

## *A Case Report of Colon Obstruction due to Lipoma*

Seyed Reza Modarres<sup>1</sup>  
Javad Shokri Shirvani<sup>2</sup>

<sup>1</sup> Department of Surgery, Faculty of Medicine, Babol University of Medical Sciences, Babol, Iran

<sup>2</sup> Department of Internal Medicine, Faculty of Medicine, Babol University of Medical Sciences, Babol, Iran

(Received September 29, 2010 ; Accepted April 24, 2011)

### ***Abstract***

Colon lipoma is a rare benign tumor which is usually detected incidentally and is mostly asymptomatic. The author describes a case of obstruction due to lipoma. A 46-year-old man with a two-month history of abdominal pain, and intermittent nausea, vomiting and melena for 3 weeks is reported. During colonoscopy, it was found that there was a colon mass and the pathological report showed chronic inflammation and a complete obstruction with barium was observed. Due to his constipation, severe abdominal pain and transverse, colectomy was performed. Pathological report showed submucosal lipoma. Finally, he felt well and was discharged from hospital.

***Key words:*** Lipoma, obstruction, colon

**J Mazand Univ Med Sci 2011; 21(82): 90-92 (Persian).**

## گزارش یک مورد انسداد کولون ناشی از لیپوم

سید رضا مدرس<sup>۱</sup>جواد شکری شیروانی<sup>۲</sup>

### چکیده

لیپوم کولون یک بیماری نادر بوده که اغلب به صورت تصادفی کشف شده و اکثراً آسیمپتوماتیک می‌باشد. بیمار مورد گزارش مرد ۴۶ ساله با شکایت درد شکم از ۲ ماه قبل همراه با تهوع و استفراغ گاه‌گاه و ملنا از سه هفته قبل از مراجعه بوده که در بررسی‌های اولیه توده کولون در کولونوسکوپی و التهاب مزمن در گزارش پاتولوژی داشت در ادامه در باریم انما انسداد کامل مشاهده شد. بیمار در هنگام مراجعه به دلیل عدم دفع گاز و مدفوع و درد شدید شکم و نمای انسداد کامل در باریم انما تحت کولکتومی قرار گرفت که جواب پاتولوژی لیپوم کولون بود و بیمار با حال عمومی خوب مرخص شد.

واژه‌های کلیدی: لیپوم، انسداد، کولون

E-mail: reza\_thr@yahoo.com

مؤلف مسئول: سید رضا مدرس - بابل: دانشگاه علوم پزشکی بابل، دانشکده پزشکی

۱. گروه جراحی (فقهه سینه)، دانشکده پزشکی، دانشگاه علوم پزشکی بابل

۲. گروه داخلی (گوارش)، دانشکده پزشکی، دانشگاه علوم پزشکی بابل

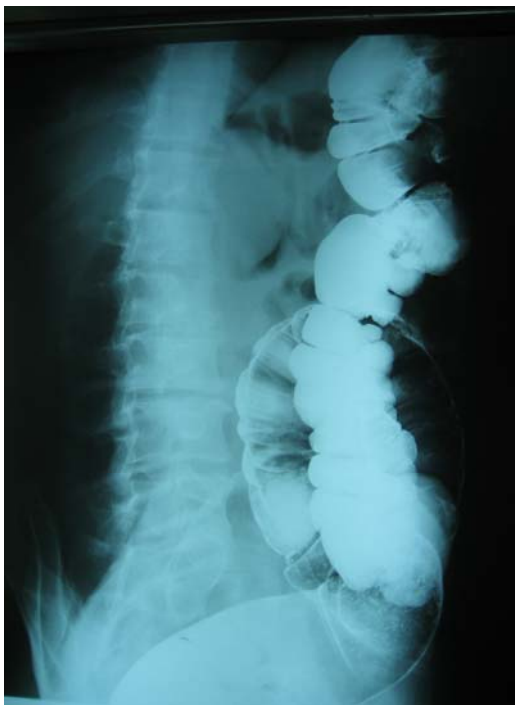
تاریخ دریافت: ۸۹/۷/۷ تاریخ ارجاع جهت اصلاحات: ۸۹/۹/۷ تاریخ تصویب: ۹۰/۲/۴

## مقدمه

لیپوم کولون یک بیماری نادر می‌باشد و تنها ۰/۳ درصد بیمارانی که به دلیل بیماری کولورکتال درمان می‌شوند و ۱/۸ درصد تومورهای خوش خیم کولورکتال در زمان مشابه را تشکیل می‌دهد (۱) که اغلب به صورت تصادفی در کولونوسکوپی، جراحی یا اتوپسی کشف می‌شود (۲،۳). لیپوم کولون اکثراً آسیمپتوماتیک بوده و نیازمند درمان نیست. ضایعات با قطر بالای ۲ سانتی‌متر ایجاد علامت می‌کند (۴-۲) و می‌تواند باعث درد شکم و اسهال، انسداد روده و یا خونریزی در اثر زخم در سطح مخاط شود و علائم شبیه کانسر و بندرت خونریزی شدید ایجاد کند (۵،۶). به این دلیل تشخیص لیپوم قبل از عمل میسر نمی‌باشد. همچنین در ۹۰ درصد موارد در کولون صعودی دیده شده و در ۱۰ درصد متعدد است (۷،۸). ما در این گزارش بیماری را که به دلیل لیپوم کولون عرضی دچار انسداد کامل شده بود، معرفی می‌کنیم.

## شرح مورد

مرد ۴۶ ساله‌ای با شکایت درد شکم در قسمت اپی‌گاستر با گسترش به پره آمبلیکال که از ۲ ماه قبل بصورت دائمی شده، مراجعه کرده بود. بیمار از بیوست در چند ماه اخیر و تهوع و استفراغ گاه گاهی شاکی بود. همچنین از ۳ هفته قبل از مراجعه ملنا را ذکر می‌کرد. بیمار ابتدا تحت گاستروسکوپی قرار گرفت که نرمال بوده و متعاقب آن تحت کولونوسکوپی قرار گرفت که در آن در ناحیه خم کبدی یک ضایعه تومورال اولسراتیو دیده شده بود و با شک بدخیمی بیوپسی شد ولی جواب پاتولوژی التهاب مزمن بود. ولی با توجه به یافته‌های حین کولونوسکوپی، با احتمال کانسر کولون جهت عمل معرفی شد در بررسی‌های قبل از عمل  $BUN = 20$ ،  $WBC = 8200$  (پلی  $FBS = 85$ ،  $Hgb = 12$ ،  $Cr = 0/8$  مورفونوکلتر ۶۰ درصد لنفوسیت ۴۰ درصد)،  $CEA$  نرمال داشته در سونوگرافی بعمل آمده در کولون نمای



تصویر شماره ۱: تصویر باریم انما در بیمار مورد گزارش

Psuedokidney گزارش شد و احتمال انواژیناسیون در کولون عرضی مطرح شد. بیمار جهت بررسی از نظر تومور Synchronous تحت باریم انما قرار گرفت که در باریم انما انسداد کامل در کولون عرضی دیده شد (تصویر شماره ۱).

منجر به خونریزی شدید از قسمت تحتانی دستگاه گوارش شود (۱۱). از آنجایی که علائم اختصاصی جهت تشخیص ضایعه فوق موجود نمی‌باشد و علائم و معاینه بالینی در تشخیص کمک‌کننده نیست تشخیص قبل از عمل آن اغلب عملی نیست و تشخیص بر اساس یافته‌های حین عمل میسر می‌شود. در بیمار فوق نیز کولونوسکوپی احتمال تومور کولون را مطرح کرده که حتی CEA قبل از عمل نیز درخواست شد.

همچنین چون ضایعات فوق در موقعیت زیر مخاطی قرار دارد بیوپسی کولون منجر به تشخیص نخواهد شد. که در بیمار ما نیز جواب التهاب مزمن بوده است و برعکس ریسک خونریزی و پرفوراسیون را تشدید می‌کند. وجود انواژیناسیون در سونوگرافی به نفع لیپوم کولون است که این یافته‌ها در کانسر کولون دیده نمی‌شود.

در باریم انما با توجه به طرح انسداد در بیمار فوق و در موارد غیر انسدادی نیز ایجاد نقص پرشدگی جهت تشخیص کمک‌کننده است و در بیمار فوق نیز یافته‌های گرافی انجام عمل جراحی را در اولین فرصت ضروری کرد. اگرچه سی‌تی‌اسکن در تشخیص ضایعات فوق ارزشمند است و بصورت توده هموژن در جدار کولون جلب توجه می‌کند ولی در بیمار فوق بدلیل بروز انسداد بیمار تحت عمل جراحی قرار گرفت. پس اگر چه لیپوم‌های کوچک را می‌توان پیگیری کرد و بعضاً با آندوسکوپی خارج کرد. هرچند به نظر می‌رسد عوارض رزکسیون آندوسکوپییک به خصوص در اشکال بدون پایه بالا است ولی انجام عمل جراحی در توده‌های بزرگ (بالای ۲ سانتی‌متر) ضروری می‌باشد. به خصوص در مواردی که کانسر را نمی‌توان رد کرد. ولی چنانچه قبل از عمل تشخیص فوق داده شود وسعت رزکسیون را می‌توان محدود کرد. در هر حال لیپوم کولون بعنوان علل انسداد کولون باید مد نظر قرار گیرد.

## سپاسگزاری

و متعاقب آن بیمار تحت عمل جراحی قرار گرفت و با توجه به تابلوی انسداد آمادگی کولون صورت نگرفت. در لاپاراتومی به عمل آمده تومور به قطر ۵ و طول ۷ سانتیمتر در قسمت میانی کولون به صورت متحرک در سطح زیرمخاطی کولون عرضی جلب توجه کرد. بیمار تحت ترنسورس کولکتومی و آناستوموز اولیه قرار گرفت و با حال عمومی خوب مرخص شد. جواب پاتولوژی توده‌ای پولیپی شکل پایه دار زخمی به قطر ۵ و ارتفاع ۷ سانتیمتر که در برش توپر و لبولر زرد متشکل از چربی گزارش گردید و تشخیص لیپوم ساب موکوزال بود.

## بحث

شایعترین علت انسداد کولون آدنوکارسینوما کولون می‌باشد و لیپوم جزء علل بسیار نادر در تومورهای کولون است. افراد مسن بیشتر درگیر می‌شوند ولی ارجحیتی بین دو جنس دیده نمی‌شود (۹). عموماً لیپوم کولون آسیمپتوماتیک است ولی در موارد سیمپتوماتیک بیماران از درد مبهم شکم و اسهال و ملنا شاکی هستند. بروز انسداد نیز متعاقب آن نادر است و در لیپوم‌های بزرگ دیده می‌شود (۱۰). از آنجایی که اکثریت موارد لیپوم کولون در کولون صعودی است (۹۰ درصد) و با توجه به این که قطر کولون صعودی بیشتر از سایر قسمت‌های کولون است و محتویات آن نیز غلظت کمتری دارد بروز انسداد در لیپوم‌های آن کمتر روی می‌دهد. بعلاوه لیپوم با سایز بیشتر از ۲ سانتی‌متر اغلب سیمپتوماتیک می‌باشد. در بیمار گزارش شده با توجه به موقعیت تومور در کولون ترنسورس منجر به انسداد شد. در بیمار فوق  $Hgb=12$  بود که نشان‌دهنده خونریزی مزمن از ضایعه فوق بوده و به نظر می‌رسد بیمار مدت‌ها ملنا داشته که منجر به افت هموگلوبین بیمار تا این سطح شده بود. پس به عنوان علل نادر خونریزی کولون بایستی مد نظر باشد. اگر چه می‌تواند

کمال تشکر را دارم.

بدینوسیله از زحمات سرکارخانم حسین خانی و پرسنل بخش جراحی مردان بخصوص آقای قلی پور

## References

1. Notaro JR, Masser PA. Annular colon lipoma: a case report and review of the literature. *Surgery* 1991; 110(3): 570-572.
2. Kim CY, Bandres D, Tio TL, Benjamin SB, Al-Kawas FH. Endoscopic removal of large colonic lipomas. *Gastrointest Endosc* 2002; 55(7): 929-931.
3. Pfeil SA, Weaver MG, Abdul-Karim FW, Yang P. Colonic lipomas: outcome of endoscopic removal. *Gastrointest Endosc* 1990; 36(5): 435-438.
4. Radhi JM. Lipoma of the colon: self amputation. *Am J Gastroenterol* 1993; 88(11): 1981-1982.
5. Rayan J, Martin JE, Pollock DJ. Faty tumors of the large intestine: a clinicopathological re- view of 13 cases. *Br J Surg* 1989; 76(8): 793-796.
6. Oleszkiewicz L, Buslik M, Paluch R. Pod- luzówkowe tłuszczaki jelita grubego. *Wiad Lek* 1981; 34(5): 1387-1390.
7. Herbault GF, Renoux B, Jean E. Lipoma of the colon. *Ann Gastroenterol Hepatol (Paris)* 1987; 23(1): 11-14.
8. Chan KC, Lin NH, Lien HC, Chan SL, Yu SC. Intermittent intussusception caused by colonic lipoma. *J Formos Med Assoc* 1998; 97(1): 63-65.
9. Zhang H, Cong JC, Chen CS, Qiao L, Liu EQ. Submucous colon lipoma: a case report and review of the literature. *World J Gastroenterol* 2005; 11(20): 3167-3169.
10. Kabaalioglu A, Gelen T, Aktan S, Kesici A, Bircan O, Luleci E. Acute colonic obstruction caused by intussusception and extrusion of a sigmoid lipoma through the anus after barium enema. *Abdom Imaging* 1997; 22(4): 389-391.
11. Rodriguez DI, Drehner DM, Beck DE, McCauley CE. Colonic lipoma as a source of massive hemorrhage. Report of a case. *Dis Colon Rectum* 1990; 33(11): 977-979.