

A Case Report of Oral Multiple Myeloma

Fatemeh Rahmani¹,
Maryam Johari²,
Atena Shirzad³

¹ Oral medicine Resident, Department of Oral Medicine, Faculty of Dentistry, Babol University of Medical Sciences, Babol, Iran

² Assistant Professor, Department of Oral Radiology, Faculty of Dentistry, Babol University of Medical Sciences, Babol, Iran

³ Assistant Professor, Department of Oral Medicine, Faculty Of Dentistry, Babol University Of Medical Sciences, Babol, Iran

(Received April 9, 2016 ; Accepted June 5, 2016)

Abstract

Multiple myeloma is a monoclonal malignant proliferation of plasma cells that causes osteolytic lesions in the vertebrae, ribs, pelvic bone, skull and jaw. We report a case of a 66 year-old-woman with pain and right facial swelling. Radiographic examination showed a well-defined radiolucent lesion in left posterior mandible. An incisional biopsy was performed and histopathological examination revealed proliferation of malignant plasma cell with off-center and hyper chrome nucleus. The results of biopsy, imaging, and laboratory investigations led to the diagnosis of multiple myeloma. This maxillofacial manifestation of multiple myeloma is not that rare, but dentist knowledge about maxillofacial manifestation can help in early diagnosis and consequently better prognosis of the disease.

Keywords: multiple myeloma, plasma cell tumor, mandible, punched out radiolucencies

J Mazandaran Univ Med Sci 2016; 26(140): 218-225 (Persian).

گزارش یک مورد مالتیپل میلوماهای دهانی

فاطمه رحمانی^۱مریم جوهری^۲آتنا شیرزاد^۳

چکیده

مالتیپل میلوما، پرولیفراسیون منوکلونال پلاسماسل های بدخیم است که باعث ضایعات استئولیتیک در مهره‌ها، دنده‌ها، لگن، جمجمه و فک می‌شود. مطالعه حاضر یک خانم ۶۶ ساله را گزارش می‌کند که با درد و تورم سمت راست صورت مراجعه کرده بود. بررسی رادیوگرافیک یک ضایعه رادیولوسنت با حدود مشخص را نشان داد. بیوپسی اینسیژنال انجام شد و بررسی هیستوپاتولوژیک، پرولیفراسیون پلاسماسل بدخیم را با هسته‌های خارج مرکز و هایپرکروم آشکار کرد. نتایج بیوپسی، تصویربرداری و بررسی‌های آزمایشگاهی منجر به تشخیص مالتیپل میلوما شد. تظاهر ماگزیلوفاسیال مالتیپل میلوما خیلی نادر نیست اما دانش دندان پزشکی در این مورد به تشخیص زودهنگام و در نتیجه پروگنوز بهتر بیماری کمک می‌کند.

واژه های کلیدی: مالتیپل میلوما، تومور پلاسماسل، مندیبل، رادیولوسنسی های Punched out

مقدمه

بیماری به کار می‌رود (۳). تظاهرات رادیوگرافیک، ضایعات punched out متعدد و یا رادیولوسنسی‌های با حدود نامنظم را در جمجمه و سایر استخوان‌های بدن نشان می‌دهد (۵). تظاهرات دهانی اگر چه نادر هستند ممکن است تنها علامت یا بخشی از نشانه‌های پیشرفت بیماری باشند (۵).

درگیری فکین در ۳۰ درصد موارد مشاهده می‌شود (۴). مالتیپل میلوما در فکین با درد، تورم، لقی دندان و رادیولوسنسی چندتایی تظاهر می‌یابد. این تظاهرات می‌توانند پاتولوژی‌های دندانی شایع مثل آبسه پری اپیکال یا پریدنتال، پریدونتیت یا افزایش حجم لثه‌ای را تقلید کنند که سبب تاخیر در تشخیص و درمان می‌شود (۵). در مطالعه حاضر یک ضایعه لیتیک منفرد در

مالتیپل میلوما (Multiple myeloma) یک بدخیمی ناشایع و بسیار مهاجم پلاسماسل همراه با درگیری استخوان‌های متعدد می‌باشد (۱). شایع‌ترین نوع تومورهای پلاسماسل بوده و ۱ درصد تمام بدخیمی‌ها را شامل می‌شود (۲،۳).

بیماری در مردان مسن (۶۰ تا ۷۰ سال) و سیاه پوستان شایع‌تر است. درد استخوان به خصوص در حفره‌های کمری ستون فقرات، شاخص‌ترین علامت این بیماری می‌باشد (۴). شکستگی‌های استخوانی، خستگی، نارسایی کلیوی و خونریزی از دیگر علائم شایع این بیماری می‌باشند که در اثر پرولیفراسیون منوکلونال پلاسماسل‌ها در مغز استخوان ایجاد می‌شوند (۱). ارزیابی رادیوگرافیک، بیوپسی مغز استخوان، آنالیز خون و ادرار جهت تشخیص

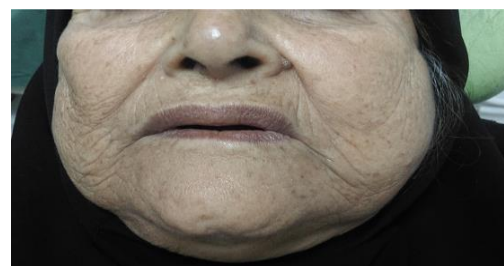مؤلف مسئول: آتنا شیرزاد - بابل: دانشگاه علوم پزشکی بابل، دانشکده دندانپزشکی، گروه بیماری‌های دهان و فک و صورت E-mail: ats60dent@yahoo.com

۱. رزیدنت بیماری‌های دهان - فک و صورت، دانشکده دندانپزشکی، دانشگاه علوم پزشکی بابل، بابل، ایران
 ۲. استادیار، گروه رادیولوژی دهان - فک و صورت، دانشکده دندانپزشکی، دانشگاه علوم پزشکی بابل، بابل، ایران
 ۳. استادیار، گروه بیماری‌های دهان - فک و صورت، دانشکده دندانپزشکی، دانشگاه علوم پزشکی بابل، بابل، ایران
- تاریخ دریافت: ۱۳۹۵/۱/۲۱ تاریخ ارجاع جهت اصلاحات: ۱۳۹۵/۲/۷ تاریخ تصویب: ۱۳۹۵/۳/۱۶

مندیل یک زن ۶۶ ساله گزارش می‌شود که سبب کشف مالتیپل میلوما شده است.

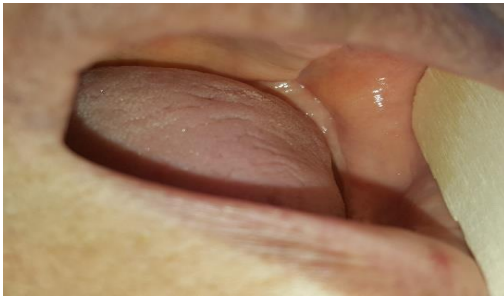معرفی بیمار

بیمار خانم ۶۶ ساله‌ای بود که با شکایت تورم دردناک سمت چپ صورت به مدت ۶ ماه به بخش بیماری‌های دهان دانشکده دندان پزشکی بابل مراجعه کرده بود. درد به صورت تیرکشنده و متناوب بود که در هنگام شب شدیدتر می‌شد. بیمار قبلاً به دندان پزشکی مراجعه کرده بود اما با تجویز آنتی‌بیوتیک تغییری در اندازه آن ایجاد نشد. تاریخچه پزشکی بیمار شامل هیپوتیروئیدسم بود که جهت درمان آن قرص لووتیروکسین (Levothyroxine) مصرف می‌کرد. در معاینات خارج دهانی، آسیمتری در سمت چپ صورت در نمای فرونتال قابل مشاهده بود (تصویر شماره ۱). محدوده تورم از جلوی گوش تا چین نازولیبال و از قوس زایگوماتیک تا حاشیه تحتانی مندیل مشاهده گردید. تورم در لمس دردناک و قوام لاستیکی (Rubbery) داشت. هیچ‌گونه تغییر حس اعم از بی‌حسی یا گزگز توسط بیمار گزارش نشد. یک لنف نود ساب‌مندیبولار دردناک و متحرک در سمت چپ لمس شد.



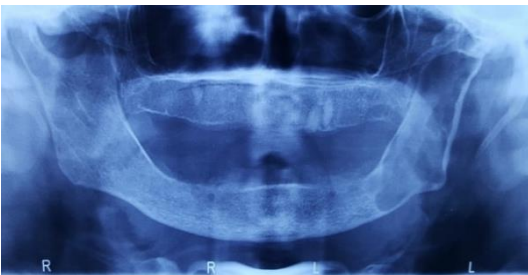
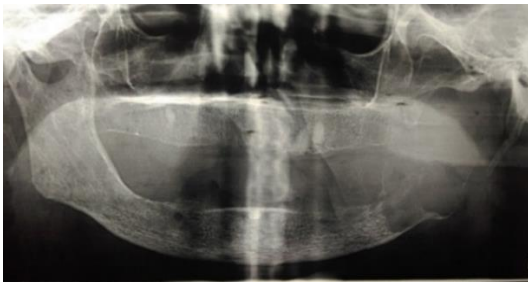
تصویر شماره ۱: نمای فرونتال صورت که تورم از جلوی گوش تا چین نازولیبال و از قوس زایگوماتیک تا حاشیه تحتانی مندیل را نشان می‌دهد

در معاینات داخل دهانی یک تورم در خلف لثه بی‌دندانی مندیل سمت چپ با گسترش به راموس، هم‌رنگ مخاط و سطح دست نخورده که در لمس دردناک بود، رویت شد (تصویر شماره ۲). نتیجه آسپیراسیون داخل دهانی از ناحیه پرفوراسیون، منفی بود.



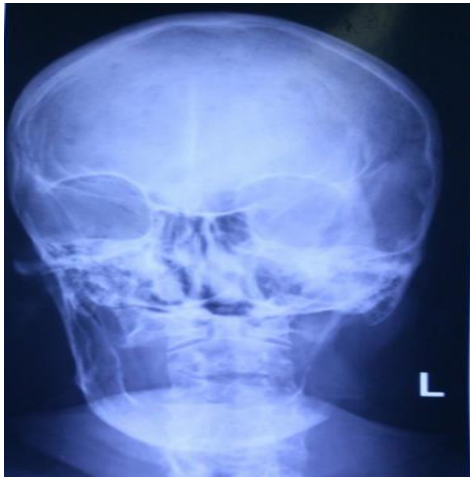تصویر شماره ۲: نمای داخل دهانی که تورم در خلف لثه بی‌دندانی را نشان می‌دهد

در نمای پانورامیک یک ضایعه وسیع رادیولوست و Expansile با حدود مشخص و کورتیکالی در ناحیه خلفی مندیل سمت چپ دیده شد که زاویه مندیل، راموس صعودی، زوائد کروئوئید و کندیل را درگیر کرده بود. همین‌طور اتساع شدید حاشیه قدامی - خلفی راموس به همراه نازک‌شدگی حاشیه‌ها مشاهده گردید (تصویر شماره ۳).

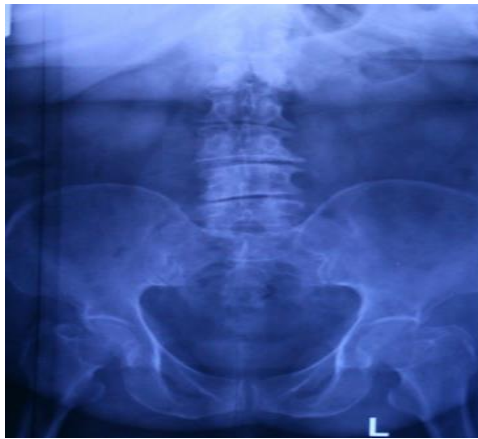

تصویر شماره ۳: نمای پانورامیک - سمت راست: ضایعه رادیولوست با حدود مشخص و کورتیکالی در خلف مندیل سمت چپ که زاویه مندیل، راموس صعودی، زوائد کروئوئید و کندیل را درگیر کرده است. سمت چپ: نمای پانورامیک یک سال بعد که حدود ضایعه محدود و تشکیل استخوان در نواحی زاویه مندیل و حاشیه قدامی و خلفی راموس دیده می‌شود

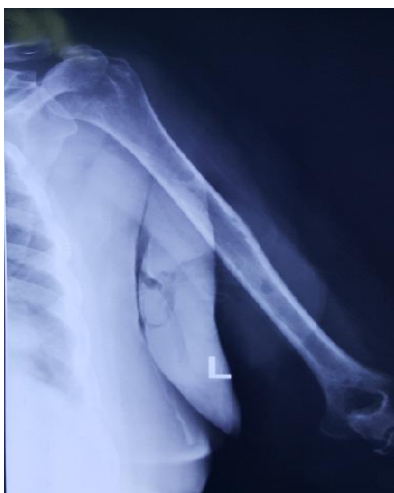با توجه به نمای بالینی و رادیوگرافی بیمار، آملوبلاستوما و بدخیمی‌های استخوانی در تشخیص‌های



تصویر شماره ۵: نمای سفالومتری AP بیمار (فلش‌ها نمایان‌گر رادیولوسنسی‌های متعدد punched out در استخوان جمجمه هستند).

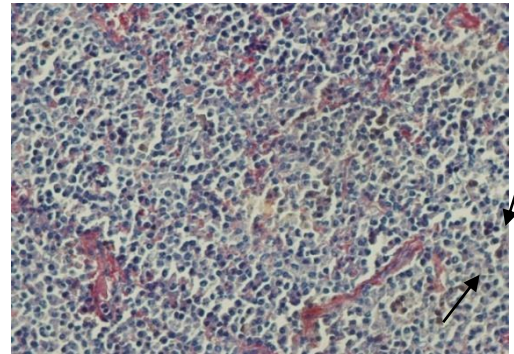


تصویر شماره ۶: نمای کانوشنال لگن بیمار (فلش‌ها نمایان‌گر رادیولوسنسی‌های متعدد punched out در استخوان لگن هستند).



تصویر شماره ۷: فلش‌ها نمایان‌گر رادیولوسنسی‌های متعدد punched out در استخوان بازو هستند.

افتراقی قرار گرفتند و بیمار جهت انجام بیوپسی اینسیژنال به بخش جراحی فک و صورت دانشکده ارجاع شد. بیوپسی اینسیژنال نمایان‌گر تکه‌های متعددی از یک نسج تومورال با پروليفراسیونی از سلول‌های لنفوئید با سیتوپلاسم نسبتاً وسیع اسیدوفیل و هسته‌های حاشیه‌ای کم و بیش یونیفرم بود که اکثریت مطلق آنان از تیپ پلاسماسل بودند و علاوه بر عروق نسبتاً فراوان بینابینی جابه‌جا، کانون‌های هموراژیک و یا اسیدوفیل هموزن و رسوبات فیبرینوئید حاوی اریتروسیت‌های فراوان را نیز نشان داد. با این نمای بافت‌شناسی تشخیص پلاسماسل میلوما توسط پاتولوژیست گذاشته شد (تصویر شماره ۴).



تصویر شماره ۴: نمای بافت‌شناسی که صفحاتی از پلاسماسل‌های نئوپلاستیک بدخیم با هسته‌های خارج مرکز و هایپر کروم مشاهده می‌شود.

بعد از تشخیص مالتیپل میلوما، بیمار به انکولوژیست ارجاع شد و رادیوگرافی‌ها و آزمایشات تکمیل‌کننده درخواست شد. در رادیوگرافی‌های کانوشنال سایر نواحی بدن، ضایعات رادیولوسنت متعدد مشخص و punched out در نواحی استخوان‌های جمجمه (تصویر شماره ۵)، لگن (تصویر شماره ۶)، بازو (تصویر شماره ۷) و ساعد مشاهده شد.

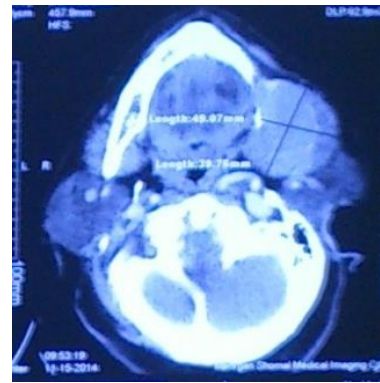
توموگرافی کامپیوتری (CT) در مقاطع آگزیکال و کرونال مؤید یک ضایعه رادیولوسنت، هموزن و Expansile با اندازه تقریبی $84 \times 49 \times 32$ mm بود که باعث نازک‌شدگی و تخریب‌های مدیال و لترال راموس، زائده کننیل و کروئوئید شده و تهاجم به داخل بافت نرم داشت (تصویر شماره ۸).

از بین آزمایشات درخواست شده در آنالیز سرم، افزایش آلبومین، در الکتروفورز پروتئین ادرار، β_2 Microglobulin، $\text{gamma} = 88/6$ ، $\text{beta} = 11/4$ ، درهماتولوژی کاهش HGB، MCH، MCV، MCHC و در بررسی ایمنولوژی افزایش جزئی دربتا ۲ میکروگلوبولین (Mild erythroid hyperplasia) ذکر شد. بیمار به مدت ۱۰ جلسه تحت رادیوتراپی روزانه و سپس هر ۲۸ روز تحت کموتراپی و تزریق زولدرونیک اسید از شروع درمان تا روز ویزیت مجدد قرار گرفت.

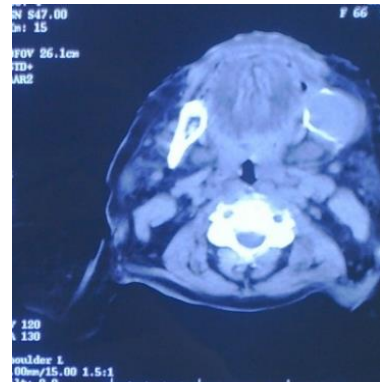
یک سال بعد بیمار مجدداً در بخش بیماری‌های دهان ویزیت و رادیوگرافی پانورامیک درخواست شد. در نمای پانورامیک، حدود ضایعه محدود و تشکیل استخوان در نواحی زاویه مندیبل، حاشیه قدامی و خلفی راموس دیده شد (تصویر شماره ۳). از میزان تورم صورت تا حدی کاسته شد و تورم در لمس قوام استخوانی (Bony) داشت. بهبودی قابل توجهی نیز در درد صورت حاصل شد. در سایر نواحی بدن نیز تاکنون متاستاز مشاهده نشده است.

بحث

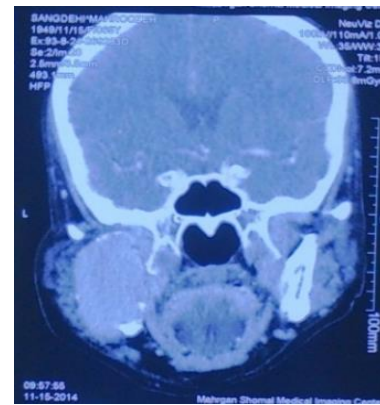
تومورهای پلاسماسل، نئوپلاسم‌های لنفوئیدی B cell هستند که به عنوان مالتیپل میلوما، پلاسماسایتوما منفرد استخوان (SBP) و پلاسماسایتوما اکسترامدولاری طبقه‌بندی می‌شوند. مالتیپل میلوما، شایع‌ترین نوع تومورهای پلاسماسل می‌باشد و ۱ درصد تمام بدخیمی‌ها و بیش از ۱۰ درصد بدخیمی‌های خونی را تشکیل می‌دهد (۲، ۳). تهاجم ثانویه به بافت اسکلتال یکی از مشخص‌ترین ناهای مالتیپل میلوما می‌باشد. مغز استخوان حاوی مقادیر بسیار بالای پلاسماسل غیر نرمال می‌باشد که پروتئین‌های منوکلونال، زنجیره‌های با وزن سبک (زنجیره‌های λ و κ) و سایتوکاین‌ها را ترشح می‌کنند. تولید بیش از حد پروتئین‌های منوکلونال سبب هیپرویسکوزیته خون و در نهایت نارسایی کلیه



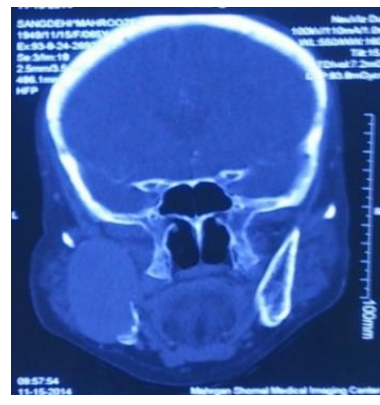
a



b



c



d

تصویر شماره ۸ a) نمای CT اسکن آگریال بدون کنتراست، با (b) کنتراست، (c) نمای CT اسکن کروئال بدون کنتراست و (d) با کنتراست. نمایان گر یک ضایعه رادیولوسنت هموزن همراه با نازک شدگی و تخریب کورتکس‌های مدیال و لترال راموس، زائده کندیل و کروئوئید می‌باشد.

خون و ادرار است (۵). Monoclonal-Protein در الکتروفورز سرم و ادرار به ترتیب در ۹۳ درصد و ۶۰ درصد بیماران یافت می‌شود. تست‌های لابراتواری برای مالتیپل میلوما معمولاً آنمی و هایپرکلسمی را نشان می‌دهد (۱۵، ۱۶). در بیمار مطالعه حاضر در بررسی‌های آزمایشگاهی آنمی مشاهده شد اما کلسیم خون در محدوده نرمال بود و در الکتروفورز پروتئین ادرار ۱۱/۴ درصد β و ۸۳/۶ درصد γ بود. بیوپسی مغز استخوان هیپرپلازی میلوئید خفیف را گزارش کرد. عوارض شایع مالتیپل میلوما، عفونت‌های باکتریال راجعه و نارسایی کلیوی به دلیل رسوب زنجیره‌های سبک منوکلونال در توبول‌های جمع‌کننده هستند (۱۲). با توجه به نرمال بودن پروتئین ادرار در محدوده نرمال به نظر می‌رسید در این بیمار درگیری کلیوی وجود نداشت.

کموترابی کانونشنال با Melphalan، Cyclophosphamide، گلوکوکورتیکوئید، درمان‌های حمایتی جدید مثل بیس فسفونات‌ها و اریترپوتئین، پیوند سلول‌های بنیادی و bertzomib در درمان مالتیپل میلوما تایید شده‌اند (۱۲). بیمار مطالعه حاضر تحت درمان با تالیدومید، زولدرونیک اسید و رادیوترابی قرار گرفت. سیستم staging بین‌المللی (ISS) بر اساس اندازه‌گیری سطوح $\beta 2$ Microglobulin و آلبومین سرم، سه stage را برای مالتیپل میلوما تعریف کرد و $\beta 2$ Microglobulin کم‌تر از ۳/۵ mg/L و آلبومین بیش‌تر مساوی ۳/۵ g/dl را در stage ۱ با متوسط بقا ۶۲ ماه قرار داد (۱۷). در بیمار مطالعه حاضر در بررسی‌های آزمایشگاهی جهت تشخیص بیماری، میزان آلبومین ۵/۱ mg/L و میزان $\beta 2M = ۲/۴$ mg/L بود بنابراین بیمار در stage ۱ قرار می‌گیرد و پیش‌آگهی بهتری دارد.

در پایان می‌توان نتیجه‌گیری کرد که در بیمار مطالعه حاضر تظاهر فکی مالتیپل میلوما، تظاهر بسیار نادری نبود اما دانش و آگاهی دندان‌پزشک از تظاهرات ماگزیلوفاسیال بیماری‌های سیستمیک مانند بدخیمی‌ها خصوصاً زمانی

می‌گردد (۷، ۶). بدین ترتیب مالتیپل میلوما چندین ارگان را درگیر می‌کند. شیوع مالتیپل میلوما در مردان ۴ برابر زنان و در سیاهپوستان با دهه سنی ۷ و ۸ بیش‌تر است (۴). بیمار مطالعه حاضر خانمی سفید پوست در دهه ۷ زندگی بود. میزان بروز تظاهرات دهانی در مالتیپل میلوما ۲ تا ۷۰ درصد گزارش شده است (۸) اما به عنوان تظاهر اولیه بیماری، بسیار نادر می‌باشد (۹). علائم دهانی بیمار درد، تورم دهانی - صورتی، پارستزی، خونریزی، لقی دندان و غیره می‌باشد (۱۰، ۱۱). در بیمار معرفی شده در مطالعه حاضر درد و تورم فک اولین نشانه بیماری بود و بیمار سابقه‌ای از خونریزی و پارستزی ذکر نکرد. نمای رادیوگرافی مالتیپل میلوما در استخوان می‌تواند به اشکال مختلف دیده شود شامل لوسنسی‌های Punched out متعدد بدون واکنش پریوستال، لوسنسی مولتی لاکولار و یا لوسنسی‌های تخریبی با حدود ناواضح. از آنجائی که میزان مغز استخوان خون‌ساز در مندیپل کم‌تر از ماگزیلا می‌باشد درگیری مندیپل بیش‌تر از ماگزیلا گزارش شده است (۱۰، ۱۲، ۱۳). در این بیمار ضایعه وسیع رادیولوگست با حدود مشخص و کورتیکالی در زاویه مندیپل، راموس صعودی، زوائد کروئوئید و کندیل دیده شد. در سایر نقاط بدن نیز از جمله جمجمه، لگن، بازو و ساعد ضایعات Punched out مشاهده شد که پیشنهاد کننده مالتیپل میلوما بود.

تشخیص‌های افتراقی رادیوگرافیک مالتیپل میلوما می‌تواند آمولوبلاستوما، تومور سلول ژانت، کارسینوم متاستاتیک و بدخیمی‌های اولیه استخوان، بیماری‌های سلول لانگرهانس و حتی کیست ادونتوژنیک مانند کیست رادیکولار باشد. در بیمار مورد نظر با توجه به نمای بالینی و رادیوگرافی بیمار، تشخیص افتراقی اولیه آمولوبلاستوما و بدخیمی‌های استخوانی بود که با بیوپسی انسیژنال و بررسی‌های تکمیلی مالتیپل میلوما تشخیص داده شد (۱۴). تکنیک‌های تشخیصی که برای ارزیابی بیماران مشکوک به مالتیپل میلوما استفاده می‌شوند ارزیابی رادیوگرافیک، بیوپسی مغز استخوان، آنالیز

آن بسیار کمک کننده باشد و بدین ترتیب می تواند سبب پیش آگهی بهتر، افزایش بقاء و کاهش عوارض بیماری گردد.

که به شکل اولیه در استخوان های فک تظاهر می کنند می تواند در تشخیص زود هنگام بیماری و درمان به موقع

References

1. Amirchaghmaghi M, Pakfetrat A, Mozafari PM, Saghafi S. Mandibular Swelling as the First Manifestation of Multiple Myeloma. *Iran J Med Sci* 2010; 35(4): 331-334.
2. Segundo A-L, Falcão M, Filho R-L, Soares M, López J, Küstner E. Multiple Myeloma with primary manifestation in the mandible: A case report. *Med Oral Patol Oral Cir Bucal* 2008; 13(4): 232-234.
3. Bird J, Owen R, D'Sa S, Snowden J, Pratt G, Ashcroft J, et al. Guidelines for the diagnosis and management of multiple myeloma 2011. *Br J Haematol* 2011; 154(1): 32-75.
4. Neville B, Allen C, Damm D, Chi A. Oral and maxillofacial pathology. 4th ed. Missouri: Elsevier; 2016.
5. Glick M, Chair WF. Burket's oral medicine. 12th ed. USA: Shelton; People's Medical Publishing House (PMPH); 2015.
6. Nau K, Lewis W. Multiple myeloma: diagnosis and treatment. *Am Fam Physician* 2008; 87(7): 853-859.
7. Ashcroft AJ, Davies FE, Morgan GJ. Aetiology of bone disease and the role of bisphosphonates in multiple myeloma. *Lancet Oncol* 2003; 4(5): 284-292.
8. Mozaffari E, Mupparapu M, Otis L. Undiagnosed multiple myeloma causing extensive dental bleeding: report of a case and review. *Oral Surg Oral Med Oral Pathol Oral Radiol Endod* 2002; 94(4): 448-453.
9. Zachriades N, Papanicolaou S, Papavassiliou D, Vairaktaris E, Triantafyllou D, Mezitis M. Plasma cell myeloma of the jaws. *Int J Oral Maxillofac Surg* 1987; 16(4): 510-515.
10. Witt C, Borges A, Klein K, Neumann H. Radiographic manifestations of multiple myeloma in the mandible: a retrospective study of 77 patients. *J Oral Maxillofac Surg* 1997; 55(5): 450-455.
11. Mohan R, Gill N, Verma S, Chawa V, Tyagi K, Agarwal N. A multilocular radiolucency of mandible as the first evidence of multiple myeloma: A clinico-radiographic case report. *Dent Res J (Isfahan)* 2014; 11(2): 272-275.
12. Rodríguez-Caballero B, Sanchez-Santolino S, García-Montesinos-Perea B, Garcia-Reija M, Gómez-Román J, Saiz-Bustillo R. Mandibular solitary plasmocytoma of the jaw: a case report. *Med Oral Patol Oral Cir Bucal*. 2011;16(5):647-650
13. Epstein JB, Voss NJ, Stevenson-Moore P. Maxillofacial manifestations of multiple myeloma. An unusual case and review of the literature. *Oral Surg Oral Med Oral Pathol* 1984; 57(3): 267-271.
14. Goetze E, Walter C, Kämmerer PW. Osseous plasma cell neoplasm of the mandible for initial diagnosis of multiple myeloma: case report and literature review. *J Maxillofac Oral Surg* 2015; 14(1): 469-474.
15. Zhao XJ, Sun J, Wang YD, Wang L. Maxillary pain is the first indication of the presence of multiple myeloma: a case report. *Mol Clin Oncol* 2014; 2(1): 59-64.
16. Ramaiah K, Joshi V, Thayi S, Sathyanarayana P, Patil P, Ahmed Z. Multiple myeloma presenting with a maxillary lesion as the first sign. *Imaging Sci Dent* 2015; 45(1): 55-560.

17. Greipp PR, Miguel JS, Brain GM, Crowley J, Barlogie B, Bladé J, et al. International Staging System for Multiple Myeloma. American Society of Clinical Oncology 2005; 23(15): 3412-3420.