

## *Poorly Differentiated Neuroendocrine Carcinoma of Stomach: A Case Report*

Ramin Shekarriz<sup>1</sup>,  
Anahita Nosrati<sup>2</sup>

<sup>1</sup> Assistant Professor, Department of Hematology and Oncology, Gastrointestinal Cancer Research Center, Mazandaran University of Medical Sciences, Sari, Iran

<sup>2</sup> Assistant Professor, Department of Pathology, Gastrointestinal Cancer Research Center, Mazandaran University of Medical Sciences, Sari, Iran

(Received June 5, 2016 ; Accepted September 17, 2016)

### ***Abstract***

Neuroendocrine carcinoma (NEC) of stomach is a rare and highly malignant tumor. It rarely occurs in the gastrointestinal (GI) tract especially in stomach. In this report, an 81-year-old male is presented with chief complaint of epigastric pain and early satiety. Endoscopic examination of the upper GI tract revealed an ulcerative mass measuring 3x4x4 cm in body of stomach, and a biopsy was taken. Accordingly, poorly differentiated neuroendocrine carcinoma was observed on microscopic examinations. On immunohistochemical staining, neuroendocrine carcinoma was confirmed. After six cycles of chemotherapy the primary tumor size declined and also improvement of hepatic metastasis was observed. Due to acceptable responses of these tumors to therapy, clinical and morphological evaluations along with specific staining are necessary.

**Keywords:** stomach neoplasms, neuroendocrine carcinoma, immunohistochemistry staining, chemotherapy

**J Mazandaran Univ Med Sci 2016; 26 (141): 175-181 (Persian).**

## گزارش یک مورد کارسینوم نورواندوکراین با تمایز ضعیف

رامین شکرریز<sup>۱</sup>آناهیتا نصرتی<sup>۲</sup>

## چکیده

کارسینوم نورواندوکراین معده نوعی سرطان نادر و بسیار تهاجمی می‌باشد که به ندرت در مجاری گوارشی، به ویژه در معده، ایجاد می‌شود. در این گزارش، آقای ۸۱ ساله‌ای که با شکایت اصلی درد اپیگاستر و سیری زودرس در سال ۱۳۹۳ به بیمارستان امام خمینی (ره) ساری مراجعه کرده بود، معرفی می‌گردد. در طی بررسی آندوسکوپی مجرای گوارشی فوقانی، توده‌ای با سطح زخمی به اندازه  $4 \times 4 \times 3$  سانتی‌متر در تنه معده مشاهده و چندین بیوپسی نیز از این توده تهیه گردید. بررسی میکروسکوپی توده، دال بر وجود کارسینوم نورواندوکراین با تمایز ضعیف بود. هم‌چنین در رنگ‌آمیزی ایمونوهیستوشیمی، کارسینوم نورواندوکراین تایید شد که پس از ۶ جلسه شیمی‌درمانی، کاهش سایز توده معده و هم‌چنین بهبود متاستاز کبدی مشاهده گردید. لذا با توجه به پاسخ مناسب این دسته از تومورها به درمان، داشتن شک‌بالینی و مورفولوژیک به این بیماری و انجام رنگ‌آمیزی‌های اختصاصی برای اثبات آن ضروری می‌باشد.

**واژه‌های کلیدی:** سرطان معده، کارسینوم نورواندوکراین، رنگ‌آمیزی ایمونوهیستوشیمی، شیمی‌درمانی

## مقدمه

آندوسکوپی می‌باشد. در نمای آندوسکوپی، تومورها معمولاً به صورت توده‌های زیر مخاطی کوچک و زردرنگ (به علت تجمع کلسترول و چربی در تومور) و زوائد پولیپوئید با زخم یا اروزیون مرکزی دیده می‌شوند (۶). بر اساس قوانین سازمان بهداشت جهانی (۲۰۱۰)، نئوپلاسم‌های نورواندوکراین معده به صورت نئوپلاسم‌هایی با تمایز نورواندوکراین شناخته می‌شوند که شامل پنج گروه اصلی تومور نورواندوکراین G1 (NET G1)، تومور نورواندوکراین G2 (NET G2)، کارسینوما نورواندوکراین تیپ سلولی کوچک، کارسینوما نورواندوکراین تیپ سلولی بزرگ و کارسینوما آدنونورواندوکراین تیپ سلولی مختلط

کارسینوم نورواندوکراین (NEC) معده نوعی کانسر بسیار نادر می‌باشد که به عنوان یک نئوپلاسم نورواندوکراین با درجه بالا در نظر گرفته می‌شود (۱، ۲). شیوع این بیماری ۱-۲ درصد در هر ۱۰۰ هزار نفر می‌باشد (۳). کارسینوما نورواندوکراین به ندرت در مجاری گوارشی شامل مری (۱ درصد)، روده بزرگ (۰/۲ درصد) و معده (۰/۱-۰/۴ درصد) پدیدار می‌شود (۴). اغلب بیماران علامت بالینی خاصی در ارتباط با تومورهای نورواندوکراین معده ندارند. خونریزی گوارشی و آنمی فقر آهن شایع‌ترین تظاهرات بالینی تومورهای نورواندوکراین معده در موارد علامت‌دار می‌باشند (۵). تشخیص قطعی معمولاً از طریق بررسی نمونه‌های بیوپسی طی

E-mail: anahita785@gmail.com

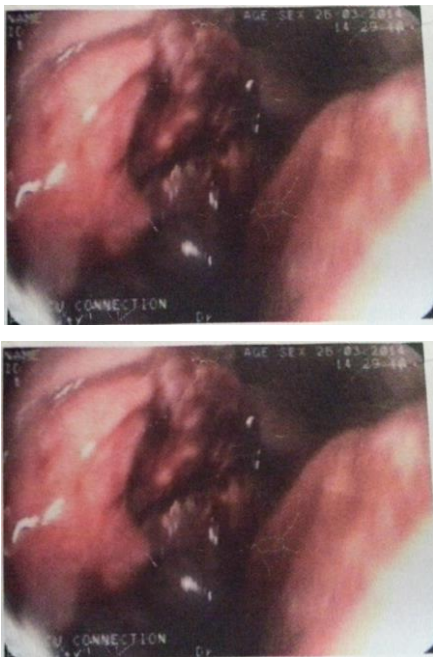مؤلف مسئول: آناهیتا نصرتی - ساری: مرکز آموزشی و درمانی امام خمینی (ره)

۱. استادیار، گروه آنکولوژی و هماتولوژی، مرکز تحقیقات سرطان های گوارش، دانشگاه علوم پزشکی مازندران، ساری، ایران

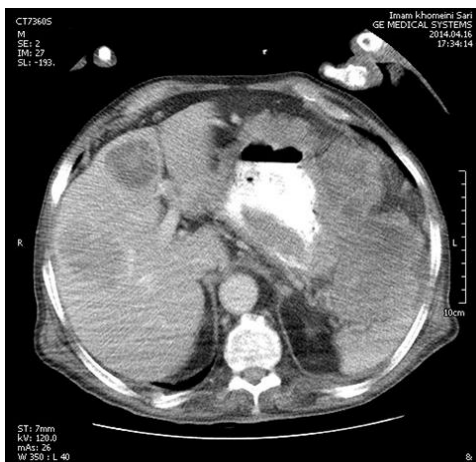
۲. استادیار، گروه پاتولوژی، مرکز تحقیقات سرطان های گوارش، دانشگاه علوم پزشکی مازندران، ساری، ایران

تاریخ دریافت: ۱۳۹۵/۳/۱۶ تاریخ ارجاع جهت اصلاحات: ۱۳۹۵/۳/۲۵ تاریخ تصویب: ۱۳۹۵/۶/۲۷

نکته خاصی وجود نداشت. در بررسی اندوسکوپی یک مجرای گوارشی فوقانی، یک توده با سطح زخمی به اندازه ۴×۳ سانتی متر در تنه معده مشاهده گردید که بیوپسی های متعددی از آن تهیه شد (تصویر شماره ۱). در سی تی اسکن شکم و لگن، توده بزرگی در کایوته معده و دو توده در لوب راست کبدی ملاحظه شد (تصویر شماره ۲).



تصویر شماره ۱: تصویر آندوسکوپی معده. توده با سطح زخمی به اندازه ۴×۳ سانتی متر در تنه معده

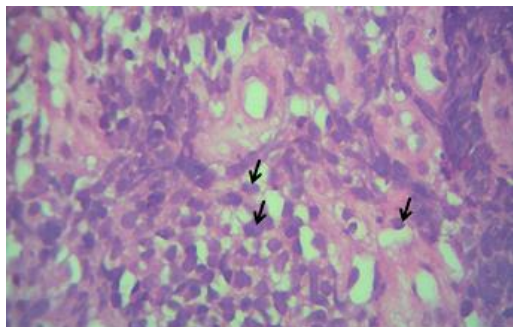


تصویر شماره ۲: تصویر CT scan شکم، نشان دهنده وجود توده بزرگ در معده (فلش سیاه) و هم چنین متاستاز کبدی (فلش قرمز) می باشد

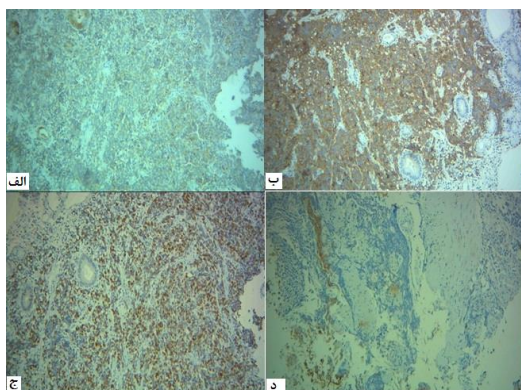
(Mixed adenoneuroendocrine carcinoma) می باشند (۷). این تقسیم بندی بر اساس پلی مورفیسم سلولی، ناهنجاری های هسته سلول ها، تعداد اشکال میتوزی و شاخص نشانه گذاری Ki-67 می باشد که توسط آن فعالیت تکثیری تومور تعیین می گردد (۹،۸). تشخیص کارسینومای نورواندوکرین سلول کوچک نیاز به هیچ گونه رنگ آمیزی اختصاصی ندارد. اگرچه تایید تمایز نورواندوکرین به طور کلی به رنگ آمیزی ایمونوهیستوشیمی وابسته است (۱۰). سه مارکر نورواندوکرین نظیر سیناپتوفیزین، کروموگرانین A و CD56 معمولاً برای تشخیص به کار می روند (۱۱). این تومورها منجر به متاستاز کبدی زودرس می شوند (۱۱) و تومورهای کوچک اولیه قادرند در زمان بروز بیماری، غدد لنفاوی ناحیه ای را درگیر کنند (۶). بنابراین برای تومورهای نورواندوکرین با درجه بالای معده در هر مرحله ای، شیمی درمانی با یا بدون جراحی پیشنهاد می شود (۶). کارسینوئیدها توسط پرش مخاطی اندوسکوپی یا جراحی همزمان با تشخیص درمان می شوند (۱۲). تومورهای نورواندوکرین معده بدون متاستاز دوردست، معمولاً با مداخلات جراحی درمان می شوند، در حالی که تومورهای نورواندوکرین معده با متاستاز دوردست یا موارد عود تومور با شیمی درمانی درمان می شوند (۱۳). در این تحقیق یک بیمار با تومور اسپورادیک نورواندوکرین معده که با نتیجه خوب درمان شده است، معرفی می گردد.

## معرفی بیمار

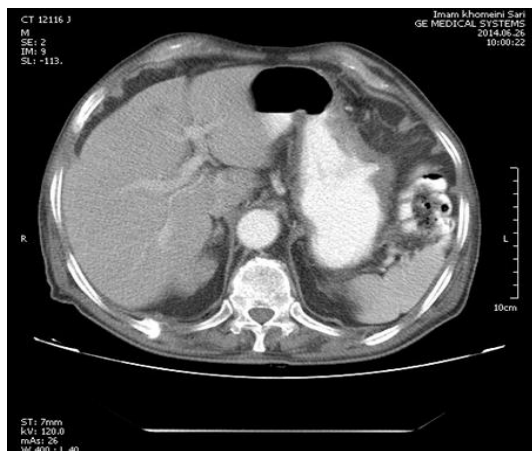
بیمار آقای ۸۱ ساله ای است که هیچ گونه سابقه بیماری ژنتیکی قبلی نداشته است و با شکایت درد اپیگاستر و سیری زودرس در سال ۱۳۹۳ به بیمارستان امام خمینی (ره) ساری مراجعه کرد. در معاینات بالینی به جز رنگ پریدگی در ملتحمه هیچ گونه نکته غیرطبیعی از جمله توده شکمی یا بزرگی غدد لنفاوی سطحی یافت نشد. آزمایشات بالینی گویای آنمی هیپوکروم میکروسیتیک (هموگلوبین: ۷/۵ گرم در دسی لیتر) بود. در سایر آزمایشات



تصویر شماره ۴: کارسینومای نورواندوکراین معده. سلول های نئوپلاستیک دارای هسته های هاپر کروماتیک گرد تا مکعبی، هستک های واضح و سیتوپلاسم آئوزینوفیلیک روشن بودند (رنگ آمیزی H&E با بزرگنمایی 400x)



تصویر شماره ۵: رنگ آمیزی ایمونوهیستوشیمی. سلول های توموری شدیداً برای سیناپتوفیزین مثبت بودند (الف)، در حالی که برای کروموگرانین (ب) کم تر مثبت بودند. شاخص نشانه گذاری Ki-67، ۸۰ درصد بود (ج) سلول های توموری برای سینتو کراتین منفی بودند (د).

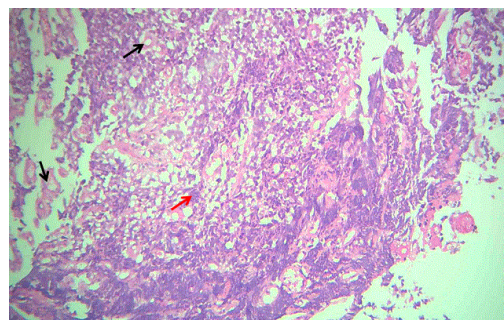


تصویر شماره ۶: تصویر CT scan شکم و لگن بعد از شیمی درمانی. تصویر نشان دهنده کاهش چشمگیری در اندازه توده های معده و کبد می باشد

در بررسی های میکروسکوپی (رنگ آمیزی هماتوکسیلین و ائوزین)، یک توده نفوذپذیر تشخیص داده شد که از سلول های یک شکل با سایز کوچک تا متوسط تشکیل شده بود و در ساختمان های میکروتوبولار کوچک (با آرایش شیهه گل) و آشیانه های توپر (solid) قرار گرفته بودند (تصویر شماره ۳). سلول ها دارای هسته های هاپر کروماتیک گرد تا مکعبی، هستک های واضح و سیتوپلاسم آئوزینوفیلیک روشن بودند. فعالیت های میتوزی و نکروز سلول های تومورال نیز تا حدودی مشهود بود (تصویر شماره ۴).

تشخیص های افتراقی برای کارسینوم نورواندوکراین و کارسینوم با تمایز ضعیف پیشنهاد گردید و جهت تشخیص دقیق از رنگ آمیزی ایمونوهیستوشیمیایی استفاده گردید. نتایج نشان داد که سلول های توموری شدیداً برای سیناپتوفیزین مثبت بودند، در حالی که برای کروموگرانین و CD56 کم تر مثبت بودند و برای سینتو کراتین و هم چنین آنتی ژن های غشاء اپی تلیالی (EMA) منفی بودند. شاخص نشانه گذاری Ki-67، ۸۰ درصد بود (تصویر شماره ۵). این یافته ها منجر به تشخیص کارسینوم نورواندوکراین با تمایز ضعیف و درجه ۳ گردید.

بیمار به دیارتمان انکولوژی ارجاع یافت و سه دوره سیس پلاتین و اتوپوزاید دریافت کرد. بعد از سه جلسه شیمی درمانی، سی تی اسکن شکم و لگن کاهش قابل ملاحظه ای را در اندازه توده های معده و کبد نشان داد (تصویر شماره ۶).



تصویر شماره ۳: کارسینومای نورواندوکراین معده. توده نفوذپذیر در ساختمان های میکروتوبولار کوچک (با آرایش شیهه گل، فلش سیاه) و آشیانه های توپر (solid) فلش قرمز) قرار گرفته بودند (رنگ آمیزی H&E با بزرگنمایی 100x)

67، ۸۰ درصد بود. در مطالعه مشابهی که توسط Seshimo و همکاران (سال ۲۰۱۰) بر روی یک بیمار ۴۵ ساله مبتلا به کارسینوم نورواندوکراین انجام شد، نشان دادند که شاخص Ki-67 حدود ۷۰ درصد بوده است (۱۸). در مطالعه دیگر توسط Kubota و همکاران (سال ۲۰۱۱)، بر روی یک بیمار ۷۵ ساله مبتلا به کارسینوم نورواندوکراین نشان دادند که شاخص Ki-67 حدود ۷۰-۸۰ درصد بوده است (۱۹).

درمان استاندارد بیماران با کارسینوئید محدود به معده شامل برش آندوسکوپیک یا جراحی می‌باشد (۲۰). برای بیمارانی که دارای متاستاز می‌باشند، مدیریت درمان به خوبی تعریف نشده است و در نتیجه این گروه با استراتژی‌های مختلفی از جمله جراحی، بیوتراپی و شیمی درمانی، درمان می‌شوند. انواع مختلفی از شیمی درمانی برای درمان کارسینوم نورواندوکراینی اولیه (PNEC) یا کارسینومای سلول کوچک خارج ریوی پیشنهاد شده است. هرچند در حال حاضر رژیم استاندارد برای درمان متاستاز یا عود نئوپلاسم‌های نورواندوکراین معده وجود ندارد (۱۳).

Noda و همکاران گزارش کردند که بیمارانی که با سیس پلاتین و ایرینوتکان درمان شدند، نتایج بهتری نسبت به بیمارانی که با سیس پلاتین و اتوپوزاید درمان شدند، داشتند. میانگین بقاء در دو گروه نیز به ترتیب ۱۲/۸ درصد و ۹/۴ درصد ماه بود (۲۱). در مقابل، مقالات کمی گزارش کردند که رژیم درمانی شامل سیس پلاتین و اتوپوزاید، پاسخ به درمان مناسبی (۶۷ درصد) در کارسینومای نورواندوکراین ایجاد می‌کند (۱۳). به نظر می‌رسد تمامی بیماران با تومورهای نورواندوکراین معده، نیاز به پیگیری منظم طولانی مدت دارند که بر اساس درمان اولیه ممکن است متفاوت باشد. پیگیری می‌تواند شامل آندوسکوپ، آندوسونوگرافی، اندازه‌گیری سطح پلاسمایی مارکرهای فعالیت بیماری و طیفی از روش‌های تصویر برداری باشد.

شیمی درمانی با رژیم قبلی برای سه دوره دیگر ادامه یافت. در طی درمان، عوارض جانبی قابل توجهی آشکار نشد. با این که بیمار حاضر به انجام آندوسکوپ برای بررسی مجدد توده معده نشد، پس از ۱۸ ماه پیگیری حال عمومی وی خوب بوده و به جز ضعف مختصر شکایت خاصی نداشت.

## بحث

بر اساس طبقه‌بندی سازمان بهداشت جهانی، بیمار مورد مطالعه ما مبتلا به کارسینومای نورواندوکراین معده از نوع سلول کوچک بوده است. نسبت قابل توجهی از کانسره‌های نورواندوکراین معده با الگوی رشد توبولار ممکن است به اشتباه به عنوان آدنوکارسینوما با تمایز ضعیف تشخیص داده شوند، ولی متاسفانه بررسی خصوصیات ساختاری کمکی به تشخیص بیماری نمی‌کند. بنابراین، بررسی ویژگی‌های سیتولوژیک بسیار دقیق برای تشخیص این انواع ضروری می‌باشد. خصوصیات مورفولوژیک ضروری برای تشخیص شامل هسته‌های هایپر کروماتیک، کروماتین ظریف گرانولر و سیتوپلاسم آنوزینوفیلیک گرانولر می‌باشند (۱۴). تومورهای نورواندوکراین در مجرای گوارشی به ندرت تمایز چند جانبه را نشان می‌دهند.

Miguchi و همکاران یک تومور نورواندوکراین پیشرفته معده را به همراه یک جزو آدنوکارسینومایی گزارش کردند، ولی این مورد در بیمار ما وجود نداشت (۴). در بیماران با تومورهای با درجه تمایز ضعیف و منشاء نورواندوکراین یا مورفولوژی متفاوت، بررسی‌های ایمونوهیستوشیمیایی از قبیل کروماتین A، سیناپتوفیزین، انولاز اختصاصی نورون (NSE) و رنگ آمیزی CD56 ممکن است ضروری باشد (۱۵). مطالعات نشان داده که شاخص نشانه گذاری Ki-67 بالا (۶۰ درصد) نیز می‌تواند به عنوان یک مارکر تشخیصی برای کارسینومای نورواندوکراین تهاجمی معده در کنار طبقه‌بندی پاتولوژیکی استفاده شود (۱۶، ۱۷). در بیمار مورد مطالعه ما، میزان Ki-

## References

1. Solcia E, Arnold R, Capella C. Neuroendocrine neoplasms of the stomach. WHO Classification of Tumours of the Digestive System. Lyon: IARC Press 2010: 64-68.
2. Kloppel G. Classification and pathology of gastroenteropancreatic neuroendocrine neoplasms. *Endocr Relat Cancer* 2011; 18(suppl): S1-16.
3. Ishida M, Sekine S, Fukagawa T, Ohashi M, Morita S, Taniguchi H, et al. Neuroendocrine carcinoma of the stomach: morphologic and immunohistochemical characteristics and prognosis. *Am J Surg Pathol* 2013; 37(7): 949-959.
4. Miguchi M, Iseki M, Shimatani K. Advanced gastric neuroendocrine carcinoma with an adenocarcinoma component. *Case Rep Gastroenterol* 2012; 6(1): 52-57.
5. Thomas RM, Baybick JH, Elsayed AM, Sobin LH. Gastric carcinoids. An immunohistochemical and clinicopathologic study of 104 patients. *Cancer* 1994; 73(8): 2053-2058.
6. Christopoulos C, Papavassiliou E. Gastric neuroendocrine tumors: Biology and management. *Annals of Gastroenterology* 2005; 18(2): 127-140.
7. Kubota K, Okada A, Kuroda J, Yoshida M, Ohta K, Adachi M, et al. Neuroendocrine carcinoma of the stomach: a case study. *Case Rep Med* 2011; 2011: 948328.
8. Kulke MH, Anthony LB, Bushnell DL, Herder WW, Goldsmith JS, Klimstra SD, et al. NANETS treatment guidelines: well-differentiated neuroendocrine tumors of the stomach and pancreas. 2010; 39(6): 735-752.
9. Tang L, Shia J, Vakiani E, et al. High grade transformation of differentiated neuroendocrine neoplasms (NENs) of the enteropancreatic system-a unique entity distinct from de novo high grade neuroendocrine carcinoma (HGNECa) in pathogenesis and clinical behavior. *Mod Pathol*. 2008; 21:137A.
10. Erickson LA, Lloyd RV. Practical markers used in the diagnosis of endocrine tumors. *Adv Anat Pathol* 2004; 11(4): 175-189.
11. Wu FS, Yu XF, Teng LS, Ma ZM. Malignant gastric carcinoids with liver metastasis. *Hepatobiliary Pancreat Dis Int* 2004; 3: 406-410.
12. Fukuda T, Ohnishi Y, Nishimaki T, Ohtani H, Tachikawa S. Early gastric cancer of the small cell type. *Am J Gastroenterol* 1988; 83 (10): 1176-1179.
13. Okita NT, Kato K, Takahari D, Hirashima Y, Nakajima TE, Matsubara J, et al. Neuroendocrine tumors of the stomach: chemotherapy with cisplatin plus irinotecan is effective for gastric poorly-differentiated neuroendocrine carcinoma. *Gastric Cancer* 2011; 14(2): 161-165.
14. Namikawa T, Kobayashi M, Okabayashi T, Ozaki S, Nakamura K, Yamashita K, et al. Primary gastric small cell carcinoma: report of a case and review of the literature. *Med Mol Morphol* 2005; 38(4): 256-261.
15. Fujiyoshi Y, Eimoto T. Chromogranin A expression correlates with tumour cell type and prognosis in signet ring cell carcinoma of the stomach. *Histopathology* 2008; 52(3): 305-313.
16. Namikawa T, Oki T, Kitagawa H, Okabayashi T, Kobayashi M, Hanazaki K. Neuroendocrine carcinoma of the stomach: clinicopathological and immunohistochemical evaluation. *Med Mol Morphol* 2013; 46(1): 34-40.
17. Boo YJ, Park SS, Kim JH, Mok YJ, Kim SJ, Kim CS. Gastric neuroendocrine

- carcinoma: clinicopathologic review and immunohistochemical study of E-cadherin and Ki-67 as prognostic markers. *J Surg Oncol* 2007; 95: 110-117.
18. Seshimo K, Tanaka N, Yamashita Y, Oishi M, Kodera M, Yamamura M, et al. A case of early poorly-differentiated neuroendocrine carcinoma of stomach. *Gan To Kagaku Ryoho* 2010; 37(2): 319-321.
19. Kubota K, Okada A, Kuroda J, Yoshida M, Ohta K, Adachi M, et al. Neuroendocrine Carcinoma of the Stomach: A Case Study. *Case Reports in Medicine* 2011; (2011), <http://dx.doi.org/10.1155/2011/948328>.
20. Arnold R. Endocrine tumours of the gastrointestinal tract. Introduction: definition, historical aspects, classification, staging, prognosis and therapeutic options. *Best Pract Res Clin Gastroenterol* 2005; 19(4): 491-505.
21. Noda K, Nishiwaki Y, Kawahara M, Negoro S, Sugiura T, Yokoyama A, et al. Irinotecan plus cisplatin compared with etoposide plus cisplatin for extensive small-cell lung cancer. *N Engl J Med* 2002; 346(2): 85-91.