

## ***Protective Effect of Hydroalcoholic Extract of *Elettaria cardamomum* L. Fruits on Serum Levels of Liver Enzymes and Morphological Changes in Lead Induced Male Rats***

Zohreh Ghane<sup>1</sup>,  
Hossein Vazini<sup>2</sup>,  
Majid Pirestani<sup>3</sup>

<sup>1</sup> MSc Student in Biology, Faculty of Basic Sciences, Islamic Azad University, Hamedan Branch, Hamedan, Iran

<sup>2</sup> Assistant Professor, Department of Nursing, Faculty of Basic Sciences, Islamic Azad University, Hamedan Branch, Hamedan, Iran

<sup>3</sup> Assistant Professor, Department of Parasitology, Faculty of Medical Sciences, Tarbiat Modares University, Tehran, Iran

(Received May 7, 2016 ; Accepted July 3, 2016)

### ***Abstract***

**Background and purpose:** Medicinal plants have always been of great interest due to their natural and effective chemical components. Cardamom is one of these plants with many health benefits. In this study, hydro-alcoholic extract of cardamom fruit and its effect on serum levels of liver enzymes was investigated in male Wistar rats injected with lead acetate.

**Materials and methods:** In this study, 36 male Wistar rats weighing 220-250 g were randomly divided into 6 groups including a control, an experimental, treatment I, II, III groups and a positive control group. Treatment and experimental groups received lead acetate (500ppm) for four weeks. Then, the experimental group was given the cardamom extract for one week. Afterwards, direct blood was taken from hearts for measuring alanine transaminase (ALT), aspartate aminotransferase (AST), and gamma-glutamyl transferase (GGT). Samples of liver tissue were removed for histological studies. Data analysis was done applying ANOVA.

**Results:** The study showed that lead acetate increased the ALT, AST and GGT levels in liver that had destructive effects. But, the cardamom extract significantly decreased the ALT, AST and GGT level ( $P>0.001$ ) which in turn had a remediable effect.

**Conclusion:** The study showed that hydro-alcoholic extract of cardamom has antioxidant and flavonoid components which protect liver against destructive increase of liver enzymes due to poisoning effects of lead acetate.

**Keywords:** liver enzyme, *Elettaria cardamomum*, extract, lead acetate

# بررسی اثر حفاظتی عصاره هیدروالکلی میوه گیاه هل سبز [*Elettaria cardamomum* L.] بر سطح سرمی آنزیم‌ها و تغییرات مورفولوژیک کبدی در موش‌های صحرایی نر القا شده با سرب

زهرة قانع<sup>۱</sup>  
حسین وزینی<sup>۲</sup>  
مجید پیرستانی<sup>۳</sup>

## چکیده

**سابقه و هدف:** گیاهان دارویی در طب سنتی از دیرباز به دلیل داشتن ترکیبات شیمیایی طبیعی و موثر مورد توجه بوده است. هل یکی از گیاهان دارویی با کاربرد زیاد می‌باشد. در این پژوهش به بررسی عصاره هیدروالکلی میوه گیاه هل سبز بر میزان ترشح آنزیم‌های کبدی در موش‌های صحرایی نر نژاد ویستار القا شده با استات سرب پرداخته شد.

**مواد و روش‌ها:** در این بررسی ۳۶ سر موش صحرایی نر در محدوده وزنی ۲۲۰ تا ۲۵۰ گرم تهیه و به شش گروه؛ کنترل، شاهد، تیمار ۱، ۲ و ۳ و کنترل مثبت بطور تصادفی تقسیم شدند. موش‌های گروه‌های شاهد و تیمار شده به مدت چهار هفته تحت درمان با استات سرب (به میزان ۵۰۰ ppm) قرار گرفتند. پس از القا مسمومیت موش‌های گروه تجربی به مدت یک هفته با عصاره هل درمان شدند. در پایان از همه موش‌ها خون‌گیری مستقیم از قلب جهت اندازه‌گیری آنزیم‌های آلانین آمینوترانسفراز، آسپاراتات آمینو ترانسفراز و گاما گلوتامین ترانسفراز و آلکالین فسفاتاز انجام شد. نمونه بافتی کبد جهت مطالعات بافت شناسی جدا گردید. داده با استفاده از روش آماری ANOVA مورد ارزیابی قرار گرفت.

**یافته‌ها:** این مطالعه نشان داد استات سرب سبب افزایش معنی‌دار ترشح آنزیم‌های آلانین آمینوترانسفراز، آسپاراتات آمینو ترانسفراز و گاما گلوتامین ترانسفراز و آلکالین فسفاتاز ( $p < 0/01$  و  $p < 0/001$ ) در کبد شد که اثر مخرب دارد. هم‌چنین عصاره هل سبب کاهش معنی‌دار آنزیم‌های آلانین آمینوترانسفراز، آسپاراتات آمینو ترانسفراز و گاما گلوتامین ترانسفراز ( $p < 0/001$ ) می‌گردد که اثر بهبود بخش دارد.

**استنتاج:** این مطالعه نشان داد که عصاره هیدروالکلی میوه گیاه هل حاوی ترکیبات آنتی‌اکسیدانی و فلاونوئیدی محافظت‌کننده از روند مخرب افزایش آنزیم‌های کبدی در مقابل اثرات سمی استات سرب می‌باشد.

**واژه‌های کلیدی:** آنزیم کبدی، عصاره هل، استات سرب

## مقدمه

متابولیسم بسیاری از داروها و مواد شیمیایی، مستعد بسیاری از مسمومیت‌ها است (۱). بر اساس منابع موجود، سمیت

مسمومیت کبدی یکی از مشکلات رایج پزشکی در سراسر دنیا است. کبد به عنوان اندامی مرکزی در

E-mail: hossein\_vazini@yahoo.com

**مؤلف مسئول: حسین وزینی** - همدان: دانشگاه آزاد اسلامی واحد همدان، دانشکده علوم پایه

۱. دانشجوی کارشناسی ارشد زیست‌شناسی، دانشکده علوم پایه، دانشگاه آزاد اسلامی واحد همدان، همدان، ایران

۲. استادیار، گروه پرستاری، دانشکده علوم پایه، دانشگاه آزاد اسلامی واحد همدان، همدان، ایران

۳. استادیار، گروه انگل‌شناسی، دانشکده علوم پزشکی، دانشگاه تربیت مدرس، تهران، ایران

تاریخ دریافت: ۱۳۹۵/۲/۱۸ تاریخ ارجاع جهت اصلاحات: ۱۳۹۵/۲/۲۰ تاریخ تصویب: ۱۳۹۵/۴/۱۴

کبدی با مکانیسم‌های متنوعی به وقوع می‌پیوندد (۱). یکی از مکانیسم‌های عمده مرتبط با سمیت کبدی تشکیل رادیکال‌های آزاد و ایجاد استرس اکسیداتیو در کبد است (۲). رادیکال‌های آزاد و استرس اکسیداتیو دار نقش مهمی در سمیت کبدی و هم‌چنین برخی دیگر از بیماری‌های کبدی دارد. گونه‌های رادیکال آزاد قادر به برهمکنش با ماکرومولکول‌های سلولی نظیر؛ لیپیدها، پروتئین‌ها و نوکلئیک اسیدها هستند که در نهایت می‌تواند منجر به اکسیداسیون لیپیدهای غشای سلولی شده و آسیب سلولی را ناشی شود. مدل‌های تجربی زیادی برای مطالعه مکانیسم‌های سمیت کبدی و بررسی اثرات درمانی احتمالی ترکیبات مختلف مورد استفاده قرار می‌گیرد. آسیب کبدی ناشی از استات سرب یکی از روش‌های معمول مدل درون تن (in vivo) است که دهه‌های متعددی به‌طور گسترده برای مکانیسم آسیب سلولی ناشی از رادیکال‌های آزاد در سلول‌های کبدی مورد استفاده محققان قرار گرفته است (۳،۴). نکرور القا شده در موش‌های صحرایی تشابه زیادی با نوع انسانی دارد (۵). سرب یک فلز خاکستری مایل به آبی است که به دلیل خواص سودمند آن از قبیل نقطه ذوب پایین، انعطاف‌پذیری، مقاومت در برابر فرسایش و پوسیدگی؛ از زمان‌های قدیم مورد استفاده و توجه بوده است (۶). سرب جذب شده چه از طریق گوارشی و یا تنفسی در بافت‌های نرم تجمع می‌یابد. مطالعات بافت‌های بدن در افرادی که در زمان حیات خود به مدت طولانی در معرض سرب بوده‌اند نشان می‌دهد، بیش‌ترین مقدار سرب (۳۳ درصد) در میان بافت‌های نرم بدن مانند کبد و قشر و مرکز کلیه تجمع می‌یابد (۷). فلزات سنگین از جمله سرب القاگر تولید رادیکال‌های آزاد و متعاقب آن استرس اکسیداتیو هستند، که یکی از مهم‌ترین و اصلی‌ترین دلایل مرگ سلول‌های کبدی است هم‌چنین علاوه بر استرس اکسیداتیو، سرب از سه طریق احتمالی در کبد مسمومیت القا می‌کند:

۱- اثر مستقیم سمی فلز سرب که منجر به صدمه سلول‌های اندوتلیال می‌شود.

۲- فرآیند مربوط به آسیب التهابی ناشی از فعالیت سلول‌های کوپفر و نفوذ نوتروفیل‌ها، که نقش مهمی در واسطه‌گری التهاب دارند.

۳- فرآیند مرتبط با اختلال سرب که از راه‌های نقل و انتقال زیستی عناصر مهمی از قبیل کلسیم، مس و روی انجام می‌شود (۸).

سرب شایع‌ترین آلوده‌کننده زیست‌محیطی در جهان است که به‌طور گسترده در سراسر پوسته زمین توزیع شده است و از همان اوایل ایجاد تمدن یکی از بیش‌ترین فلزات مورد استفاده بوده است و امروزه نیز کاربرد وسیعی در صنایع مختلف دارد. امروزه استفاده از سرب در کارخانه‌های رنگ‌سازی، تاسیسات صنایع نفت، کارخانه‌های باتری‌سازی و معادن سرب و نیز در اطراف جاده‌های پر رفت و آمد (در کشورهای که از بنزین سرب دار استفاده می‌کنند)، موجب بروز مسمومیت در بیش‌تر جوامع گردیده است به‌طوری‌که جمعیتی بالغ بر ۳۰ درصد جامعه در معرض مسمومیت با سرب قرار دارند (۷، ۸). چندین چلات‌کننده فلزات برای درمان مسمومیت با سرب مورد استفاده قرار گرفته است که هیچ‌کدام در موارد مزمن مناسب نیستند. زیرا در ضمن این‌ها که آن‌ها به خودی خود قابلیت سمی دارند. اغلب در دفع سرب از همه بافت‌های بدن نیز ناتوانند (۶، ۷).

آسیب کبدی ناشی از استات سرب منجر به افزایش مارکرهای بیوشیمیایی آسیب کبدی در سرم نظیر؛ گلوتامات اگزالواساتات ترانس آمیناز سرمی (SGOT: Serum glutamic-oxaloacetic transaminase)، گلوتامات پیراوت ترانس آمیناز سرمی (SGPT: Serum glutamic-pyruvic transaminase)، آلکالین فسفاتاز (ALP: Alkaline phosphatase) و بیلی روبین تام سرمی (TB: Total Bilirubin) می‌شود (۹-۱۱). عصاره‌های تهیه شده از گیاهان دارویی قرن‌ها برای درمان بیماری‌های مختلف مورد استفاده قرار گرفته است. بسیاری از گیاهان دارویی به منظور کشف ترکیبات گیاهی موثر برای مقابله با آسیب‌های

درمانی آن در طب سنتی مطالعات انجام گرفته بر روی گیاه هل سبز بسیار محدود بوده و تاکنون هیچ گونه مطالعه‌ای روی اثرات حفاظتی این گیاه در مواجهه با سرب صورت نگرفته است. با توجه به روند روزافزون استفاده از بنزین و موادی که به دلیل دارا بودن ترکیبات حاوی سرب باعث گسترش این آلودگی می‌شوند، هم‌چنین با در نظر گرفتن سهم قابل توجه اختلالات و آسیب‌های کبدی در افزایش مرگ و میر در جوامع صنعتی بر آن شدیم تا در این پژوهش به بررسی اثر حفاظتی عصاره هیدروآتانولی میوه گیاه هل سبز (*Elettaria cardamomum*) بر سطح سرمی آنزیم‌های کبدی در موش صحرایی نر القا شده با سرب بپردازیم.

## مواد و روش‌ها

### جمع‌آوری گیاه و تهیه عصاره

گیاه هل در اوایل فصل تابستان ۱۳۹۴ از مرکز گیاهان دارویی ابن سینا سازمان جهاد کشاورزی استان همدان (پس از تایید توسط کارشناس همان مرکز) خریداری گردید. از آن‌جا که گیاه تهیه شده حالت تازه و تر داشت، چند روزی در سایه و هوایی معمولی قرار گرفت و کاملاً خشک شد. سپس میوه خشک شده با آسیاب برقی پودر شد. در یک استوانه مدرج ۸۰ میلی‌لیتر الکل ۹۶ درصد ریخته و سپس با آب مقطر، حجم آن را به ۹۶ میلی‌لیتر رسانده شد و الکل ۸۰ درصد تهیه شد. بعد از ۴۸ ساعت نگهداری محلول در دمای اتاق، عصاره میوه فیلتر شد و سپس روی یک سطح صاف قرار گرفت و تا زمان تبخیر کامل فاز الکی روی روتاتور قرار گرفت. باقی‌مانده عصاره، جمع‌آوری و توزین شد. در مرحله بعد عصاره خشک وزن شده را در آب مقطر دایونیزه حل نموده و دوزهای مناسب از عصاره را تهیه کردیم. جهت تهیه عصاره با غلظت مورد نظر ۸ گرم از عصاره خشک شده را در ۲۰ میلی‌لیتر آب مقطر دوبار تقطیر ریخته و کاملاً توسط دستگاه همزن برقی به هم زده شد. این محلول دارای غلظت ۴۰۰ میلی‌گرم در هر

کبده ناشی از مسمومیت کبدی، مورد بررسی قرار گرفته است (۱۲). در حقیقت، اعتقاد بر این است که بسیاری از ترکیبات گیاهی جدا شده از این گیاهان، قادر به تخفیف شرایط اکسیداتیو سلولی است و بنابراین، در درمان و جلوگیری از آسیب کبدی می‌تواند موثر باشد.

گیاه هل سبز با نام علمی *Elettaria cardamomum* گیاهی علفی، چند ساله و همیشه سبز است. این گیاه متعلق به تیره زنجبیل می‌باشد (۱۳). میوه هل سبز غنی از ترکیبات فنولی و فلاونوئیدی نظیر کاتچین، گالیک اسید، کوئرستین می‌باشد. نشاسته، پروتئین، واکس‌ها و استرول‌ها، ویتامین E، فیبر و آهن ترکیبات دیگر موجود در عصاره هل سبز می‌باشد. هم‌چنین عصاره میوه این گیاه حاوی اسانس بوده که مقدار آن بین ۴ تا ۸ درصد متفاوت است. اسانس هل شامل بیش از ۲۰ ترکیب می‌باشد که مهم‌ترین آن‌ها را ۱ و ۸ سینئول (به مقدار ۲۰ تا ۶۰ درصد) و آلفا ترپینول استات (۲۰ تا ۵۳ درصد) تشکیل می‌دهد. از دیگر ترکیبات مهم اسانس هل می‌توان به لینالیل استات، بورنئول و کامفور اشاره نمود. میوه هل هم‌چنین حاوی روغن، نشاسته و ترکیب‌های هیدروکربنی می‌باشد (۱۴). در مطالعاتی نشان داده شده میوه گیاه هل دارای ترکیبات شیمیایی نظیر آلفا-ترپینئون، منتون، آلفا-فلاندرنا، سینئون، لیمونن، ساینن، هپتان، myrcene، سیتوستنون، بتا-نرولیدول، لینالول، بتا-پینین، آلفا پینین، eugenyl acetate، فیتال، گاما-سیتوسترول، سیترونیلول، ترپینین و پینن، آلكالوئید، ساپونین و تانن می‌باشد (۱۵). دانه‌های هل خاصیت داروی اکسپکتورانت را دارد و سینوس‌ها و برونش‌ها، بینی و سینه را از خلط و ترشحات اضافی پاک می‌کنند. هل هم‌چنین در طب سنتی خواص گرم‌بخش و انرژی‌زا دارد از این‌رو به بهبود روحیه و بازیابی انرژی و توان از دست رفته کمک می‌کند. هل کلیه‌ها و قلب را تقویت می‌کند و برای رفع بیماری‌های چشم مفید است (۱۶). با توجه به این‌که مصرف خوراکی این گیاه از دیر باز در بین مردم رایج بوده است و هم‌چنین با در نظر گرفتن کاربرد

۱- گروه کنترل: بدون هیچ نوع درمان یا تیماری با دریافت سرم فیزیولوژی به میزان ۰/۵ میلی لیتر به صورت گاوآژ

۲- گروه شاهد: با ایجاد مسمومیت با استات سرب به ۰/۵ میلی گرم در یک لیتر (۵۰۰ ppm) در آب آشامیدنی به مدت ۲۸ روز

۳- گروه دریافت کننده دوز متوسط عصاره هیدروالکلی میوه گیاه هل سبز (گروه کنترل مثبت): همانند گروه کنترل دریافت آب معمولی و علاوه بر آن دریافت عصاره هیدروالکلی میوه گیاه هل سبز به میزان ۴۰۰ میلی گرم به ازای هر کیلوگرم وزن بدن

۴- گروه تیمار یک: دریافت کننده استات سرب (۵۰۰ ppm) + درمان با عصاره هیدروالکلی میوه گیاه هل سبز به میزان ۲۰۰ میلی گرم به ازای هر کیلوگرم وزن بدن

۵- گروه تیمار دو: دریافت کننده استات سرب (۵۰۰ ppm) + درمان با عصاره هیدروالکلی میوه گیاه هل

سبز به میزان ۴۰۰ میلی گرم به ازای هر کیلوگرم وزن بدن

۶- گروه تیمار سه: دریافت کننده استات سرب (۵۰۰ ppm) + درمان با عصاره هیدروالکلی میوه گیاه هل

سبز به میزان ۸۰۰ میلی گرم به ازای هر کیلوگرم وزن بدن  
مدت زمان آزمایش ۲۸ روز بود. گروه‌های ۴ تا ۶ عصاره را به مدت یک هفته به صورت خوراکی (گاوآژ) دریافت کردند.

#### خون‌گیری و تهیه سرم

خون‌گیری در حالت ناشتا به صورت مستقیم از قلب توسط سرنگ استریل ۵ cc انجام گرفت، حیوانات با اثر بی‌هوش شدند، سپس توسط اسکالپل و قیچی جراحی پوست ناحیه قفسه سینه حیوان کنار زده شد. بعد از مشاهده قلب، سرنگ را وارد بطن چپ کرده و خون‌گیری انجام شد. بلافاصله پس از پایان خون‌گیری، لوله‌ها درون دستگاه سانتریفیوژ قرار داده شد. دستگاه روی زمان ۱۰ دقیقه با دور ۴۰۰۰ rpm تنظیم شد. سرم حاصل توسط سمپلر جدا و سپس برای سنجش‌های

میلی لیتر می‌باشد. از این محلول دوزهای مورد نظر را تهیه و پس از فیلتر نمودن با فیلتر سر سرنگی با منافذ ۰/۲۲ میکرومتری، به حیوانات تحت آزمایش مطابق پروتکل مورد نظر گاوآژ گردید. به حیوانات گروه کنترل نیز به میزان حجم عصاره، سرم فیزیولوژی استریل، گاوآژ شد.

#### نحوه ایجاد مسمومیت با استات سرب

جهت ایجاد مسمومیت با استات سرب در موش‌ها از روش حل کردن ماده در آب آشامیدنی استفاده گردید. در این روش ابتدا استات سرب تولیدی شرکت Sigma/Aldrich خریداری شد. سپس ۱ میلی گرم از آن در دو لیتر آب آشامیدنی حل گردید (محلول حاصله ۰/۵ میلی گرم در لیتر یا ۵۰۰ قسمت در میلیون می‌باشد). محلول حاوی استات سرب روزانه تهیه و در آب آشامیدنی حل شده و در اختیار حیوانات قرار داده می‌شد (۱۷).

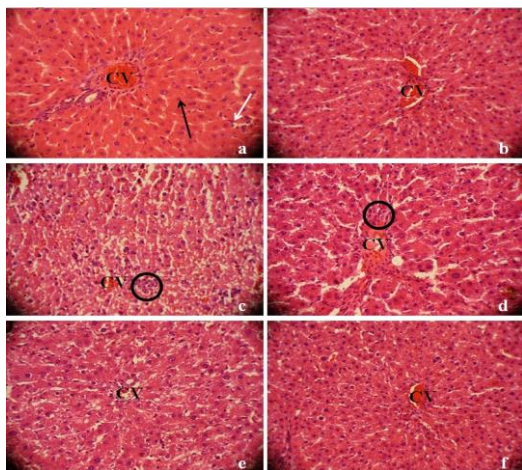
#### حیوانات

در این بررسی تجربی از ۳۶ سر موش صحرایی (رت) نر نژاد ویستار در محدوده وزنی ۲۲۰ تا ۲۵۰ گرم از انستیتو پاستور تهران خریداری شدند. تمامی رت‌ها به مدت یک هفته جهت عادت‌پذیری در حیوانخانه دانشگاه بوعلی سینا همدان با دسترسی آزاد به آب و غذا و ۱۲ ساعت تاریکی و ۱۲ ساعت روشنایی قرار گرفتند و در دمای حدود ۲۲ تا ۲۵ درجه سانتی‌گراد و رطوبت مناسب در قفس‌های استاندارد نگهداری شدند. حیوانات دسترسی کامل و بدون محدودیت به آب (لوله‌کشی) و غذای مخصوص موش (تهیه شده از شرکت خوراک دام پارس) داشتند. این مطالعه تحت اصول کمیته اخلاق کار با حیوانات، در زیر مجموعه‌های گروه زیست‌شناسی دانشکده علوم پایه، در دانشگاه بوعلی سینا همدان انجام شد.

#### طراحی مطالعه و گروه‌بندی

حیوانات به طور تصادفی در ۶ گروه ۶ تایی به صورت زیر تقسیم شدند:

به القای نکروز گسترده بافتی و فراخوانی سلول‌های ایمنی در نواحی اطراف سیاهرگ‌های مرکزی می‌شود. از طرف دیگر، بافت کبدی موش‌های صحرایی تحت مسمومیت با استات سرب که با غلظت‌های افزایشی عصاره هیدروالکلی میوه گیاه هل سبز (از ۲۰۰ تا ۸۰۰ میلی گرم بر هر کیلوگرم وزن بدن) تیمار شده بودند، کاهش قابل توجهی را از نظر مورفولوژی در آسیب‌های بافتی کبد نشان دادند. این نمونه‌ها دارای کاهش نسبی قابل توجهی در تعداد سلول‌های نکروتیک و بافتی و همچنین تعداد سلول‌های فراخوان شده التهابی به نواحی اطراف سیاهرگ‌های مرکزی بودند.



**تصویر شماره ۱:** رنگ آمیزی هماتوکسیلین-انوزین (H&E) برش‌های بافت کبد (بزرگنمایی ۴۰۰ برابر). (a) کبد یک موش صحرایی کنترل که میزان ۰/۵ میلی لیتر به ازای هر کیلوگرم وزن بدن نرمال سالین دریافت کرده است. (b) کبد یک موش از گروه کنترل مثبت که میزان ۴۰۰ میلی گرم به ازای هر کیلوگرم وزن بدن از عصاره هیدروالکلی میوه گیاه هل سبز دریافت کرده است. (c) موش صحرایی تیمار شده با استات سرب به ۰/۵ میلی گرم در یک لیتر (۵۰۰ ppm) در آب آشامیدنی. (d و f) نمونه‌های بافتی تهیه شده از موش‌های صحرایی که استات سرب به ۰/۵ میلی گرم در یک لیتر (۵۰۰ ppm) را همراه با به ترتیب ۲۰۰، ۴۰۰ و ۸۰۰ میلی گرم به ازای هر کیلوگرم وزن بدن از عصاره هیدروالکلی میوه گیاه هل سبز دریافت کرده است، به صورت گاوآذ دریافت کرده اند. **پیکان تیره:** نمایانگر نواحی نشان دهنده هپاتوسیت‌ها است. **پیکان روشن:** نشان دهنده سلول‌های کوفیفر در دیواره سینوزوئیدها می‌باشد. **دایره‌ها:** نشان دهنده نواحی از بافت است که تهاجم سلول‌های التهابی در آن دیده می‌شود. افزایش قطر رگ مرکزی و سینوزوئیدها در گروه دریافت کننده استات سرب و تیمار ۱ مشهود است.

بیوشیمیایی به آزمایشگاه منتقل گردید. سرم تهیه شده و برای سنجش مارکرهای بیوشیمیایی ALP، AST، ALT و GGT مورد استفاده قرار گرفت (۱۷). بعد از خون‌گیری، بافت کبد حیوانات از بدن خارج شد و با استفاده از بافر سالین به دقت شستشو داده شد. به منظور تهیه لام پاتولوژی و بررسی‌های مورفولوژی بافت کبد، یک بخشی از بافت کبد بریده شده و به صورت جداگانه در فرمالین ۱۰ درصد فیکس شده و برای رنگ آمیزی هماتوکسیلین-انوزین (H&E) مهیا گردید.

#### اندازه‌گیری پارامترهای بیوشیمیایی

اندازه‌گیری آسپاراتات آمینو ترانسفراز و آلانین آمینو ترانسفراز به روش ریتمن فرانکل و آلکالین فسفاتاز به روش بسی لوری اسی از نمونه‌های خون دریافت شده سنجیده شد (۱۷).

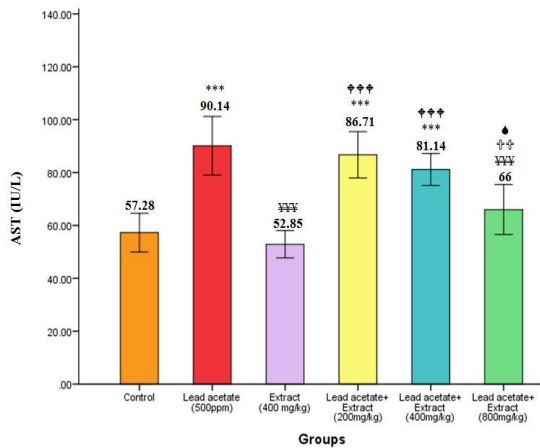
#### تجزیه و تحلیل آماری

در این مطالعه از بسته نرم‌افزاری SPSS 20 برای آنالیز داده‌ها استفاده شد. جهت تعیین نرمال بودن داده‌ها از آزمون کولموگروف-اسمیرنوف استفاده شد. داده‌های مورد بررسی همه نرمال بودند. آزمون آماری مورد استفاده ANOVA (one-way) یک طرفه بین آزمودنی بوده و تست Tukey برای آنالیز تفاوت بین دو گروه به کار گرفته شد. نتایج به صورت  $\text{mean} \pm \text{SEM}$  ارائه گردید و ارزش  $p$  کم‌تر از ۰/۰۵ به عنوان سطح معنی‌داری تفاوت‌های آماری در این تحقیق، در نظر گرفته شد.

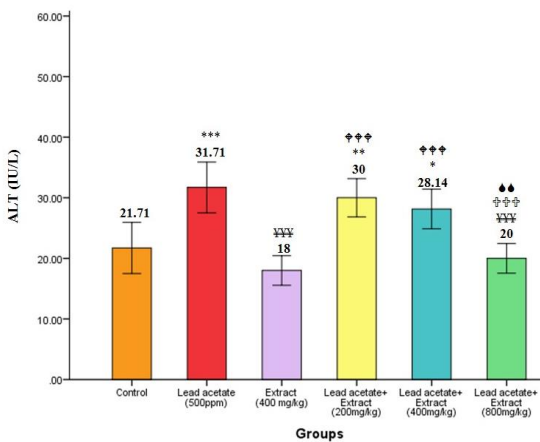
#### یافته‌ها

##### مطالعات هیستوپاتولوژی

مشاهدات میکروسکوپی برش‌های بافتی در تصویر شماره ۱ نشان می‌دهد که معماری بافتی بافت کبد در نمونه‌های کنترل و کنترل مثبت نرمال بوده است و هیچ ناحیه نکروتیک در اطراف سیاهرگ‌های مرکزی دیده نمی‌شود. با اینحال، دریافت استات سرب به ۰/۵ میلی گرم در یک لیتر (۵۰۰ ppm) در آب آشامیدنی منجر



**نمودار شماره ۱:** بررسی داده‌های حاصل از اندازه‌گیری سطح سرمی آنزیم AST در گروه‌های مورد بررسی. \* بیانگر معنی‌داری نسبت به گروه کنترل، † بیانگر معنی‌داری نسبت به گروه دریافت‌کننده استات سرب، ‡ بیانگر معنی‌داری نسبت به گروه دریافت‌کننده عصاره ۴۰۰ mg/kg، †† بیانگر معنی‌داری نسبت به گروه دریافت‌کننده استات سرب + عصاره دوز ۲۰۰ mg/kg، ††† بیانگر معنی‌داری نسبت به گروه دریافت‌کننده استات سرب + عصاره دوز ۴۰۰ mg/kg، (\*\*\*) $p < 0.001$ ، (††††) $p < 0.0001$ ، (†††) $p < 0.001$ ، (††) $p < 0.01$ ، (†) $p < 0.05$ ، (●) $p < 0.05$



**نمودار شماره ۲:** بررسی داده‌های حاصل از اندازه‌گیری سطح سرمی آنزیم ALT در گروه‌های مورد بررسی. \* بیانگر معنی‌داری نسبت به گروه کنترل، † بیانگر معنی‌داری نسبت به گروه دریافت‌کننده استات سرب، ‡ بیانگر معنی‌داری نسبت به گروه دریافت‌کننده عصاره ۴۰۰ mg/kg، †† بیانگر معنی‌داری نسبت به گروه دریافت‌کننده استات سرب + عصاره دوز ۲۰۰ mg/kg، ††† بیانگر معنی‌داری نسبت به گروه دریافت‌کننده استات سرب + عصاره دوز ۴۰۰ mg/kg، (\*\*\*) $p < 0.001$ ، (\*\*) $p < 0.01$ ، (\*) $p < 0.05$ ، (††††) $p < 0.0001$ ، (†††) $p < 0.001$ ، (††) $p < 0.01$ ، (†) $p < 0.05$ ، (●) $p < 0.05$

### پارامترهای بیوشیمیایی

نمودارهای شماره ۱ تا ۴ داده‌های به دست آمده از ارزیابی مارکرهای بیوشیمیایی برای تعیین آسیب کبدی را نشان می‌دهد. این مارکرها شامل: ALT، AST، ALP و GGT سرم خون موش‌های صحرائی مورد مطالعه است. نمودارهای شماره ۵ و ۶ نیز نشان دهنده وزن بدن حیوانات مورد بررسی در ابتدا و انتهای آزمایش می‌باشد.

### AST

سطوح سرمی AST در گروه موش‌های صحرائی تیمار شده با استات سرب (۵۰۰ ppm) افزایش معنی‌داری نسبت به گروه‌های کنترل و کنترل مثبت داشت ( $p < 0.001$ ). در گروه‌های دریافت‌کننده استات سرب همراه با عصاره (۲۰۰، ۴۰۰ و ۸۰۰ میلی‌گرم بر هر کیلوگرم وزن بدن) با افزایش دوز، شاهد کاهش سطح سرمی AST و نزدیکی آن به سطح گروه کنترل هستیم. به طوری که گروه دریافت‌کننده بالاترین دوز عصاره، تفاوت معنی‌داری با گروه کنترل نداشت ( $p > 0.05$ ).

### ALT

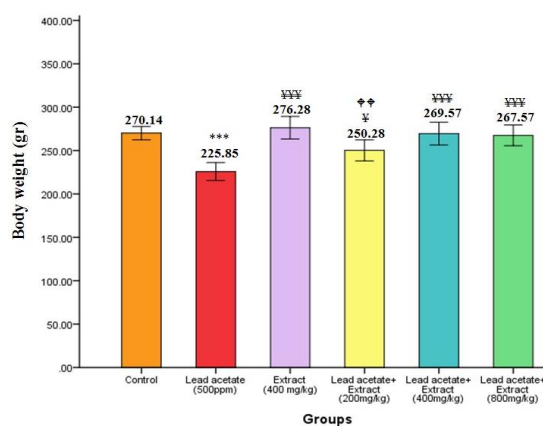
بر اساس نمودار شماره ۲ مقایسه سطح سرمی ALT در موش‌های صحرائی تیمار شده با استات سرب (۵۰۰ ppm) به صورت معنی‌داری ( $p < 0.001$ ) به بالاتر از سطوح آن در مقایسه با گروه‌های کنترل و کنترل مثبت رسید. تیمار توام غلظت‌های مختلف عصاره (۲۰۰، ۴۰۰ و ۸۰۰ میلی‌گرم بر هر کیلوگرم وزن بدن) با استات سرب یک پاسخ حفاظتی وابسته به دوز را نشان داد به طوری که، هر چه غلظت عصاره مورد استفاده بالاتر بود، سطوح ALT سرم پایین‌تری مشاهده می‌شد. همان‌گونه که در نمودار شماره ۲ نشان داده شده است، استفاده از غلظت‌های ۴۰۰ و ۸۰۰ میلی‌گرم بر هر کیلوگرم وزن بدن از عصاره همراه با استات سرب، باعث جلوگیری از افزایش معنی‌دار ALT در مقایسه با حالتی است که استات سرب به تنهایی استفاده می‌شود. در حالی که، اثر مشابهی در دوز ۲۰۰ میلی‌گرم بر هر کیلوگرم وزن بدن مشاهده نشد.





بررسی وزن بدن در انتهای آزمایش

براساس نمودار شماره ۶ در گروه دریافت کننده استات سرب کاهش وزن معنی دار ( $p < 0.01$ ) نسبت به گروه کنترل مشاهده شد. در گروه‌های سه گانه دریافت کننده عصاره با افزایش دوز شاهد نزدیکی میانگین وزن بدن در گروه‌ها نسبت به گروه کنترل بودیم. به طوری که در هر سه گروه دریافت کننده عصاره اختلاف معنی داری با گروه کنترل مشاهده نشد ( $p > 0.05$ ).



نمودار شماره ۶: بررسی داده‌های حاصل از اندازه‌گیری وزن بدن در انتهای آزمایش در گروه‌های مورد بررسی. \* بیان گر معنی داری نسبت به گروه کنترل، † بیان گر معنی داری نسبت به گروه دریافت کننده استات سرب بیان گر معنی داری نسبت به گروه دریافت کننده عصاره  $400 \text{ mg/kg}$  ( $p < 0.01$ ), (\*\*\*)  $p < 0.001$ , ( $p < 0.01$ ), ( $p < 0.05$ ).

## بحث

در مطالعه حاضر اثرات حفاظتی عصاره هیدروالکلی میوه گیاه هل سبز بر علیه مدل سمیت ایجاد شده توسط استات سرب در بافت کبد مورد پژوهش قرار گرفت. اعتقاد بر این است که مکانیسم سمیت این ماده شیمیایی در بافت کبد از نوع مکانیسم آسیب زایی وابسته به تولید رادیکال‌های اکسیژن است. به همین دلیل، پارامترهای بیوشیمیایی آسیب کبدی نظیر؛ ALT، AST، ALP و GGT در سرم حیوانات تحت تیمار مورد بررسی قرار گرفت. به علاوه، نمونه‌های بیوپسی از بافت کبد حیوانات تحت سمیت تهیه شده و

با نمونه‌های بافت نرمال مورد مقایسه قرار گرفت. یافته‌های این تحقیق نشان داد که از یک طرف، استات سرب همان‌گونه که انتظار می‌رفت منجر به صعود معنی دار سطوح سرمی آنزیم‌های فوق شده است و از طرفی دیگر، تیمار توام موش‌های صحرایی تحت مسمومیت استات سرب با عصاره هیدروالکلی میوه گیاه هل سبز منجر به کاهش در سطوح چنین پارامترهایی می‌شود.

تاکنون تحقیقات زیادی درباره اثرات ایجاد مسمومیت توسط استات سرب در کبد انجام گرفته است. همسو با یافته‌های این پژوهش، تحقیقات Berrahall و همکارانش در سال ۲۰۰۷ نشان می‌دهد که استات سرب منجر به تغییرات مورفولوژیکی و بافتی در هپاتوسیت‌ها شده و به دنبال تخریب این سلول‌ها به واسطه تولید رادیکال‌های آزاد و ایجاد استرس اکسیداتیو، سطح سرمی آنزیم‌های شاخص آسیب کبدی نظیر ALT و AST افزایش می‌یابد (۱۸). بررسی‌های گذشته نشان داده که سرب قادر است آنزیم‌های کبدی مانند آلانین ترانس آمیناز، آسپارات ترانس آمیناز و آلکالین فسفاتاز را افزایش داده و سبب افزایش پراکسیداسیون چربی‌ها و کاهش آنتی‌اکسیدانت‌هایی مانند گلوکوتایون پراکسیداز، سوپراکسید دسموتاز، کاتالاز، گلوکوتایون ردوکتاز و گلوکز ۶ فسفات دهیدروژناز شده و از این راه آسیب اکسیداتیو به وجود آورد (۱۹، ۲۰).

رادیکال‌های آزاد نقش به‌سزایی در آسیب سلولی و تخریب سلول‌ها دارند و باعث وقوع آپوپتوز در بافت کبد موش صحرایی می‌شوند. این ترکیبات سبب آسیب دیواره فسفولیپیدی میتوکنندری‌ها و از بین رفتن آن‌ها شده و منجر به آزاد شدن پروتئین‌های بین‌غشا سلولی مانند سیتوکروم C می‌شود و این خود سبب فعال شدن کاسپازها و تجمع کروماتین هسته و آسیب به DNA سلول‌ها و آپوپتوز خواهد شد (۲۱).

برخی مطالعات نشان می‌دهد که آنتی‌اکسیدان‌های موجود در عصاره گیاهان دارویی باعث از بین رفتن رادیکال‌های آزاد ایجاد شده توسط چربی‌های موجود

در کبد می‌شود. در مطالعه Feng و همکاران در سال ۲۰۰۹ نتایج بیانگر اثر محافظتی berberine بر سلول‌های کبد و بافت کبد در برابر آسیب ناشی از تتراکلرید کربن است. این اثر محافظتی به این دلیل است که فلاونوئیدهای موجود در عصاره این گیاه می‌تواند سلول‌ها را در برابر تخلیه گلوکاتینون احیا با افزایش ظرفیت آنزیم‌های آنتی‌اکسیدانی (گلوکاتینون، گلوکاتینون ردوکتاز، گلوکاتینون پراکسیداز و کاتالاز) محافظت نماید (۲۲). از آنجایی که میوه گیاه هل سبز دارای مقادیر فراوانی فلاونوئید است (۱۴) اثر محافظت کبدی این عصاره را می‌توان به حضور این ترکیبات نسبت داد. کوئرستین یکی از فلاونوئیدهای مهم موجود در عصاره میوه گیاه هل سبز می‌باشد (۱۴). این ماده در برگ گیاه گردو نیز به وفور یافت می‌شود. در تحقیقی که توسط Eydi و همکاران با موضوع اثر محافظت کبدی برگ درخت گردو انجام گرفت، مشخص شد که اثر محافظتی عصاره مورد نظر به دلیل وجود میزان بالای کوئرستین موجود در آن می‌باشد. آن‌ها نشان دادند که کوئرستین به دلیل داشتن دو گروه هیدروکسیل (OH) مجاور هم باعث افزایش قدرت احیاکنندگی و در نتیجه افزایش قدرت آنتی‌اکسیدانی این ماده شده است. هم‌چنین کوئرستین لنفوسیت‌ها را از آسیب ناشی از مواد شیمیایی و سمی محافظت می‌کند. این ماده توان آنتی‌اکسیدانی پلاسما را افزایش می‌دهد و سبب پایداری ژنومی در موش‌های با سیروز کبدی می‌شود هم‌چنین با جمع‌آوری رادیکال‌های آزاد مانع آسیب به ژنوم و ایجاد جهش در آن می‌شود (۲۳). گالیک سید از مشتقات هیدروکسی بنزوئیک اسیدها بوده و در ساختار خود ۳ گروه هیدروکسیل دارد که با مکانیسم اثری مشابه با کوئرستین قادر است رادیکال‌های آزاد را خنثی نموده و از کبد در برابر اثرات سمی رادیکال‌های آزاد حفاظت کند (۲۴). با توجه به یافته‌های تحقیقات قبلی شاید بتوان بخشی از عصاره در ایجاد خاصیت حفاظت کبدی را به حضور گالیک اسید موجود در آن نسبت داد. بیماری‌های حاد کبدی

اغلب با التهاب بافتی همراه هستند، این پاسخ‌های التهابی به وسیله سلول‌های کوپفر (ماکروفاژهای دیواره سینوزوئیدهای کبد)، حاضر در بافت کبد و سلول‌های التهابی وارد شده به بافت میانجی‌گری می‌شوند (۲۳). در این مطالعه سلول‌های کوپفر و لنفوسیت‌ها از مهم‌ترین سلول‌های درگیر در التهاب کبدی هستند. تصاویر حاکی از آن است که استات سرب منجر به افزایش قابل توجه تعداد این سلول‌ها در کبد شده است، در حالی که تیمار حیوانات با دوز ۴۰۰ میلی‌گرم بر کیلوگرم عصاره تعداد سلول‌های التهابی القا شده با استات سرب را کاهش داده است. این کاهش سلول‌های التهابی در گروه تیمار شده با ۸۰۰ میلی‌گرم بر کیلوگرم عصاره به مراتب بیش‌تر بوده است. بنابراین می‌توان گفت عصاره التهاب بافتی القا شده توسط استات سرب را تا حد زیادی سرکوب نموده است. دوزهای ۲۰۰ و ۴۰۰ میلی‌گرم بر کیلوگرم نیز تا حدی باعث کاهش تعداد سلول‌های التهابی شدند ولی این تخفیف به اندازه دوز ۸۰۰ میلی‌گرم بر کیلوگرم نبود. تحقیقات نشان دادند که عصاره واجد خاصیت آنتی‌اکسیدانی است. هم‌چنین این میوه گیاه حاوی مقادیر قابل توجهی ترکیبات فنلی است (۱۴). بنابراین به نظر می‌رسد عصاره به دلیل دارا بودن ترکیبات فنلی و خاصیت آنتی‌اکسیدانی ناشی از حضور این ترکیبات، منجر به غیر فعال ساختن رادیکال‌های آزاد تولید شده توسط استات سرب شده و از آسیب به غشای سلول‌ها و القای نکروز در آن‌ها جلوگیری نموده است. به دنبال کاهش آسیب‌ها سلول‌های پارانشیمی کبد توسط عصاره فعالیت سرمی آنزیم‌های کبدی نیز آن کاهش یافته است. این نتایج با یافته‌های سایر محققان در مورد تاثیرات آنتی‌اکسیدانت‌ها در محافظت کبدی مطابقت دارد.

در غلظت‌های بالاتر ترکیبات فنولی، به دلیل افزایش تعداد گروه‌های هیدروکسیل موجود در محیط واکنش، احتمال اهداء هیدروژن به رادیکال‌های آزاد و به دنبال آن قدرت مهارکنندگی عصاره افزایش می‌یابد (۲۵). به نظر می‌رسد که افزایش اثر محافظتی وابسته به دوز

مخرب بر دستگاه گوارش و ایجاد رادیکال‌های آزاد باعث اختلال در عملکرد این ارگان شده و نیز با اثر بر سیستم عصبی به خصوص مرکز سیری و گرسنگی در مغز باعث کاهش اشتها و به دنبال آن کاهش وزن رت‌ها شده است (۷) در گروه دریافت کننده عصاره با افزایش دوز، شاهد افزایش وزن بدن و نزدیکی میزان میانگین، به میانگین گروه کنترل هستیم. این تاثیر را می‌توان این گونه توجیه کرد که عصاره میوه گیاه هل سبز با دارا بودن ترکیباتی همچون فیبر (۱۴) احتمالاً باعث بهبود عملکرد دستگاه گوارش و نیز به سبب دارا بودن مواد معدنی مانند آهن (۱۵) باعث افزایش اشتها شده است. هم‌چنین فلاونوئیدها با مهار رادیکال‌های آزاد (۱۴) و بهبود عملکرد دستگاه گوارش و کبد احتمالاً باعث تقویت اثر بخشی عصاره میوه این گیاه و به دنبال آن افزایش وزن بدن شده است.

مطالعه حاضر نشان داد که استات سرب منجر به ایجاد تغییرات بافتی و تغییر در غلظت آنزیم‌های شاخص آسیب بافتی کبد می‌گردد. هم‌چنین این مطالعه نشان داده که عصاره هل سبز با توجه به ویژگی‌های آنتی‌اکسیدانی و ترکیبات موثره‌ای که دارد احتمالاً می‌تواند با مکانیسم خنثی‌سازی رادیکال‌های آزاد ناشی از تجزیه استات سرب به عنوان یک رویکرد بهبود دهنده، در این شرایط مورد استفاده قرار گیرد. هرچند این فرضیه برای استفاده‌های عملی و کلینیکی نیاز به آزمایش‌های بیش‌تری دارد.

### سپاسگزاری

بدین وسیله از حوزه معاونت پژوهشی دانشگاه آزاد اسلامی واحد همدان به دلیل ارائه امکانات و تجهیزات آزمایشگاهی جهت انجام این پژوهش در قالب پایان‌نامه کارشناسی ارشد سپاسگزاری می‌گردد.

عصاره، در این پژوهش نیز با توجه به این یافته قابل توجیه است. براساس تحقیقات گذشته ثابت شده است که در حالت مسمومیت کبدی، تعدادی از هپاتوسیت‌ها خصوصاً در نواحی مرکز لوبولی که بیشترین میزان سیتوکروم P450 را دارا هستند، دچار نکروز شده و پاسخ‌های التهابی را در کبد تحریک نموده‌اند. پاسخ‌های التهابی و ارتشاح سلول‌های التهابی به بافت کبد، خود مرحله بسیار آسیب‌زننده در پروسه بیماری‌زایی کبد است و می‌تواند منجر به اختلال شدید در عملکرد کبد و افزایش قطر رگ مرکزی و سینوزوئیدها گردد (۲۶). در این مطالعه نشان داده شد که در گروه‌های تیمار شده با عصاره میوه هل تعداد سلول‌های التهابی در بافت کبد به طور قابل توجهی کاهش یافته بود. از این رو می‌توان گفت مکانیسم فعالیت محافظت کبدی عصاره علاوه بر خواص آنتی‌اکسیدانتی‌اش در خاصیت ضد التهابی آن نیز هست. با توجه به یافته‌های Yamada و Yeom در سال ۲۰۰۶ نشان داد که آنتی‌اکسیدان‌ها احتمالاً با کاهش ترشح سایتوکین التهابی موجب مهار التهاب بافتی می‌شود. آن‌ها هم‌چنین نشان دادند که آنتی‌اکسیدان‌ها باعث افزایش سطح پروتئینی IL-10 در کبد می‌شود. تحقیقات نشان داده‌اند واکنش‌های ضد التهابی در کبد در سلول‌های کوپفر با IL-10 که یک سایتوکین ضد التهابی است، در ارتباط می‌باشد (۲۶). از این رو عصاره احتمالاً با سرکوب ترشح سایتوکین‌های التهابی و تحریک ترشح سایتوکین‌های ضد التهابی روند التهاب در کبد را مهار می‌کند. مهار پراکسیداسیون لیپیدی و نکروز هپاتوسیتی و هم‌چنین سرکوب التهاب، منجر به بازگشت عملکرد از دست رفته کبد و بازسازی سلول‌های آسیب دیده می‌شود. کاهش وزن در گروه دریافت کننده استات سرب را چنین می‌توان توجیه کرد که استات سرب با تاثیر

### References

1. Jaeschke H, Gores GJ, Cederbaum AI, Hinson JA, Pessayre D, Lemasters JJ. Mechanisms

of hepatotoxicity. *Toxicol Sci* 2002; 65(2): 166-176.

2. Nitti M, Pronzato MA, Marinari UM, Domenicotti C. PKC signaling in oxidative hepatic damage. *Mol Aspects Med* 2008; 29 (1-2): 36-42.
3. Fowler BA. Biological roles of high affinity metal-binding proteins in mediating cell injury. *Comments on Toxicology* 1989; 3: 27-46.
4. Choie DD, Richter GW. Cell proliferation in rat kidneys after prolonged treatment with lead. *Am J Pathol* 1972; 68(2): 359-370.
5. Hardin BL Jr. Carbon tetrachloride poisoning; a review. *Ind Med Surg* 1954; 23(3): 93-105.
6. Stowe HD, Goyer RA, Krigman M, Wilson M, Cates M. Experimental Oral Lead Toxicity in Young Dogs. Clinical and Morphologic Effects. *Arch Pathol* 1973; 95(2): 106-116.
7. Patrick L. Lead Toxicity, a Review of the Literature. Part 1 Exposure Evaluation and Treatment. *Altern Med Rev* 2006; 11(1): 2-22.
8. Kumari R, Rao YN, Talokdar B, Agerval S, Pori RK. Serum Enzymes Abnormalities in Protein Energy Malnutrition. *Indian Pediatr* 1993; 30(4): 469-473.
9. Parveen R, Baboota S, Ali J, Ahuja A, Vasudev SS, Ahmad S. Effects of Silymarin Nanoemulsion against carbon tetrachloride-induced Hepatic Damage. *Arch Pharm Res* 2011; 34(5): 767-774.
10. Frank PR, Suresh V, Arunachalam G, Kanthalal SK, Ziaudheen VM. Evaluation of Hepatoprotective effect of *Adiantum incisum* forsk leaf extract against ccl4 induced hepatotoxicity in rats. *International Research Journal of Pharmacy* 2012; 3(3): 230-234.
11. Li R, Guo W, Fu Z, Ding G, Zou Y, Wang Z. Hepatoprotective Action of *Radix Paeoniae Rubra* Aqueous Extract against CCl<sub>4</sub>-induced Hepatic damage. *Molecules* 2011; 16(10): 8684-8694.
12. Adewusi EA, Afolayan AJ. A review of natural products with hepatoprotective activity. *J Med Plant Res* 2010; 4(13): 1318-1334.
13. Sutherland N. Plantas descritas originalmente de Honduras y sus nomenclaturas equivalentes actuales. *Ceiba* 2001; 42(1): 1-71.
14. Larsen K. A preliminary checklist of the Zingiberaceae of Thailand. *Thai Forest Bull (Bot)* 1996; 24: 35-49.
15. Hitoshi O, Masataka MS, Sakae M, Kayoko S, Yohei H, Katsuhiko M, et al. Evaluation of crude drugs by a combination of enflourage and chromatography (IV): on flavor components in seeds of *Amomum cardamomum* and *Elettaria cardamomum*. *The Japanese journal of pharmacognosy* 1988; 42(1): 94-97.
16. Sharma Sh, Sharma j, Kaur G. Therapeutic uses of *Elettaria cardomum*. *International Journal of Drug Formulation and Research* 2011; 2(6):102-108.
17. Mokhtari M, Jelve S. Effect of Grape seed oil (*Vitis vinifera*) on serum gonadotropins and testosterone levels in adult rats exposed to lead acetate. *J Gorgan Univ Med Sci* 2015; 1: 36-41 (Persian).
18. Annabi Berrahall A, Nehdi A, Hajjaji N, Gharbi N, El-Fazâa S. Antioxidant Enzymes Activities and Bilirubin Level in a Adult Rat Treated with Lead. *C R Biol* 2007; 330(8): 581-588.
19. Yin ST, Tang ML, Su L, Chen L, Hu P, Wang HL, et al. Effect Of Epigallocatechin -3-Gallate On Lead- Indused Oxidativ Damage. *Txicology* 2008; 294(1): 45-54.
20. Wang L, Chen D, Wang H, Liu Z. Effect Of lead And/ Or Cadmium On The Experission Of Metallothionein In The Kidney Of Rats. *Biol Trace Elem Res* 2009; 129(1-3): 190-199.

21. Tatgana JS, Dusica P, Irana S, Tatgana S, Gordana K. Effects of captopil on membrane-associated enzymes in lead-induced hepatotoxicity in rats. *Acta Fac Med Naiss* 2003; 20(3): 183-188.
22. Ye X, Feng Y, Tong Y, Ng KM, Tsao S, Lau Gk, et al. Hepatoprotective effects of *Coptidis rhizoma* aqueous extract on carbon tetrachloride-induced acute liver hepatotoxicity in rats. *J Ethnopharmacol* 2009; 124(1): 130-136.
23. Eidi A, Olamafar S, Zaringhalam J, Rezazadeh SH, Eidi M. Protective effect of Walnut (*Juglans regia* L.) Extract against CCl<sub>4</sub>-induced hepatotoxicity in rats. *J Shahid Beheshti University of Medical Sciences and Health Services* 2011; 35(2): 87-92 (Persian).
24. Andreasen MF, Landbo AK, Christensen LP, Hansen A, Meyer AS. Antioxidant effects of phenolic rye (*Secale cereale* L.) extracts, monomeric hydroxycinnamates, and ferulic acid dehydrodimers on human low-density lipoproteins. *J Agric Food Chem* 2001; 49(8): 4090-4096.
25. Zhang Z, Liao L, Moore J, Wu T, Wang Z. Antioxidant phenolic compounds from walnut kernels (*Juglans regia* L.). *Food Chemistry* 2009; 113(1): 160-165.
26. Yeom MJ, Lee HC, Kim GH, Lee HJ, Shim I, Oh SK, et al. Anti-arthritic effects of ephedra sinica STAPF herb-acupuncture: inhibition of lipopolysaccharide-induced inflammation and adjuvant-induced polyarthritis. *J Pharmacol Sci* 2006; 100(1): 41-50.