

Effect of Subchronic Exposure of CuO NPs in Presence of TiO₂ NPs on Fish Model

Borhan Mansouri¹,
Afshin Maleki²,
Behroz Davari³,
Seyed Ali Johari⁴,
Behzad Shahmoradi⁵,
Ebrahim Mohammadi⁵

¹ PhD Student in Ecotoxicology, Student Research Committee, Kurdistan University of Medical Sciences, Sanandaj, Iran

² Professor, Environmental Health Research Center, Kurdistan University of Medical Sciences, Sanandaj, Iran

³ Professor, Department of Entomology, School of Medicine, Hamadan University of Medical Sciences, Hamadan, Iran

⁴ Assistant Professor, Department of Fisheries, Faculty of Natural Resources, University of Kurdistan, Sanandaj, Iran

⁵ Assistant Professor, Environmental Health Research Center, Kurdistan University of Medical Sciences, Sanandaj, Iran

(Received April 26, 2016 ; Accepted July 10, 2016)

Abstract

Background and purpose: Simultaneous exposure of nanoparticles can cause serious damage to aquatic organisms including fish. The aim of this study was to investigate the toxicity effect of subchronic exposure of copper oxide nanoparticles (CuO NPs) in presence of titanium dioxide nanoparticles (TiO₂ NPs) on the histopathology of gill and kidney tissues of fish model *in vivo* exposure.

Materials and methods: In this study, one non-lethal concentration of TiO₂ NPs, two non-lethal concentrations of CuO NPs, two concentrations of TiO₂ NPs and CuO NPs mixture, and a control group (no chemicals) were used. After 10 days of exposure to these materials, samples of gill and kidney tissues were collected. In order to study classical histology the samples were prepared by hematoxylin-eosin staining and the slides were photographed by optical microscopy.

Results: The damages caused in gill were as following: secondary curved blades, increased mucus secretion, increase in the agglomeration of secondary lamellae, and aneurism and hyperplasia. Also, blood vessels dilation, vacuoles, necrosis, focal tubule degeneration, and increase in melano-macrophage were observed in kidney tissue of common carp.

Conclusion: The study suggested that toxic effects of CuO NPs on tissues of common carp in the joint presence of TiO₂ NPs were synergistic.

Keywords: carp, nanoparticle, ecotoxicology, gill, histopathology

J Mazandaran Univ Med Sci 2016; 26 (142): 127-138 (Persian).

تاثیر مواجهه نیمه مزمن نانوذرات اکسید مس در حضور نانوذرات دی اکسید تیتانیوم بر ماهی مدل

برهان منصوری^۱
افشین ملکی^۲
بهرروز داوری^۳
سید علی جوهری^۴
بهزاد شاهمرادی^۵
ابراهیم محمدی^۶

چکیده

سابقه و هدف: مواجهه همزمان نانوذرات می تواند آسیب های جدی به موجودات آبی از جمله ماهی به دنبال داشته باشد. هدف از این مطالعه، بررسی تاثیر نانوذرات دی اکسید تیتانیوم بر سمیت نانوذرات اکسید مس بر آسیب شناسی بافت آبشش و کلیه ماهی مدل در شرایط آزمایشگاهی می باشد.

مواد و روش ها: در این مطالعه تجربی، از یک غلظت غیر کشنده نانوذرات دی اکسید تیتانیوم، دو غلظت غیر کشنده نانوذرات اکسید مس، دو غلظت ترکیب نانوذرات دی اکسید تیتانیوم و نانوذرات اکسید مس به همراه گروه شاهد استفاده گردید. پس از ۱۰ روز مواجهه با این مواد، از بافت آبشش و کلیه نمونه برداری شد. به منظور انجام مطالعه بافت شناسی کلاسیک، نمونه ها پس از آماده سازی به روش هماتوکسیلین-ئوزین رنگ آمیزی شد.

یافته ها: مهم ترین آسیب های ایجاد شده در بافت آبشش شامل خمیدگی تیغه های ثانویه، افزایش ترشح موکوس، افزایش به هم چسبیدگی لاملاهای ثانویه، تلانژکتازی مویرگی و هایپرپلازی بوده است. هم چنین آسیب های متسع شدن رگ های خونی، واکوئولاسیون، نکروز کانونی، دژنره شدن توپولها، و افزایش ملانوماکروفاژها در بافت کلیه ماهی کپور مشاهده شد.

استنتاج: میزان شدت آسیب بافتی در حالت مواجهه همزمان نانوذرات دی اکسید تیتانیوم با نانوذرات اکسید مس شدیدتر از حالت مواجهه مجزای نانوذرات بوده است.

واژه های کلیدی: کپور، نانوذره، سم شناسی محیطی، آبشش، آسیب شناسی بافت

مقدمه

نانوذره دی اکسید تیتانیوم (NP-TiO₂) از جمله نانوذراتی بوده که به طور گسترده در تولیدات مواد

آرایشی نظیر ضد آفتاب ها و خمیر دندان ها، در محصولات صنعتی نظیر رنگ، جلادهنده و کاغذ،

E-mail: davaribehroz@yahoo.com

مؤلف مسئول: بهروز داوری - همدان: دانشکده پزشکی، دانشگاه علوم پزشکی همدان

۱. دانشجوی دکتری سم شناسی محیط، کمیته تحقیقات دانشجویی، دانشگاه علوم پزشکی کردستان، سنندج، ایران

۲. استاد، مرکز تحقیقات بهداشت محیط، دانشگاه علوم پزشکی کردستان، سنندج، ایران

۳. استاد، گروه حشره شناسی پزشکی، دانشکده پزشکی، دانشگاه علوم پزشکی همدان، همدان، ایران

۴. استادیار، گروه شیلات، دانشکده منابع طبیعی، دانشگاه کردستان، سنندج، ایران

۵. استادیار، مرکز تحقیقات بهداشت محیط، دانشگاه علوم پزشکی کردستان، سنندج، ایران

تاریخ دریافت: ۱۳۹۵/۲/۷ تاریخ ارجاع جهت اصلاحات: ۱۳۹۵/۲/۱۳ تاریخ تصویب: ۱۳۹۵/۴/۲۰

و آسیب بافت آبشش ماهی کپور را انجام دادند و بیان داشتند که نانوذرات دی‌اکسید تیتانیوم به طور معنی‌داری سبب کاهش فعالیت‌های آنزیم کاتالاز (CAT)، سوپر اکسید دیسموتاز (SOD) و پری‌اکسیداز (POD) شده است و هم چنین سبب ایجاد آسیب‌های هایپرپلازی، چسبندگی لاملاها، آماس و تورم لاملا و نکروز در بافت آبشش ماهی کپور گردیده است (۱۱). در مطالعه دیگری که Lee و همکاران ارائه کردند، نانوذرات دی‌اکسید تیتانیوم سبب هایپرپلازی، جوش خوردگی لاملائی ثانویه و هایپر تروفی سلول‌های کلراید در ماهی شده است (۱۲). هم‌چنین در رابطه با تاثیر سمیت نیمه‌مزمّن نانوذرات اکسید مس، منصوری و همکاران نشان دادند که این نانوذرات، سبب متسع شدن رگ‌های خونی، هایپرپلازی، چسبندگی لاملا و نکروز بافت آبشش ماهی گویی شده است (۱۳). در پژوهش دیگری، Zhao و همکاران بیان داشتند که سمیت نیمه‌مزمّن نانوذرات اکسید مس، سبب یکسری تغییرات از جمله تاثیر بر رشد ماهی کپور، تجمع بالای این نانوذره در بافت آبشش، کاهش فعالیت‌های کولین استراز و در نهایت آسیب‌های عصبی می‌شود (۱۴).

در بیش‌تر مطالعات، اثر سمیت نانوذرات را به صورت مجزا بر روی موجودات زنده انجام داده‌اند و اثرات هم‌زمان نانوذرات با مواد دیگر موجود در محیط زیست و اثر سمیت آن‌ها کم‌تر مورد بحث و پژوهش بوده است. هم‌چنین میزان رهائش سالیانه نانوذرات دی‌اکسید تیتانیوم و نانوذرات اکسید مس به اکوسیستم‌های آبی به ترتیب برابر با ۱۵۶۰۰ و ۱۱ تن بوده (۱۵)، که این مقدار هر ساله به آن افزوده می‌شود. از آنجایی که نانوذرات در هر دو فاز آب و رسوبات، در نهایت با دیگر آلاینده‌های موجود در محیط زیست نظیر آلاینده‌های آلی و فلزات واکنش خواهند داشت و از راه‌های مختلف (اثر کاهشی، همیشی و اثر خنثی‌کنندگی) بر قسمت‌های مختلف موجودات زنده اثر خواهند گذاشت (۱۶-۱۸)، بررسی اثرات هم‌زمان نانوذرات با

فعالیت‌های کاتالیزی، ماده افزودنی در کاربردهای پزشکی زیستی نظیر ارتودنسی، کاشت دندان و سیستم‌های دریافت دارو مورد استفاده قرار می‌گیرد (۲۰۱). این نانوماده به علت کارایی بالای کاتالیزوری، ثبات شیمیایی بالا و هزینه کم در برنامه‌های شیمی تجزیه و فوتوکاتالیزی، برای کاهش آلاینده‌های آلی در فرآیند تصفیه آب نیز به کار می‌رود (۴۰۳). در چند سال اخیر استفاده از نانوذرات دی‌اکسید تیتانیوم برای اکسید کردن آلاینده‌های سمی در محیط، روند رو به افزایشی داشته که با استفاده از این نانوذره، در فرآیند فوتوکاتالیزی بسیاری از ترکیبات سمی به ترکیبات ساده‌تر تبدیل می‌شوند (۶،۵). هم‌چنین از نانوذرات مس به عنوان biocide (زیست‌کش) در فرمولاسیون رنگ (ضد چسبندگی زیستی) در بدنه کشتی و زیردریایی‌ها، در اسکله‌ها و هم‌چنین برخی ابزار صید استفاده می‌شود (۷). از کاربردهای مهم دیگر این مواد، استفاده به عنوان ضد میکروب، حشره کش و نیز در حسگرها می‌باشد (۸،۷). نانوذرات دی‌اکسید تیتانیوم و نانوذرات اکسید مس قابلیت تاثیرگذاری سمیت بر روی موجودات را دارند. مقادیر زیاد نانومواد مس در محیط زیست آبریان، به دلیل اثرات مهم فیزیولوژیکی و بیولوژیکی در سطح مولکولی و سلولی و آسیب به میتوکندری، شبکه آندوپلاسمی و هسته، برای موجودات آبی سمی می‌باشد. هم‌چنین قرار گرفتن در معرض غلظت‌های کشنده نانوذرات مس، تنظیمات فیزیولوژیکی و متابولیکی را تغییر می‌دهد و می‌تواند سنتز متالوتیونین (پروتئین اتصال‌ی به فلزات) را تحریک کند (۹). غلظت بالای نانوذرات مس باعث نکروز اپیتلیوم آبشش، ملانیزه شدن و دیگر اثرات هیستولوژیک شده و باعث اختلال در تنظیم اسمزی و تنفس می‌شود (۱۰). در زمینه سمیت نیمه‌مزمّن نانوذرات اکسید مس و تیتانیوم بر ماهی به ویژه ماهی کپور معمولی، تحقیقاتی در جهان انجام شده است. در مطالعه‌ای Linhua و همکاران تاثیر سمیت نیمه‌مزمّن نانوذرات دی‌اکسید تیتانیوم بر شاخص استرس

دیگر آلاینده‌ها حائز اهمیت می‌باشد. یافته‌های اخیر بر روی هپاتوسیت‌ها (سلول‌هایی که بافت کبد را می‌سازند)، نشان داده است که افزودن نانوذرات دی اکسید تیتانیوم با د.د.ت (DDT)، موجب افزایش سمیت ژنی به واسطه افزایش استرس اکسایشی، اکسایش ترکیبات DNA، شکستن DNA و آسیب‌های کروموزومی شده است (۱۹). اما هنوز اطلاعاتی جامعی از اثرات همزمان نانوذرات دی اکسید تیتانیوم و نانوذرات اکسید مس بر روی موجودات زنده، خصوصاً آبزیان در دسترس نمی‌باشد.

Sun و همکاران در طی مطالعه‌ای، اثرات همزمان نانوذرات دی اکسید تیتانیوم و آرسنیک را بر ماهی کپور مورد آزمایش قرار دادند و بیان داشتند که تجمع آرسنیک در حضور نانوذرات دی اکسید تیتانیوم اثر هم‌افزایی دارد، به طوری که سبب افزایش تجمع آرسنیک بر بافت ماهی کپور گردیده است (۲۰). از آنجایی که اطلاعات بسیار کمی از اثرات همزمان نانوذرات با دیگر آلاینده‌ها در دست می‌باشد و اثرات همزمان این مواد بر روی آبزیان و خصوصاً ماهیان ناشناخته است، هدف مطالعه حاضر، بررسی سمیت نیمه‌مزمین اثرات همزمان نانوذرات دی اکسید تیتانیوم و نانوذرات اکسید مس بر آسیب‌شناسی بافتی ماهی کپور معمولی (*Cyprinus carpio*) می‌باشد.


مواد و روش‌ها

کپور معمولی متعلق به خانواده کپور ماهیان بوده و این خانواده، بزرگ‌ترین خانواده در بین ماهیان می‌باشد، به طوری که اعضای این خانواده را می‌توان بر اساس داشتن دندان حلقی ۱ تا ۳ ردیف و لب‌های نازک شناسایی کرد. بیش‌تر این ماهیان از بی‌مهرگان تغذیه می‌کنند، بعضی دیگر از آن‌ها گوشت‌خوار بوده و بعضی دیگر نیز از جلبک‌ها، گیاهان عالی‌تر و مواد آلی تغذیه می‌کنند. میزان پرورش ماهی کپور در سال ۲۰۰۸ برابر ۲۹۸۷۴۳۳ تن بوده و چهارمین گونه مهم پرورشی آبزیان از نظر تولید می‌باشد. مناسب‌ترین درجه حرارت


برای رشد و نمو آن ۲۵ درجه سانتی‌گراد و برای تخم‌ریزی ۱۸ تا ۲۰ درجه سانتی‌گراد می‌باشد (۲۱). ماهی کپور معمولی مورد استفاده در این پژوهش از یک مرکز پرورش خصوصی در شمال کشور در شهر رشت تهیه گردید. به منظور سازگاری با شرایط آزمایشگاه، ماهی‌ها به مدت یک ماه پیش از شروع آزمایشات، در پنج مخزن فایبرگلاس ۲۰۰ لیتری همراه با هوادهی نگهداری گردیدند. در طول این مدت، میانگین دمای آب ثابت نگه داشته شد و ماهی‌ها روزانه ۲ بار و هر بار به میزان ۱ درصد وزن بدن، تغذیه می‌گردیدند. آب مورد استفاده برای نگهداری ماهی‌ها در طی دوره سازگاری و همچنین انجام آزمایشات سم‌شناسی، آب شرب شهر سنندج بود که برای کلرزدایی از آن به مدت حداقل ۲۴ ساعت هوادهی می‌گردید. برای انجام مطالعات سم‌شناسی در سراسر دنیا بیش‌تر از گونه‌های مدل آزمایشگاهی که توسط سازمان توسعه و همکاری اقتصادی اروپا (OECD) ارائه شده است، استفاده می‌گردد. طبق دستورالعمل OECD با کد ۲۰۳ (۲۲)، ماهی کپور (*Common carp*) یکی از گونه‌های مدل آزمایشگاهی برای مطالعات سم‌شناسی می‌باشد. از طرفی، پراکنش و فراوانی طبیعی در اکثر محیط‌های آبی، شرایط راحت نگهداری در آزمایشگاه و قابلیت سازگاری با شرایط مختلف محیطی، این ماهی را به گونه‌ای مناسب جهت مطالعات سم‌شناسی آبزیان تبدیل کرده است (۲۳). همچنین علاوه بر اهمیت اقتصادی ماهی کپور، از این گونه در مطالعات ایمونولوژی (۲۴)، بوم‌شناسی (۲۵)، سم‌شناسی محیطی (۲۶، ۲۷)، زیست‌شناسی رشد (۲۸) و مطالعات تکاملی (۲۹) به عنوان یک گونه مدل مورد استفاده قرار گرفته شده است. در این مطالعه، غلظت غیرکشنده نانوذرات دی اکسید تیتانیوم بر اساس مطالعات چاپ شده در زمینه سمیت نانوذرات دی اکسید تیتانیوم بر ماهی کپور انتخاب گردید (۱۱، ۱۲) و دو غلظت غیرکشنده نانوذرات اکسید مس نیز بر اساس سمیت حاد (۹۶ ساعت) انجام شده توسط محققین این مطالعه با

ظرف شیشه‌ای، ابتدا قطره قطره آب دو بار تقطیر به آن اضافه گردید و هم زده شد تا به صورت یک خمیر یکنواخت در آید. سپس حجم خمیر به دست آمده توسط آب مقطر به ۱۰۰۰ میلی‌لیتر رسانده شد و سوسپانسیون حاصله به مدت سه دوره ۳۰ دقیقه‌ای در حمام سونیکاتور قرار داده شد. در این پژوهش از یک غلظت نانوذرات دی‌اکسید تیتانیوم (۱۰ میلی‌گرم بر لیتر)، دو غلظت غیر کشنده نانوذرات اکسید مس (۲/۵ و ۵ میلی‌گرم بر لیتر)، دو غلظت ترکیبی از نانوذرات دی‌اکسید تیتانیوم و نانوذرات اکسید مس به همراه یک گروه شاهد (فاقد هر گونه ماده شیمیایی افزوده) استفاده شد. پس از مشخص نمودن غلظت‌های مورد استفاده نانوذرات، در هر آکواریوم ۶۵ لیتری از ۲۰ عدد ماهی کپور معمولی استفاده گردید که به مدت ۱۰ روز در معرض نانوذرات قرار گرفتند. برای ثابت نگهداشتن غلظت نانوذرات در ستون آب داخل آکواریوم‌ها، ۵۰ درصد آب داخل آکواریوم‌ها هر دو روز یک بار تعویض گردیدند. در پایان روز ۱۰ ام، از هر آکواریوم ۵ عدد ماهی کپور معمولی به صورت کاملاً تصادفی صید شده و با استفاده از پودر گل میخک بی‌هوش گردیدند. سپس بافت‌های آبشش و کلیه آن‌ها به صورت کامل و بدون کم‌ترین آسیب فیزیکی خارج گردید. به منظور انجام مطالعات بافت‌شناسی، ابتدا بافت‌های آبشش و کلیه به مدت ۲ ساعت در محلول بوئن فیکس شده و سپس در الکل ۷۰ درصد نگهداری گردید. پس از طی مراحل آبگیری، شفاف‌سازی و پارافینه کردن بافت‌ها در دستگاه خودکار (Duplex processor, Shandon Elliott)، نمونه‌ها قالب‌گیری شده و توسط دستگاه میکروتوم (MicroTec, Rotary microtome, CUT 4050) برش‌هایی به ضخامت ۵ میکرومتر از آن‌ها تهیه شد و برش‌ها روی لام چسبانه شدند. رنگ آمیزی لام‌های حاصله به روش رایج هماتوکسیلین-ائوزین صورت گرفت و از هر نمونه، ۵ لام سریالی با کیفیت مناسب تهیه و لام‌ها

یکسری از آزمایشات سمیت حاد بر اساس استاندارد OECD به دست آمد (۲۲). به طوری که برای تعیین سمیت حاد از غلظت‌های ۱۵، ۲۰، ۲۵، ۳۰، ۳۵، ۴۰، ۴۵، ۵۰ و ۵۵ میلی‌گرم بر لیتر در دوره ۹۶ ساعت بر روی ماهی‌های کپور صورت گرفت و میزان LC₅₀ این ماده، ۴۹/۶ میلی‌گرم بر لیتر به دست آمد و دو غلظت غیر کشنده نانوذرات اکسید مس (۲/۵ و ۵ میلی‌گرم بر لیتر) به عنوان غلظت‌های بی‌خطر برای ماهیان انتخاب گردید. برای محاسبه سمیت از نسخه ۱/۵ نرم‌افزار EPA Probit Analyzer استفاده شده است. پودر نانوذرات اکسید مس و نانوذرات دی‌اکسید تیتانیوم تولیدی شرکت US Research Nanomaterials با میانگین قطر ۴۰ و ۲۰ نانومتر به ترتیب از شرکت نانوثانی (مشهد) تهیه گردید. تصاویر میکروسکوپ الکترونی نگاره و گذاره از این نانوذرات که توسط شرکت مذکور تهیه شده است، در تصاویر شماره ۱ و ۲ به نمایش در آمده است.



تصویر شماره ۱: عکس X-ray (سمت راست)، TEM (وسط) و SEM (سمت چپ) نانوذرات اکسید مس



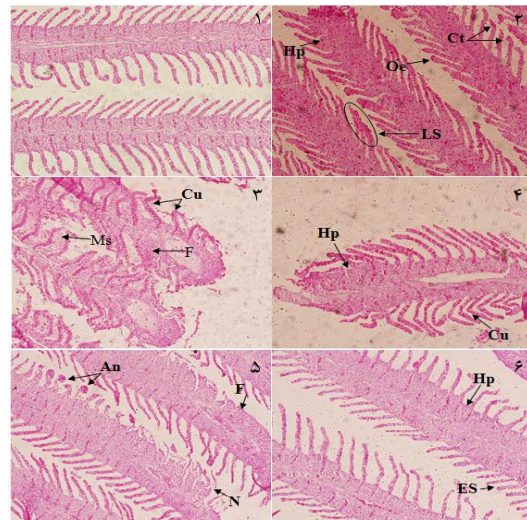
تصویر شماره ۲: عکس X-ray (سمت راست)، TEM (وسط) و SEM (سمت چپ) نانوذرات دی‌اکسید تیتانیوم

برای تهیه سوسپانسیون نانوذرات با غلظت ۱۰۰۰ میلی‌گرم در لیتر، ۱ گرم نانوذرات وزن شده و در یک

توسط میکروسکوپ نوری (Nikon (eclipse- E200) در بزرگ‌نمایی ۴۰ بررسی گردیدند (۳۰). تغییرات بافت‌های آبشش و کلیه ماهی کپور معمولی در تصاویر بافتی تهیه شده، به وسیله روش نیمه کمی در چهار سطح بدون تغییر (-)، تغییر ملایم (+)، تغییر متوسط (++) و تغییر شدید (+++) و با گروه شاهد مقایسه گردید.

یافته‌ها

تصاویر بافت‌شناسی آبشش ماهی کپور معمولی در گروه‌های مواجهه یافته با نانوذرات دی اکسید تیتانیوم و نانوذرات اکسید مس در تصویر شماره ۳ ارائه شده است.



تصویر شماره ۳: بافت آبشش ماهی کپور معمولی پس از ۱۰ روز مواجهه با نانوذرات دی اکسید تیتانیوم و نانوذرات اکسید مس؛ (۱) شاهد؛ (۲) نانوذرات دی اکسید تیتانیوم؛ (۳) یک دهم نانوذرات اکسید مس؛ (۴) نانوذرات یک بیستم اکسید مس؛ (۵) نانوذرات دی اکسید تیتانیوم + یک دهم اکسید مس؛ (۶) نانوذرات دی اکسید تیتانیوم + یک بیستم اکسید مس؛ تلائزکنزای مویرگی (An)، چماقی شدن راس لاملای ثانویه (Oe)، هایپرپلازی (Hp)، آماس و تورم (Cu)، خمیدگی تیغه‌های ثانویه (Cu)، جوش خوردگی لاملای ثانویه (LS)، چسبندگی لاملاها (F)، افزایش ترشح موکوس (Ms)، و نکروز (N)؛

بر اساس نتایج به دست آمده از تصویر شماره ۳، یکسری آسیب‌های بافتی در بافت آبشش ماهی کپور

معمولی ایجاد شده است که مهم‌ترین آسیب‌های ایجاد شده در بافت آبشش ماهی کپور معمولی شامل هایپرپلازی، آماس، چماقی شدن راس لاملای ثانویه، تلائزکنزای مویرگی، جوش خوردگی و چسبندگی لاملاهای ثانویه و کوتاه شدن لاملاها می‌باشد. هم چنین حضور نانوذرات دی اکسید تیتانیوم سبب اثرات هم‌افزایی نانوذرات اکسید مس بر بافت آبشش ماهی کپور معمولی شده است، به طوری که میزان شدت آسیب‌های بافت آبشش ماهی کپور معمولی در گروه هم‌زمان نانوذرات دی اکسید تیتانیوم با نانوذرات اکسید مس در مقایسه با گروه‌های مجزای نانوذرات دی اکسید تیتانیوم، نانوذرات اکسید مس و نیز گروه شاهد بیش تر بوده است (جدول شماره ۱).

جدول شماره ۱: امتیازدهی نیمه کمی ساختار بافت آبشش ماهی کپور معمولی در مواجهه با گروه‌های مختلف نانوذرات

گروه‌های مختلف	آسیب بافتی						
	LS	N	ES	Ct	Cu	F	An
شاهد	-	-	-	-	-	-	-**
نانوذرات دی اکسید تیتانیوم	+	-	+	+	+	+	+
نانوذرات اکسید مس	+	+	+	+	+	++	++
نانوذرات دی اکسید تیتانیوم + نانوذرات اکسید مس	++	++	+	++	++	+++	+++

* تلائزکنزای مویرگی (An)، چماقی شدن راس لاملای ثانویه (Ct)، هایپرپلازی (Hp)، کوتاه شدن لاملای ثانویه (ES)، خمیدگی تیغه‌های ثانویه (Cu)، جوش خوردگی لاملای ثانویه (LS)، چسبندگی لاملاها (F)، و نکروز (N)؛

** (-) بدون تغییر، (+) تغییر خفیف، (++) تغییر متوسط و (+++) تغییر شدید؛

آسیب‌های بافت کلیه ماهی کپور معمولی در مواجهه با گروه‌های مختلف نانوذرات دی اکسید تیتانیوم و نانوذرات اکسید مس در تصویر شماره ۴ ارائه شده است، به طوری که آسیب‌های بافت کلیه شامل متسع شدن رگ‌های خونی (CV)، واکوئولاسیون (V)، نکروز کانونی (GN)، دژنره شدن توبول‌ها (GD) و افزایش ملانوماکروفاژها (IM) می‌باشد. هم چنین مقایسه شدت آسیب‌های وارده به بافت‌های کلیه ماهی کپور معمولی نشان داد که مواجهه هم‌زمان نانوذرات دی اکسید تیتانیوم با نانوذرات اکسید مس در مقابل با

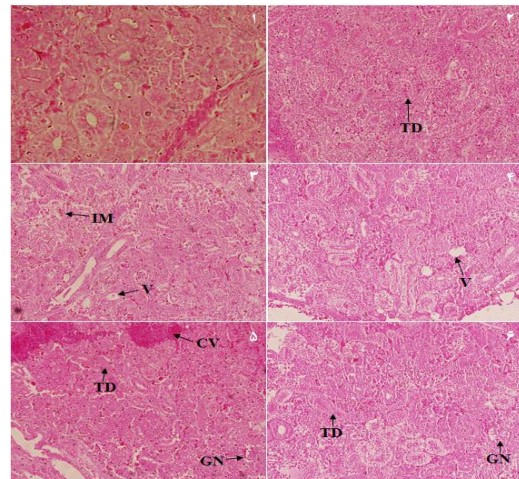
کلیه ماهی کپور معمولی شده است و در مقایسه با نانوذرات دی اکسید تیتانیوم و نانوذرات اکسید مس به تنهایی، باعث افزایش شدت آسیب‌های بافت آبخش و کلیه شده است. در طی مطالعه مشابه‌ای، Fan و همکاران بیان داشتند که نانوذرات دی اکسید تیتانیوم به طور قابل ملاحظه‌ای سبب افزایش سمیت مس بر دافنیا مگنا شده است و میزان تجمع مس را در این گونه افزایش داده است، دلیل این افزایش سمیت را به قابلیت جذب مس بر روی نانوذرات دی اکسید تیتانیوم گزارش کردند (۳۱). نانوذرات دی اکسید تیتانیوم به دلیل داشتن سایت‌های آزاد و خنثی (Ti-(OH)(OH₂)) در ترکیب با یون‌های مس (Cu²⁺)، تشکیل باندهای O-Cu می‌دهد و مس ترکیب شده با نانوذرات دی اکسید تیتانیوم از طریق گروه‌های تول (thiol) با پروتئین متالوتیونین بافت‌هایی نظیر آبخش و کبد موجب افزایش سمیت بر موجود زنده می‌گردد (۳۵-۳۲). از طرف دیگر، Kim و همکاران گزارش کردند که سمیت یون‌های مس (Cu²⁺) در حضور نانولوله‌های کربنی چند حلقه‌ای بر دافنیا مگنا افزایش داشته است و دلیل این امر را به باند شدن نانولوله‌ها به مس و در نهایت موجب بالابردن دسترسی زیستی و سمیت مس شده است (۳۶). Zhang و همکاران نشان دادند که نانوذرات دی اکسید تیتانیوم موجب افزایش میزان تجمع زیستی فلز کادمیوم در بافت‌های مختلف ماهی کپور معمولی شده و میزان سمیت این فلز را نیز افزایش داده است (۳۷). هم چنین در مطالعه دیگر، Shi و همکاران گزارش کردند که نانوذرات دی اکسید تیتانیوم، موجب افزایش خاصیت سینرژیمی آفت کش د.د.ت بر روی سلول‌های هپاتوسیت انسان شده و سمیت این ماده را بر روی این سلول‌ها افزایش داده است (۳۸). از این رو، برای درک بیش تر مکانیسم اثر و قابلیت خطرآفرینی نانومواد در حضور دیگر نانوذرات و آلاینده‌های محیطی و هم چنین قابلیت‌های استفاده آن‌ها در بخش‌های مختلف، نیازمند یکسری مطالعات بیش تر و جامع تر می‌باشد، زیرا وجود آلاینده‌های شیمیایی در

گروه‌های نانوذرات دی اکسید تیتانیوم و نانوذرات اکسید مس به صورت مجزا، دارای شدت بیش تری بوده است (جدول شماره ۲).

جدول شماره ۲: امتیاز دهی نیمه کمی ساختار بافت کلیه ماهی کپور معمولی در مواجهه با گروه‌های مختلف نانوذرات

آسیب بافتی					گروه‌های مختلف
IM	TD	GN	V	CV	
+	-	-	+	CV	شاهد
+	+	-	+	-	نانوذرات دی اکسید تیتانیوم
++	++	+	++	+	نانوذرات اکسید مس
++	+++	+++	+	+++	نانوذرات دی اکسید تیتانیوم + نانوذرات اکسید مس

*متسع شدن رگ‌های خونی (CV)؛ واکوئولاسیون (V)؛ نکروز کانونی (GN)؛ دژنره شدن توبول‌ها (TD)؛ افزایش ملانوماکروفاژها (IM).
**(-) بدون تغییر، (+) تغییر خفیف، (++) تغییر متوسط و (+++) تغییر شدید؛



تصویر شماره ۴: بافت کلیه ماهی کپور معمولی پس از ۱۰ روز مواجهه با نانوذرات دی اکسید تیتانیوم و نانوذرات اکسید مس؛ ۱) شاهد؛ ۲) نانوذرات دی اکسید تیتانیوم؛ ۳) یک دهم نانوذرات اکسید مس؛ ۴) یک بیستم اکسید مس؛ ۵) نانوذرات دی اکسید تیتانیوم + یک دهم اکسید مس؛ ۶) نانوذرات دی اکسید تیتانیوم + اکسید مس؛ متسع شدن رگ‌های خونی (CV)؛ واکوئولاسیون (V)؛ نکروز کانونی (GN)؛ دژنره شدن توبول‌ها (TD)؛ افزایش ملانوماکروفاژها (IM)

بحث

مکانیسم سمیت و رفتار نانوذرات در حضور دیگر نانوذرات و آلاینده‌های محیطی می‌تواند متفاوت باشد و میزان سمیت آن‌ها نیز متغیر می‌باشد. نتایج این مطالعه نشان داد که نانوذرات دی اکسید تیتانیوم موجب افزایش اثرات پاتولوژیک نانوذرات اکسید مس بر آبخش و

محیط‌های آبی می‌تواند اثرات نامطلوبی بر موجودات زنده بگذارد (۳۹). بافت آبشش ماهی، اندام حیاتی برای تنفس و تنظیم تعادلی اسید-باز می‌باشد و اختلال در سیستم تنفسی آن از اولین علائم استرس در مواجهه با آلاینده‌ها می‌باشد. از آنجایی که بافت آبشش در مواجهه مستقیم با آلاینده‌های محیطی می‌باشد، می‌تواند به عنوان شاخص کیفیت محیط‌های آبی و مدلی برای مطالعات سم‌شناسی محیط مورد استفاده قرار گیرد (۴۰، ۴۱). در این مطالعه، تغییرات آسیب‌شناسی وسیعی در بافت آبشش رخ داد که مهم‌ترین آن‌ها تلاثرکنازی مویرگی، واکویلی شدن راس لاملای ثانویه، آماس، هایپرپلازی و ترشح موکوس بوده است، به طوری که نتایج مشابه‌ای از یافته‌های Lee و همکاران (۱۲)، Federici و همکاران (۴۲) و Linhua و همکاران (۱۱) با اثر نانوذرات دی‌اکسید تیتانیوم بر بافت آبشش ماهی کپور، قزل‌آلای رنگین‌کمان و ماهی کپور مشاهده گردید. تغییرات آسیب‌شناسی مشاهده شده در بافت‌ها، نوعی عکس‌العمل بافت به آلاینده‌های محیطی می‌باشد. سموم زیست‌محیطی به دو صورت می‌توانند آسیب‌های بافتی را ایجاد کنند، یکی تاثیر مستقیم سم بر روی بافت به صورت پارگی و نکروز بافتی ظاهر می‌شود که برگشت‌ناپذیر بوده و دیگری به صورت توسعه مکانیسم جبران‌کننده که به صورت هایپرپلازی بوده و امکان برگشت‌پذیری آسیب وجود دارد (۴۳).

انحنا و خمیدگی تیغه‌های ثانویه بافت آبشش، از اولین آسیب‌های ایجاد شده در برابر آلاینده‌های محیطی می‌باشد و به دنبال آن، آسیب‌های دیگری از جمله ترشح موکوس، آماس و هایپرپلازی در بافت آبشش رخ خواهد داد (۴۳). افزایش ترشح موکوس و هایپرپلازی لاملای ثانویه به عنوان یک مکانیسم دفاعی در برابر جذب نانوذرات توسط بافت آبشش صورت می‌گیرد (۴۴). با افزایش این روند و ترشح و هایپرپلازی در بافت آبشش، جوش خوردگی لاملای ثانویه و به دنبال آن، چسبندگی در لاملای ثانویه ایجاد خواهد شد و مشکلات تنفسی

برای ماهی را به دنبال خواهد داشت (۴۵). در طی مطالعه‌ای، منصوری و همکاران گزارش کردند که نانوذرات کبالت، سبب تغییرات آسیب‌شناسی بافت آبشش ماهی زبرا، هم‌چون افزایش ترشح موکوس و هایپرپلازی شده است و با افزایش میزان غلظت نانوذرات کبالت در محیط آبی، چسبندگی کامل در لاملای ثانویه بافت آبشش ماهی زبرا رخ داده است (۴۶). هم‌چنین Al-Bairuty و همکاران بیان داشتند که نانوذرات مس سبب آسیب‌های هایپرپلازی، جوش خوردگی و خمیدگی لاملاهای ثانویه بافت آبشش ماهی قزل‌آلای رنگین‌کمان شده است (۴۷).

بافت کلیه به عنوان یکی از بافت‌های مهم بدن در سوخت و ساز، تصفیه و انتقال مواد در بدن آبزیان نقش ایفا می‌کند، هم‌چنین به دلیل خون‌رسانی بالای این بافت، در صورت مسمومیت با آلاینده‌های محیطی، بیش‌تر در معرض مواجهه با سموم قرار می‌گیرد و در نهایت اثرات آسیب‌شناسی در اجزای این بافت نسبت به سایر بافت‌های داخلی سریع‌تر قابل مشاهده می‌باشد (۴۸). نتایج مطالعه نشان داد که در بافت کلیه، آسیب‌های مختلفی از واکوئولاسیون تا نکروز توبول‌ها و گلومرول‌ها قابل مشاهده است. از مهم‌ترین علت‌های تخریب توبول‌های کلیوی، جریان پروتئین در آن‌ها و نیز تشکیل ذرات هیالینی در داخل سلول‌های توبول‌ها می‌باشد، که به دنبال آن ایجاد حالت هایپرتروفی و در نهایت منجر به پارگی سلول‌ها می‌گردد (۴۹). هم‌چنین علت جریان پروتئین‌ها به داخل توبول‌ها و سلول‌های کلیوی، تغییرات ساختار گلومرول و افزایش نفوذپذیری غشای گلومرول می‌باشد که این حالت بیش‌تر به دلیل مواجهه ماهی با آلاینده‌های محیط در محیط آب بوده که توسط Thophon و همکاران نیز گزارش شده است (۵۰). در طی مطالعه‌ای Shaw و همکاران به بررسی اثرات بافت‌شناسی نانوذرات مس و سولفات مس بر روی بافت کلیه ماهی قزل‌آلای رنگین‌کمان پرداختند و بیان داشتند که سبب عوارضی نظیر افزایش فضای بومن در کلیه و آسیب به اپیتلیوم

سپاسگزاری

این مقاله مستخرج از رساله دکتری سم‌شناسی محیط (سم‌شناسی محیط) جناب آقای برهان منصوری بوده است و هزینه اجرای این پژوهش توسط معاونت تحقیقات و فن‌آوری دانشگاه علوم پزشکی کردستان تأمین گردیده است. نویسندگان این مقاله، از جناب آقای دکتر بهرام نیکخو، متخصص پاتولوژی، خانم‌ها فاطمه تقدیمی و پروین کارگر و آقای محمد خالد رزاق طلب، کارکنان بخش پاتولوژی بیمارستان توحید سنندج، به خاطر همکاری در انجام این پروژه قدردانی می‌نمایند.

برخی از توپول‌های کلیوی شده است (۵۱). هم‌چنین نتایج یافته‌های مازندرانی و همکاران نشان داد که سولفات مس، سبب آسیب‌های نکرور توپول‌های کلیوی، نکرور بافت بینابینی به همراه نفوذ سلول‌های آماسی بافت کلیه بچه ماهیان کپور معمولی شده است (۴۷). تشکیل مراکز ملانوما کروفاز، نوعی عکس‌العمل دفاعی در برابر ماده خارجی تحریک‌کننده می‌باشد. به‌طوری که در این حالت، رنگدانه‌ها از سلول‌های رنگدانه‌ای آزاد شده و در برابر عوامل خارجی، از اندام دفاع می‌کنند؛ سپس توسط ماکروفاژها بلعیده شده و از بدن دفع می‌شوند (۵۲).

References

1. Heinlaan M, Ivask A, Blinova I, Dubourguier HC, Kahru A. Toxicity of nanosized and bulk ZnO, CuO and TiO₂ to bacteria *Vibrio fischeri* and crustaceans *Daphnia magna* and *Thamnocephalus platyurus*. *Chemosphere* 2007; 71(7): 1308-1316.
2. Aitken RJ, Chaudhry MQ, Boxall ABA, Hull M. Manufacture and use of nanomaterials: current status in the UK and global trends. *Occupa Med* 2006; 56(5): 300-306.
3. Zazouli MA, Safarpour M, Dobaradaran S, Veisi, F. Modeling of nitrate removal from aqueous solution by Fe-doped TiO₂ under UV and solar irradiation using response surface methodology. *Global Nest J* 2015; 17(2): 379-388.
4. Zazouli MA, Ebrahimzadeh MA, Charati JY, Rostamali E, Veisi F. Effect of sunlight and ultraviolet radiation in the titanium dioxide (TiO₂) nanoparticles for removal of furfural from water. *J Mazandaran Univ Med Sci* 2013; 23(107): 126-138 (Persian).
5. Shahmoradi B, Maleki A, Byrappa K. Photocatalytic degradation of Amaranth and Brilliant Blue FCF dyes using in situ modified tungsten doped TiO₂ hybrid nanoparticles. *Catal Sci Technol* 2011; 1: 1216-1223.
6. Shahmoradi B, Negahdary M, Maleki A. Hydrothermal synthesis of the surface-modified, manganese-doped TiO₂ nanoparticles for photodegradation of methylene Blue. *Environ Eng Sci* 2012; 29(1): 1032-1037.
7. Lei R, Wu C, Yang B, Ma H, Shi C, Wang Q, et al. Integrated metabolomic analysis of the nano-sized copper particle-induced hepatotoxicity and nephrotoxicity in rats: a rapid in vivo screening method for nanotoxicity. *Toxicol Appl Pharmacol* 2008; 232(2): 292-301.
8. Liu G, Li X, Qin B, Xing D, Guo Y, Fan R. Investigation of the mending effect and mechanism of copper nano-particles on a tribologically stressed surface. *Tribol Lett* 2004; 17(4): 961-966.
9. Tao TY, Gitlin JD. Hepatic copper nanoparticles metabolism: insights from genetic disease. *Hepatology* 2003; 37(6): 1241-1247.
10. Song MC, Fernández-Cruz ML, Vijver MG, Fernández M, Conde E, de Snoo GR.

- Species-specific toxicity of copper nanoparticles among mammalian and piscine cell lines. *Nanotoxicol* 2014; 8(4): 383-393.
11. Hao L, Wang Z, Xing B. Effect of Sub-Acute Exposure to TiO₂ Nanoparticles on Oxidative Stress and Histopathological Changes in Juvenile Carp (*Cyprinus carpio*). *J Environ Sci* 2009; 21(10): 1459-1466.
 12. Lee BC, Kim KT, Cho JG, Lee JW, Ryu TK, Yoon JH, et al. Oxidative stress in juvenile common carp (*Cyprinus carpio*) exposed to TiO₂ nanoparticles. *Mol Cell Toxicol* 2012; 8(4): 357-366.
 13. Mansouri B, Johari SA, Maleki A, Rahmani R, Azadi N, Davari B, et al. Effect of waterborne copper oxide nanoparticles and copper ions on Guppy (*Poecilia reticulata*): bioaccumulation and histopathology. *J Adv Environ Health Res* 2015; 3(4): 215-223.
 14. Zhao J, Wang Z, Liu X, Xie X, Zhang K, Xing B. Distribution of CuO nanoparticles in juvenile carp (*Cyprinus carpio*) and their potential toxicity. *J Hazard Mater* 2011; 197: 304-310.
 15. Chen D, Zhang D, Yu GS, Chan KM. Effects of Cu₂O nanoparticle and CuCl₂ on zebrafish larvae and a liver cell-line. *Aquat Toxicol* 2011; 105(3-4): 344-354.
 16. Zhang L, Wang L, Zhang P, Kan AT, Chen W, Tomson MB. Facilitated transport of 2,2',5,5'-polychlorinated biphenyl and phenanthrene by fullerene nanoparticles through sandy soil columns. *Environ Sci Technol* 2011; 45(4): 1341-1348.
 17. Hartmann NB, Baun A. The nano cocktail: ecotoxicological effects of engineered nanoparticles in chemical mixtures. *Integr Environ Assess Manag* 2010; 6(2): 311-314.
 18. Zhu X, Zhou J, Cai Z. TiO₂ nanoparticles in the marine environment: impact on the toxicity of Tributyltin to abalone (*Haliotis diversicolor supertexta*) embryos. *Environ Sci Technol* 2011; 45(8): 3753-3758.
 19. Shi Y, Zhang JH, Jiang M, Zhu LH, Tan HQ, Lu B. Synergistic genotoxicity caused by low concentration of titanium dioxide nanoparticles and p,p'-DDT in human hepatocytes. *Environ Mol Mutagen* 2010; 51(3): 192-204.
 20. Sun H, Zhang X, Zhang Z, Chen Y, Crittenden JC. Influence of titanium dioxide nanoparticles on speciation and bioavailability of arsenite. *Environ Pollut* 2009; 157(4): 1165-1170.
 21. Food and Agriculture Organization (FAO). *FAO Yearbook. Fishery and Aquaculture Statistics*. Roma. 2010; 100P.
 22. Organization for Economic Co-Operation and Development (OECD). *OECD Guidelines for the Testing of Chemicals. Test No. 203: Fish, Acute Toxicity Test*. Organization for Economic Cooperation and Development. France: Paris; 1992.
 23. Lee B, Ngoc Duong C, Cho J, Lee J, Kim K, Seo Y, et al. Toxicity of citrate-capped silver nanoparticles in common carp (*Cyprinus carpio*). *J Biomed Biotechnol* 2012; 2012: 262670.
 24. Kongchum P, Palti Y, Hallerman EM, Hulata G, David L. SNP discovery and development of genetic markers for mapping innate immune response genes in common carp (*Cyprinus carpio*). *Fish Shellfish Immunol* 2010; 29(2): 356-361.
 25. Kulhanek SA, Leung B, Ricciardi A. Using ecological niche models to predict the abundance and impact of invasive species: application to the common carp. *Ecol Appl* 2011; 21(1): 203-213.
 26. Van Campenhout K, Bervoets L, Redeker ES, Blust R. A kinetic model for the relative

- contribution of waterborne and dietary cadmium and zinc in the common carp (*Cyprinus carpio*). *Environ Toxicol Chem* 2009; 28(1): 209-219.
27. Kroupova H, Prokes M, Macova S, Penaz M, Barus V, et al. Effect of nitrite on early-life stages of common carp (*Cyprinus carpio L.*). *Environ Toxicol Chem* 2009; 29(3): 535-540.
28. Liu D, Liu S, You C, Chen L, Liu Z, Liu L, et al. Identification and expression analysis of genes involved in early ovary development in diploid gynogenetic hybrids of red crucian carp \times common carp. *Mar Biotechnol (NY)* 2010; 12(2): 186-194.
29. Zhang Y, Liang L, Jiang P, Li D, Lu C, Sun X. Genome evolution trend of common carp (*Cyprinus carpio L.*) as revealed by the analysis of microsatellite loci in a gynogenetic family. *J Gent Genomics* 2008; 35(2): 97-103.
30. Mansouri B, Rahmani R, Johari SA, Azadi N. Combined effects of silver nanoparticles and mercury on gill histopathology of zebrafish (*Danio rerio*). *Journal of Coastal Life Medicine* 2016; 4(6): 930-934.
31. Fan W, Cui M, Liu H, Wang C, Shi Z, Tan C, et al. NanoTiO₂ enhances the toxicity of copper in natural water to *Daphnia magna*. *Environ Pollut* 2011; 159(3): 729-734.
32. Barakat MA. Adsorption behavior of copper and cyanide ions at TiO₂-solution interface. *J Colloid Interface Sci* 2005; 291(2): 345-352.
33. Kim MS, Chung JG. A study on the adsorption characteristics of orthophosphates on rutile-type titanium dioxide in aqueous solutions. *J Colloid Interface Sci* 2001; 233(1): 31-37.
34. Majnoni F, Mansouri B, Rezaei M, Hamidian AH. Metal Contaminations in tissues of Common carp, *Cyprinus carpio* and Silver carp, *Hypophthalmichthys molitrix* from Zarivar wetland, western Iran. *Archives of Polish Fisheries* 2013; 21(1): 11-18.
35. Maleki A, Azadi NA, Mansouri B, Majnoni F, Rezaei Z, Gharibi F. Health risk assessment of trace elements in two fish species of Sanandaj Gheshlagh Reservoir, Iran. *Toxicol Environ Health Sci* 2015; 7(1): 43-49.
36. Kim KT, Edgington AJ, Klaine SJ, Cho JW, Kim SD. Influence of multiwalled carbon nanotubes dispersed in natural organic matter on speciation and bioavailability of copper. *Environ Sci Technol* 2009; 43(23): 8979-8984.
37. Zhang X, Hongwen S, Zhang Z, Niu Q, Chen Y, Crittenden JC. Enhanced bioaccumulation of cadmium in carp in the presence of titanium dioxide nanoparticles. *Chemosphere* 2007; 67(1): 160-166.
38. Shi Y, Zhang JH, Jiang M, Zhu LH, Tan HQ, Lu B. Synergistic genotoxicity caused by low concentration of titanium dioxide nanoparticles and *p,p'*-DDT in human hepatocyte. *Environ Mol Mutagen* 2010; 51(3): 192-204.
39. Mansouri B, Salehi J, Etebari B, Kardanmoghadam H. Metal concentrations in the groundwater in Birjand flood plain, Iran. *Bulletin of Environmental Contamination and Toxicology* 2012; 89(1): 138-142.
40. Nowrouzi M, Mansouri B, Hamidian AH, Zarei I, Mansouri A. Metal contents in tissues of two fish species from Qeshm Island, Iran. *Bull Environ Contam Tox* 2012; 89(5): 1004-1008.
41. Baramaki R, Ebrahimpour M, Mansouri B, Rezaei MR, Babaei H. Contamination of metals in tissues of *Ctenopharyngodon idella* and *Perca fluviatilis*, from Anzali Wetland, Iran. *Bull Environ Contam Tox* 2012; 89(4): 831-835.

42. Federici G, Shaw BJ, Handy RD. Toxicity of titanium dioxide nanoparticles to rainbow trout (*Oncorhynchus mykiss*): Gill injury, oxidative stress, and other physiological effects. *Aquat Toxicol* 2007; 84(4): 415-430.
43. Yasser AG, Naser MD. Impact of pollutants on fish collected from different parts of Shatt Al-Arab River: a histopathological study. *Environ Monit Assess* 2011; 181(1-4): 175-182.
44. Santos DM, Melo MR, Mendes DC, Rocha IK, Silva JP, Cantanhêde SM, et al. Histological changes in gills of two fish species as indicators of water quality in Jansen Lagoon (São Luís, Maranhão State, Brazil). *Int J Environ Res Public Health* 2014; 11(12): 12927-12937.
45. Scown TM, Santos EM, Johnston BD, Gaiser B, Baalousha M, Mitov S, et al. Effects of aqueous exposure to silver nanoparticles of different sizes in rainbow trout. *Toxicol Sci* 2010; 115(2): 521-534.
46. Mansouri B, Maleki A, Johari SA, Reshahmanish N. Effects of cobalt oxide nanoparticles and cobalt ions on gill histopathology of zebrafish (*Danio rerio*). *AAFL Bioflux* 2015; 8(3): 438-444.
47. Al-Bairuty GA, Shaw BJ, Handy RD, Henry TB. Histopathological effects of waterborne copper nanoparticles and copper sulphate on the organs of rainbow trout (*Oncorhynchus mykiss*). *Aquat Toxicol* 2013; 126: 104-115.
48. Mazandarani M, Sudagar M, Namroodi S. Histopathological effects of acute copper sulphate exposure on the kidney, liver, and gill of common carp, *Cyprinus carpio*, fingerlings. *J Aqu Eco* 2015; 5(1): 9-16.
49. Mosafer Khorjestan S, Khodabandeh S, Khoshnood Z. Histopathological Effects of Mercuric Chloride on Kidney and Intestine of Persian Sturgeon, *Acipenser persicus* fry. *Iran Sci Fish J (ISFJ)* 2013; 21(4): 95-104.
50. Thophon S, Kruatrachue M, Upatham ES, Pokethitiyook P, Sahaphong S, Jaritkhum S. Histopathological alteration of white seabass, *Lateo calcarifer* in acute and subchronic cadmium exposure. *Environ Pollut* 2002; 121(3): 307-320.
51. Shaw BJ, Al-Bairuty GA, Handy RD. Effects of waterborne copper nanoparticles and copper sulphate on rainbow trout, (*Oncorhynchus mykiss*): physiology and accumulation. *Aquat Toxicol* 2012; 116-117: 90-101.
52. Afzali F, Sharif pour I, Soltani M, Abtahi B. Study of liver, kidney and gill tissue changes of Rainbow trout (*Oncorhynchus mykiss*) Due to Aquagerm bathing. *Renewable Natural Resources Research* 2010; 1(1): 63-70.