CASE REPORT

A Case Report of Coronary Artery Disease in a Teenage Girl

Vahid Mokhbery[1],
Babak Bagheri[1],
Samad Golshani[1],
Fatemeh Abdolahian[2],
Seyed Mohammad Amini[2]

[1] Department of Hearth, Faculty of Medicine, Mazandaran University of Medical Sciences, Sari, Iran
[2] Assistant of Hearth, Student Research Committee, Faculty of Medicine, Mazandaran University of Medical Sciences, Sari, Iran

(Received June 13, 2011 ; Accepted January 1, 2012)

Abstract

Atherosclerosis is the leading cause of death in the world. This disorder affects mostly patients above the age of 40 years. This case report introduces a 17 years old girl with early development of coronary artery disease who had severe coronary atherosclerosis and underwent PCI in cardiac catheterization laboratory of Fatemeh Zahra Hospital, Sari, Iran.

Risk factors for atherosclerosis including hypertension and family history of CAD in her father were evident.

Key words: Atherosclerosis, coronary artery disease, hypertension

J Mazand Univ Med Sci 2012; 22(86): 287-290 (Persian).

[Downloaded from jmums.mazums.ac.ir on 2025-05-23]

گزارش مورد

مجله دانشگاه علوم پزشکی مازندران
دوره بیست و یکم شماره ۸۶ بهمن سال ۱۳۹۰ (۲۹۰-۲۸۷)

گزارش یک مورد CAD زودرس در یک دختر نوجوان

وحید مخبری[۱]
بابک باقری[۱]
صمد گلشنی[۱]
فاطمه عبدالهیان[۲]
سید محمد امینی[۲]

چکیده

آترواسکلروز علت اصلی مرگ در بسیاری از نقاط دنیا می‌باشد. این بیماری اغلب افراد بالای ۴۰ سال را درگیر می‌کند. این مقاله گزارش یک مورد بیماری شریانی کرونری در یک دختر ۱۷ ساله است که در آنژیوگرافی انجام شده آترواسکلروز شدید در عروق کرونر داشته است و برای ایشان آنژیوپلاستی کرونر (PCI) در مرکز قلب مازندران انجام شده است. از نظر ریسک فاکتورها و بیومارکرهای مرتبط با CAD بررسی وسیع انجام شد که یافته‌ها شامل فشارخون بالا در بیمار و وجود سابقه CAD در پدر بیمار بود.

واژه‌های کلیدی: آترو اسکلروز، بیماری عروق کرونری قلب، فشارخون بالا

مقدمه

بیماری قلبی عروقی شایع‌ترین علت مرگ در خانم‌ها را تشکیل می‌دهد، به‌گونه‌ای که براساس آمار سال ۲۰۰۷ از هر ۳ مورد مرگ در خانم‌های آمریکایی ۱ مورد ناشی از بیماری‌های قلبی عروقی است و حدود نیمی از آن‌ها ناشی از بیماری‌های عروق کرونر می‌باشد(۲،۱). امروزه ثابت شده که فرایند آترواسکلروز در سنین پائین آغاز می‌شود ولی تظاهرات بالینی آن به‌ویژه در خانم‌ها سال‌ها بعد ظاهر می‌شود(۳) به‌گونه‌ای که بر مبنای مطالعات متعدد احتمال وجود ضایعه عروق کرونر در یک خانم کمتر از ۴۰ سال حتی وقتی با آنژین تیپیک مراجعه می‌کند کمتر از ۳۰ درصد است در حالی‌که این امر در مورد یک مرد با سن بالای ۶۰ سال بیش از ۹۰ درصد و در مورد یک خانم مسن تر از ۶۰ سال بالای ۸۰ درصد است.

ریسک فاکتورهای عمده بیماری‌های آترواسکلروتیک کرونر شامل: فشارخون بالا، دیابت، کشیدن سیگار، اختلالات چربی خون است، خطر بیماری کرونر در افراد با سابقه فامیلی این بیماری بیشتر است و در سنین پایین‌تری رخ می‌دهد(۱).

این مقاله گزارش یک مورد بیماری عروق کرونر (Coronary Artery Disease) در یک دختر ۱۷ ساله است که در آنژیوگرافی انجام شده در مرکز قلب مازندران آترواسکلروز شدید عروق کرونر داشته است و تحت آنژیوپلاستی Percutaneous Coronary Intervention قرار گرفت.

شرح مورد

بیمار دختر ۱۷ ساله با BMI (Body Mass Index) نرمال و ظاهری طبیعی بود که به‌علت درد قفسه سینه تیپیک با انتشار به دست چپ مراجعه کرده بود. آزمایشات اولیه ایشان از جمله CBC ، BUN ، Cr، HDL، LDL و تری گلیسیرید و کلسترول توتال نرمال بود. آزمایشات تکمیلی جهت بررسی واسکولیت‌ها و وضعیت

مولف مسئول: بابک باقری- ساری: مرکز آموزشی درمانی حضرت فاطمه زهرا(س)، مرکز قلب مازندران E-mail: fatemehzahrahospital@yahoo.com
۱. گروه قلب، دانشکده پزشکی، دانشگاه علوم پزشکی مازندران
۲. دستیار قلب، کمیته تحقیقات دانشجویی، دانشکده پزشکی، دانشگاه علوم پزشکی مازندران
تاریخ دریافت : ۹۰/۳/۲۳ تاریخ ارجاع جهت اصلاحات : ۹۰/۴/۳۰ تاریخ تصویب : ۹۰/۱۰/۱۱

[Downloaded from jmums.mazums.ac.ir on 2025-05-23]

Hypercoagulable شـــــــــامل Lipoproteine(a)، هموسیستئین، ANA و CPR نیز در ایشان نرمال بود. سابقه وقوع زودرس بیماری‌های عروق کرونر با تابلوی انفارکتوس میوکارد در پدر بیمار قبل از ۵۰ سالگی وجود داشت. در ECG موج T invert در لیدهای avL، 1 و همچنین از V1 تا V3 مشهود بود. در اکوکاردیوگرافی انجام شده بیمار LVEF حدود ۵۰ درصد و Apicoseptal Hypokinesia و یک لخته clot به ابعاد ۱/۱ در ۱/۲ در آپکس مشاهده شد. آنژیوگرافی کرونر در بیمارانجام شد. بیمار ۶۰ درصد تنگی در دیستال Left Main Artery داشت. شریان LAD استنوز شدید در Ostium داشت. شاخه اول Diagonal تنگی شدید Original داشت. شریان LCX، شریان کوچکی بود که از ناحیه پروگزیمال قطع بود. شریان RCA نرمال بود. در آنژیوگرافی آئورت شکمی بیمار دارای یک کلیه با تنگی شدید در شریان رنال بود. جهت بیمار PCI دیستال LM و پروگزیمال LAD با دو استنت XIENCE 2.75-23 و 2.5-17 انجام شد. شریان LCX نیز با توجه به اندازه کوچک آن کاندید مناسبی برای اقدام خاصی نبود (تصاویر شماره ۱و۲).

در پیگیری های بعمل آمده بیمار تاکنون بدون علامت مانده است.

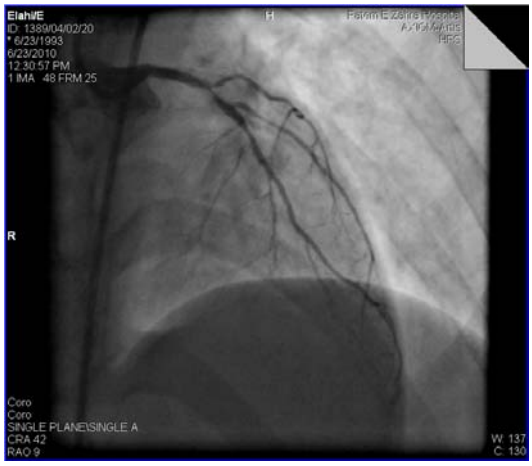

تصویر شماره ۱ : قبل از آنژیوپلاستی

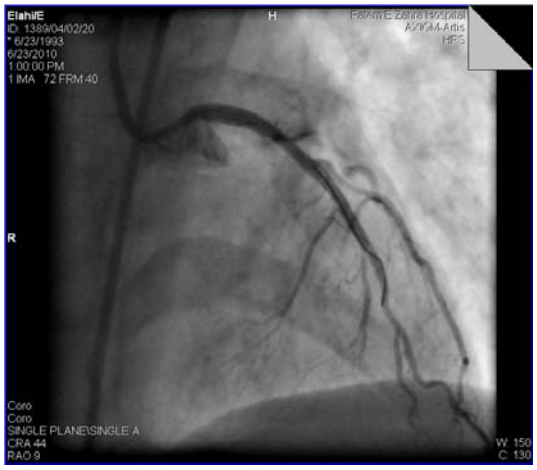

تصویر شماره ۲ : بعد از آنژیوپلاستی

بحث

مطالعات انجام شده، نشان‌دهنده شروع فرایند آترواسکلروز از سنین کودکی است. به‌گونه‌ای که در یکی از بررسی‌ها نشان داده شد که آترواسکلروز به‌صورت Fatty streak در ۸ درصد بیماران ۱۴-۱۰ سال وجود داشت ولی بیماری کلینیکی سال‌ها بعد ظاهر می‌شود(۴). حضور برخی ریسک فاکتورها باعث تسریع در فرایند مذکور می‌شود. با این وجود بررسی‌ها نشان می‌دهند تا ۲۰ درصد رخدادهای کرونری در خانم‌ها در غیاب ریسک فاکتورهای عمده آترواسکلروز به وقوع می‌پیوندد(۲). در سال‌های اخیر تلاش برای شناسایی ریسک فاکتورهای دیگر انجام شد. لیپوپروتئینی (a) به‌خاطر تشابه ساختمانی با LDL و پلاسمینوژن یکی از این فاکتورها بوده است. در مطالعه‌ای که توسط Bennet و همکارانش انجام شد نقش مستقلی برای LP(a) قائل شدند(۵) و در مطالعه دیگری که نتایج آن در سال ۲۰۱۰ انتشار یافت، افراد با LP(a) بالا درگیری انسدادی وسیع‌تر عروق کرونر و نیاز بیشتر به رواسکولاریزاسیون را نشان دادند(۶) با این همه در حال حاضر NCEP ATP III سنجش LP(a) را تنها در افراد با ریسک بالای بیماری کرونر توصیه می‌کند(۷). سطح LP(a) در بیمار ما نیز نرمال بود.

[Downloaded from jmums.mazums.ac.ir on 2025-05-23]

در مورد فاکتور هوموسیستئین نیز گرچه ارتباط بین سطح آن و بیماری قلبی در کل از قوت مناسبی برخوردار است(۱۰) ولی مطالعات اپیدمیولوژیک نتوانستند نقش علتی آن را نشان دهند و در مواردی که با تجویز مکمل اسید فولیک و ویتامین B12 و Bb سطح خونی هوموسیستئین را کاهش دادند خطر بیماری‌های قلبی عروقی کاهش نیافت(۲).

در مورد hs-CPR هم با وجود یکه ریسک مطلق عروقی در افراد با سطح hs-CPR افزایش یافته و سطح پائین LDL از افراد با سطوح LDL بالا و hs-CPR پائین، بالاتر است ولی گایدلاین‌های رایج تنها بیماران دسته دوم را به‌عنوان high-risk در نظر می گیرند(۱). سطح هوموسیستئین و CPR بیمار ما در محدوده نرمال بود.

با توجه به نادر بودن CAD در سن زیر ۲۰ سال در این زمینه، مقایسه آن در مراکز مختلف محدود است. مقالات در دسترس تنها به فاکتورهای خطر و تظاهرات CAD در این سن اشاره کرده است و در مورد شیوع آن اطلاعات کافی در دسترس نیست(۱۰) در زنان بیماری‌های عروقی شدیدتر از مردان است و ممکن است تفاوت در نحوه بروز داشته باشد. اختلاف در شروع، خطرات نسبی و اثر ریسک فاکتورهای جدید علاوه بر ریسک فاکتورهای مرسوم باعث به وجود آمدن مشکلاتی در درمان زنان شده است. طی دهه گذشته افزایش در شیوع CAD در زنان جوان مشاهده شده است(۱۱). مطالعه Gonbert بیانگر افزایش ۳ برابری انسیدانس بیماری عروق کرونر در افراد بالغ مبتلا به سندرم متابولیک بود(۱۲) و برخی مطالعات هم حاکی از وجود ریسک فاکتورهای منحصر به فردی در زنان از جمله Hypostrogenemia است که اثراتی فزاینده بر سندرم متابولیک دارد. بنابراین شاید در بررسی CAD در زنان جوان نیاز به بررسی ریسک فاکتورهایی اضافه‌تر از ریسک فاکتورهای قبلی وجود داشته باشد(۱۳).

سپاسگزاری

این مقاله حاصل پایان نامه دستیاری آقای دکتر سید محمد امینی می باشد.

References

1. Braunwald's E, Bonow RO, Mann DL, Zipes DP, Libby P. Bruanwald, s Heart disease: a textbook of cardiovascular medicine , 9th ed. Philadelphia: Saunders; 2012.
2. Abbasi SH, Kassaian SE. Women and Coronay Artery Disease. The Journal of Tehran University Heart Center 2011; 6(3): 109-116.
3. Knoflach M, Kiechl S, Penz D, Zangerle A, Schmidauer C, Rossmann D, et al. Cardiovascular risk factors and atherosclerosis in young women: Atherosclerosis Risk Factors in female Youngsters (ARFY studyle). Stroke 2009; 40(4): 1063-1069.
4. Hawe E, Talmud PJ, Miller GJ, Humphries SE. Second Nothwick Park Heart Study. Family history is a coronary heart disease risk factor in the Second Northwick Park Heart Study. Ann Hum Genet 2008; 67(Pt 2): 97-106.
5. Bennet A, Di Angelantonio E, Erqou S, Eiriksdottir G, Sigurdsson G, Woodward M, et al. Lipoprotein (a) levels and risk of future coronary heart disease, Archives of Internal Medicine 2008; 168(6): 598-608.
6. Nicholis SJ, Tang WH, Scoffone H, Brennan DM, Harfila J, Allayee H, et al. Lipoprotein (a) Levels and long-tern cardiovascular risk in the contempory era of statin therapy. J lipid Res 2010; 51(10): 3055-3061.
7. Ballantyne, Clinical Lipidology, a companion to braunwald,s Heart Disease, 2009. p 130-143.
8. Homocysteine Studies collaboration.

[Downloaded from jmums.mazums.ac.ir on 2025-05-23]

Homocysteine and risk of ischemic heart disease and stroke: a meta-analysis. JAMA 2002; 288(16): 2015-2022.

9. Fuster V, O'Rourke R, Walsh R, Poole-Wilson P, King S, Roberts R, et al. Hurst,s the heart. 12th ed. New York: McGraw-Hill companies; 2008.
10. Oalmann MC, Strong JP, Tracy RE, Malcom GT. Atherosclerosis in youth: are hypertension and other coronary heart disease risk factors already at work? Pediatr Nephrol 2005; 11(1): 99-107.
11. Kinlay S, Dobson AJ, Heller RF, McElduff P, Alexander H, Dickeson J. Risk of primary and recurrent acute myocardial infarction from lipoprotein (a) in men and women. J Am Coll Cardiol 2006; 28(4): 870-875.
12. Gonbert S, Malinsky S, Sposito AC, Laouenan H, Doucet C, Chapman MJ. Thillet Atorvastatin lowers lipoprotein (a) but not apolipoprotein (a) fragment levels in hypercholesterolemic subject at high cardiovascular risk. Atherosclerosis 2007; 164(2): 305-311.
13. Tzou WS, Douglas PS, Srinivasan SR, Bond MG, Tang R, Chen W, et al. Increased Subclinical Atherosclerosis in young Adults with Metabolic Syndrome (The Bogalusa Heart Study). J Am Coll Cardiol 2005; 46(3): 457-463.

[Downloaded from jmums.mazums.ac.ir on 2025-05-23]