CASE REPORT

Gingival Pemphigus Vulgaris in Young Patients: A Case Series

Atena Shiva[1],
Avideh Maboudi[2]

[1] Assistant Professor, Department of Oral and Maxillofacial Pathology, Faculty of Dentistry, Mazandaran University of Medical Sciences, Sari, Iran
[2] Assistant Professor, Department of Periodontics, Faculty of Dentistry, Mazandaran University of Medical Sciences, Sari, Iran

(Received May 28, 2016 ; Accepted October 17, 2016)

Abstract

Pemphigus vulgaris is an autoimmune and rare mucocutaneous disease with outbreak of 1 to 5 patients per 1 million people. The average age at onset of disease is usually 50 years. In this study four young females (mean age: 27.75 years) with pemphigus vulgaris are presented.

The first patient was a 28-year-old female complaining from various oral sores. She was diagnosed with pemphigus vulgaris based on biopsy. After treatment for 12 months, no sores were seen in other parts of her body. The second case was a 23-year-old woman with facial desquamation of upper and lower jaws. In pathology of oral lesions the diagnosis of pemphigus vulgaris was made and within 11 months follow-up after treatment, only the oral sores improved. The next patient was 30 years of age who had desquamated gingivitis and exclusive oral sores. She was also diagnosed with the same disease. After 12 months follow-up, oral lesions were controlled and no sores were seen in other parts of the body. The last case was a 36-year-old female with severe sores in the mouth associated with pemphigus vulgaris. But within 11 months of follow-up, despite treatments, the disease developed and large sores and blisters were seen throughout her body.

Pemphigus vulgaris is a serious disease that can lead to death if left untreated. The oral lesions are the first symptoms of this disease, but the clinical appearance of these lesions are not sores, therefore, biopsy and early diagnoses are required to prevent further complications.

Keywords: female, pemphigus vulgaris, oral sores, desmuglein

J Mazandaran Univ Med Sci 2016; 26(142): 270-276 (Persian).

[Downloaded from jmums.mazums.ac.ir on 2026-11-23]

مجله دانشگاه علوم پزشکی مازندران
دوره بیست و ششم شماره ۱۴۲ آبان سال ۱۳۹۵ (۲۷۶-۲۷۰)

پمفیگوس ولگاریس لثه ای در بیماران جوان:گزارش موارد

آتنا شیوا[۱]
آویده معبودی[۲]

چکیده

پمفیگوس ولگاریس یک بیماری اتوایمیون و ناشایع پوستی مخاطی است که شیوع آن ۱ تا ۵ مورد در هر ۱ میلیون نفر و با میانگین سنی ۵۰ سال گزارش شده است. در این مطالعه ۴ بیمار جوان(میانگین سنی ۲۷/۷۵سال) مبتلا به پمفیگوس ولگاریس مورد بررسی قرار گرفتند.

بیمار اول خانم ۲۸ ساله با شکایت از زخم‌های متعدد دهانی بوده که در بیوپسی صورت گرفته ،تشخیص پمفیگوس ولگاریس گذاشته شد و بعدازگذشت۱۲ ماه از درمان هیچ ضایعه زخمی دیگری در سایر نقاط بدن مشاهده نشد. بیمار دوم خانم ۲۳ ساله با شکایت پوسته ریزی لثه فاسیال فک بالا و پایین بودکه در بررسی آسیب شناسی ضایعات دهانی پمفیگوی ولگاریس شناخته شد و در پیگیری ۱۱ ماهه پس از درمان ضایعات زخمی که فقط در دهان بود بهبود یافته بود.بیمار سوم خانم ۳۰ ساله با نمای ژنژویت دسکواماتیو و زخم‌هایی که منحصراً در دهان بود نیز پمفیگوس و لگاریس تشخیص داده شد بعد از پیگیری ۱۲ ماهه از درمان ضایعات دهانی کنترل شده بود و زخمی در سایر نقاط بدن دیده نشد. بیمار چهارم خانم ۳۰ ساله با زخمهای شدید دهانی که آن هم مرتبط با پمفیگوس ولگاریس بود، ولی در بررسی ۱۱ ماهه علی‌رغم درمان بیماری پیشرفت کرده و زخم‌ها و تاول‌های وسیعی در تمام بدن بیمار مشاهده شد.

پمفیگوس ولگاریس بیماری بسیار مهمی است و در صورت عدم درمان، بیماری پیشرفت می‌کند. ضایعات دهانی از اولین علایم این بیماری هستند و از آن‌جایی که نمای بالینی این ضایعات زخمی اختصاصی نمی‌باشد، نیازمند انجام بیوپسی و تشخیص زود هنگام هستند.

واژه های کلیدی: زن، پمفیگوس ولگاریس، زخم دهانی، دسموگلین

مقدمه

پمفیگوس ولگاریس (Pemphigus vulgaris) بیماری اتوایمیون پوستی مخاطی است که در ۵ تا ۱۰ درصد موارد می‌تواند منجر به مرگ شود(۱) و شیوع آن ۰/۵تا ۳/۲ مورد در هر صدهزار نفر گزارش شده است و کم‌تر از ۲ درصد ضایعات زخمی دهان را تشکیل می‌دهد(۲).

انواع مختلفی از پمفیگوس وجود دارند که به‌طور کلی دارای چهار شکل اصلی ولگاریس، فولیاسه، ناشی از دارو و پارانئوپلازیک می‌باشد(۳). پمفیگوس ولگاریس شایع‌ترین شکل بیماری بوده و ۸۰ درصد موارد را شامل می‌شود(۴).

بیش‌ترین شیوع این بیماری در ده پنجم و ششم زندگی است که نسبت شیوع در زنان نسبت به مردان ۲

مولف مسئول: آویده معبودی- ساری: بلوار خزر، دانشکده دندانپزشکی E-mail: avideh48188@yahoo.com
۱. استادیار، گروه آسیب شناسی دهان و فک و صورت ، دانشکده دندانپزشکی، دانشگاه علوم پزشکی مازندران، ساری، ایران
۲. استادیار، گروه پریودنتیکس، دانشکده دندانپزشکی، دانشگاه علوم پزشکی مازندران، ساری، ایران
تاریخ دریافت : ۱۳۹۵/۳/۸ تاریخ ارجاع جهت اصلاحات : ۱۳۹۵/۳/۱۱ تاریخ تصویب : ۱۳۹۵/۷/۲۶

[Downloaded from jmums.mazums.ac.ir on 2026-11-23]

به ۱ گزارش شده است(۵). شیوع این بیماری در یهودیان در مقایسه با بقیه جوامع ۴ تا ۱۰ برابر می‌باشد(۶). مخاط دهان در اکثر مواقع نخستین محل بروز ضایعات پمفیگوس ولگاریس می‌باشد و در ۶۰ تا ۸۰ درصد موارد ضایعات دهانی قبل از ضایعات پوستی تظاهر پیدا می‌کنند. شایع‌ترین محل ضایعات دهانی این بیماری مخاط کام نرم، باکال، زبان، مخاط لیبیال فک پایین گزارش شده است. زخم‌های وسیع مخاط دهان دردناک بوده و سبب آزار بیمار می‌شود(۸،۷). این بیماری با IgG و آنتی‌بادی کمپلمان c3 ساخته شده علیه ساختارهای اتصال بین سلولی همراه هست. این واکنش ایمنی در نهایت باعث از بین رفتن اجزای اتصالی سلول‌ها شده و منجر به جا شدن سلول اپی‌تلیوم می‌شود که از نظر کلینیکی به صورت تاول، اروژن و زخم در پوست و مخاط بروز می‌یابد(۹).

ضایعات کلاسیک پمفیگوس به صورت تاول هایی با جدار نازک است که در پوست و مخاط با ظاهر سالم ایجاد شده و به سرعت پاره می‌شود و از اطراف به گسترش ادامه می‌دهد. با فشار بر نواحی به ظاهر سالم می‌توان یک ضایعه جدید تشکیل داد. به این پدیده علامت نیکولسکی (Nikolsky sign) گفته می‌شود(۱۰). تظاهرات بالینی در تشخیص این بیماری کمک‌کننده می‌باشد ولی تشخیص نهایی باید توسط یافته‌های هیستوپاتولوژی تایید شود. آکانتولیز (Acantholysis) با از بین رفتن چسبندگی بین سلول‌ها که در نمای هیستولوژی دیده می‌شود، باعث تشکیل تاول‌های داخل اپی‌تلیال وسوپرابازال می‌شود(۱۱). از نظر نمای هیستوپاتولوژیک، پمفیگوس ولگاریس دارای جداشدگی داخل اپی‌تلیالی مشخص در بالای لایه سلول‌های بازال اپی‌تلیوم می‌باشد. سلول‌های لایه خاردار اپی تلیوم نیز از یکدیگر جدا شده و منجر به ایجاد آکانتولیز می‌شوند. این سلول‌ها به صورت گرد و دایره‌ای دیده می‌شوند و تزانک (TZANK) نام دارد و شناسایی این موارد منجر به تشخیص پمفیگوس ولگاریس می‌گردد(۱). از آن‌جاکه پمفیگوس ولگاریس بیماری سیستمیک بسیار مهمی است، درمان آن اساساً شامل کورتیکواستروئیدهای سیستمیک به همراه داروهای سرکوب‌کننده ایمنی می‌باشد زیرا اگر این بیماری بدون درمان رها شود می‌تواند به مرگ بیمار منجر شود و در صورتی که تشخیص این عارضه در مراحل اولیه صورت پذیرد کنترل آن نیز آسان‌تر خواهد بود. در این مطالعه ما ۴ مورد پمفیگوس ولگاریس در خانم‌های جوان که ضایعه منحصراً در لثه بروز کرده بود که تاحدی متفاوت از سایر موارد گزارش شده این بیماری می‌باشد را، گزارش کرده و ویژگی‌های آن‌ها را با سایر مطالعات، مورد بررسی و مقایسه قرار دهیم تا در تشخیص افتراقی ضایعات مشابه با سن کم بیماران و درگیری لثه، پمفیگوس ولگاریس نیزدر نظر گرفته شود.

معرفی بیمار

بیمار اول: بیمار خانم ۲۸ ساله با شکایت از زخم‌های متعدد دهانی همراه با سوزش هنگام غذا خوردن از ۳ ماه قبل از مراجعه، در مخاط باکال چپ و ساب جینجیوال دندان ۶ و ۷ سمت راست فک بالا به مطب خصوصی مراجعه کرد. در تاریخچه پزشکی بیمار مصرف داروی خاص یا بیماری گزارش نشده بود. تست نیکولسکی مثبت بود. از ضایعات زخمی به همراه بافت سالم اطراف توسط جراحی لثه با تشخیص کلینیکی لیکن پلان اروزیو نمونه‌برداری شد (تصویر شماره ۱) و در بررسی هیستوپاتولوژیک به علت مشاهده شکاف سوپراپازیلاری و حضور سلول های طبقه بازال با آرایش سنگ قبری و سلول های تزانگ فراوان در شکاف به صورت گرد و نفوذ، تشخیص پمفیگوس ولگاریس گذاشته شد (تصویر شماره ۲). بعدازگذشت۱۲ ماه از درمان هیچ ضایعه زخمی دیگری در سایر نقاط بدن مشاهده نشد.

بیمار دوم: خانم ۲۳ ساله با شکایت از زخم‌های متعدد و پوسته‌ریزی لثه فاسیال در قدام فک بالا و پایین (ژنژویویت دسکواماتیو) با سوزش مختصر۲ ماهه،

[Downloaded from jmums.mazums.ac.ir on 2026-11-23]

هنگام غذا خوردن به مطب خصوصی مراجعه نمود (تصویر شماره ۳).

در تاریخچه پزشکی بیمار مصرف داروی خاص یا بیماری گزارش نشده بود. در تشخیص کلینیکی نمای ضایعات اروزیو توصیف شده بود و ازضایعات دسکواماتیو لثه، توسط جراح لثه بیوپسی انجام شد و بعد از بررسی هیستوپاتولوژیک تشخیص پمفیگوس ولگاریس گذاشته شد(تصویر شماره ۴) و در پیگیری ۱۱ ماهه پس از درمان ضایعات زخمی که فقط در دهان بود بهبود یافته بود.

بیمار سوم: خانم ۳۰ ساله با شکایت از سوزش شدید دهان و زخم‌های فراوان در نقاط مختلف دهان از ۲ماه و نیم پیش از مراجعه، پس از ترکیدن تاول‌های اولیه به همراه درگیری لثه مارژینال به صورت ژنژویت دسکواماتیو به مطب خصوصی مراجعه نمود. بیمار سابقه بیماری و یا مصرف داروی خاصی نداشت. از ضایعات لثه‌ای فک پایین بیوپسی تهیه شد و در بررسی هیستوپاتولوژیک پمفیگوس ولگاریس تشخیص داده شد. بعد از پیگیری ۱۲ ماهه ضایعات دهانی کنترل شده بود و زخمی در سایر نقاط بدن دیده نشد(تصویر شماره ۵).



تصویر شماره ۱: بیمار اول خانم ۲۸ ساله با زخم های متعدد دهانی

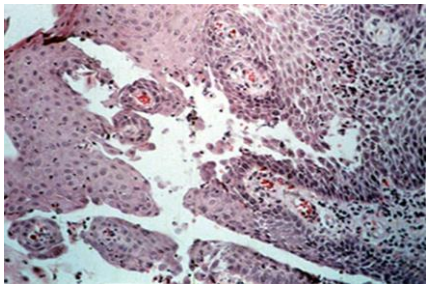

تصویر شماره ۲: نمای هیستوپاتولوژیک با بزرگنمایی x۱۰ شکاف سوپرا بازیلار و حضور طبقه بازال با آرایش سنگ قبری



تصویر شماره ۳: بیمار دوم خانم ۲۳ ساله با نمای کلینیکی ژنژویت دسکواماتیو

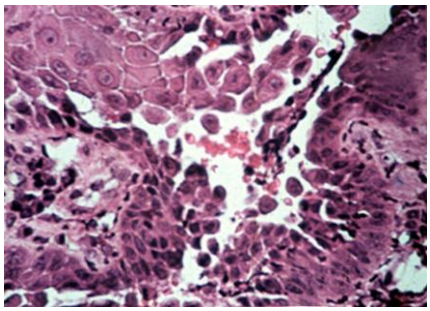

تصویر شماره ۴: تمای هیستوپاتولوژیک با بزرگنمایی x۴۰ شکاف سوپرابازیلار و حضور سلولهای تزانگ



تصویر شماره ۵: بیمار سوم خانم ۳۰ ساله با زخم های دهانی و ژنژویت دسکواماتیو

بیمار چهارم: خانمی ۳۰ ساله بود که او نیز درگیری لثه فاسیال در فک پایین به همراه سوزش دهان بدون بیماری زمینه‌ای و مصرف دارویی داشت. در بیوپسی صورت گرفته از ضایعات زخمی دهان او نمای هیستوپاتولوژیک پمفیگوس ولگاریس مشاهده شد، ولی در بررسی ۱۱ ماهه علی‌رغم درمان بیماری پیشرفت کرده و زخم‌ها و تاول‌های وسیعی در تمام بدن بیمار مشاهده شد(تصویر شماره ۶).

[Downloaded from jmums.mazums.ac.ir on 2026-11-23]



تصویر شماره ۶: بیمار چهارم خانم ۳۰ ساله با زخم های فراوان در لثه فاسیال و ژنژویت دسکواماتیو

بعد از تشخیص قطعی ۴ بیمار مورد بررسی بیماران جهت درمان به متخصص پوست ارجاع داده شدند. در بررسی ریزبینی هر ۴ نمونه بیوپسی ارسال شده به آزمایشگاه آسیب‌شناسی دهان، فک و صورت شکاف سوپرابازیلاری مشهود بود که در قسمت‌هایی از نمونه لایه‌های سطحی اپی‌تلیوم جدا شده و کف شکاف توسط سلول‌های طبقه بازال که با آرایش سنگ قبری ردیف شده‌اند، احاطه شده است. همچنین سلول‌های تزانک (TZANK) در فضای شکاف به صورت نفوذ مشاهده شدند. در بافت همبند زیرین ارتشاح متوسط تا شدیدی از سلول‌های التهابی مزمن دیده شد (تصویر شماره ۲).

بحث

پمفیگوس ولگاریس یک بیماری مزمن و خود ایمنی تاولی است که در پوست و غشاهای مخاطی وجود دارد. این بیماری در افراد میانسال شایع است، به‌طوری‌که که عمدتاً در دهه ۵-۶ بروز می‌کند که شیوع آن در زنان نسبت به مردان ۲ برابر گزارش شده است. درصورت عدم تشخیص و درمان به موقع این بیماری می‌تواند منجر به مرگ شود(۵). در حالی که تشخیص زود هنگام بیماری و درمان زود رس آن مخصوصاً زمانی که تنها ضایعات دهانی وجود دارد می‌تواند مانع از تشکیل ضایعات پوستی وپیشرفت بیماری گردد(۱۲). از آن‌جایی‌که این گزارش موارد در چهار خانم با سنین پایین‌تر از آن‌چه که در رفرنس‌ها ذکر شده دیده شده و ضایعات ۳ مورد از ۴ مورد بعد ازپیگیری یک ساله منحصرا بر روی لثه مشاهده شده است، دارای اهمیت ویژه ای می باشد.

در مطالعه‌ای که توسط چمز دواتچی و همکارانش، پرونده ۱۲۰۹ بیمار پمفیگوسی در تهران طی سال‌های ۱۹۸۴ تا ۲۰۰۳ مورد بررسی قرار گرفت، تنها ۱۸ درصد بیماران درگیری مخاط بدون درگیری سایر نواحی داشتند. در ۶۲ درصد بیماران اولین علامت ضایعات دهانی بود ولی محل دقیق ضایعات دهانی و درصد نواحی درگیر بیان نشد(۱۳).

اسماعیلی و همکارانش ۱۴۰ مورد پمفیگوس ولگاریس تازه تشخیص داده شده را که در سال‌های ۲۰۰۳-۲۰۰۴ به کلینیک پوست رازی مراجعه کرده بودند مورد بررسی قرار دادند. دراین بیماران ۷۷/۵ درصد موارد اولین علامت بیماری، مخاط دهان بوددر این مطالعه نیزمحل دقیق ضایعات دهانی بیان نشد(۱۴).

در مطالعه که توسط Suliman و همکارانش در بیماران دارای ضایعات پوستی- مخاطی مراجعه کننده به یک کلنیک پوست درعربستان در سال‌های ۲۰۰۹ – ۲۰۰۸ انجام شد ۱۴/۲ درصد بیماران مبتلا به پمفیگوس ولگاریس در زمان مراجعه تنها ضایعات دهانی داشتندو شایع ترین محل درگیری ضایعات مخاط باکال به صورت دو طرفه بود(۹).

Shamim و همکارانش پرونده بیماران مبتلا به پمفیگوس ولگاریس رادر یک مرکز پاتولوژی در هند طی سال‌های ۲۰۰۶-۲۰۰۴ بررسی کردند و گزارش نمودند که شایع‌ترین علامت اولیه بیماری درگیری مخاط دهان و از این میان مخاط گونه و کام به ترتیب شایع ترین محل درگیری بودند(۱۵).

در مطالعه Rai و همکارانش بیمار باعلامت اولیه زخم مخاط باکال و دیسفاژی مراجعه کرده بود(۵). در گزارش مورد Dagistan و همکارانش، بیمار مبتلا به پمفیگوس ولگاریس درزمان مراجعه مخاط گونه ،زبان وکام اش درگیر بود و فاقد ضایعات پوستی بود(۱۶).

در مطالعه Rath و Reenesh زخم‌های لثه‌ای به

[Downloaded from jmums.mazums.ac.ir on 2026-11-23]

عنوان تنها علامت بیماری به مدت ۳ ماه بود. سپس زخم‌هایی روی صورت، پشت و دست بیمار ظاهر شد(۱۷).

این گزارش مورد تنها مطالعه‌ای بود که اولین علامت بیماری منحصرا در لثه (مشابه مطالعه ما) دیده شد. بیماران گزارش موارد مطالعه ما با علامت اولیه زخم‌های لثه‌ای بودند که ضایعات ۳ مورد از ۴ مورد بعد از پیگیری یک ساله، منحصرا بر روی لثه مشاهده شده اند.

در مطالعه چمز دواتچی و همکارانش شان میانگین سن بیماران ۴۲ سال بود(۱۳) اسماعیلی وهمکارانش میانگین سن شروع بیماری را ۱۵/۷±۴۱/۵ سال گزارش کردند(۱۴). Suliman و همکارانش میانگین سنی بیماران را ۴۳ سال بیان کردند(۹). در مطالعه Shamim و همکارانش میانگین سن بیماران ۴۲/۳ بود(۱۵). در تمامی این مقالات شیوع بیماری در خانم‌ها بیش‌تر از مردان گزارش شده است. در گزارش مورد Dagistan و همکارانش بیمار مبتلا به پمفیگوس ولگاریس خانم ۳۵ ساله‌ای بود(۱۶). Rath و Reenesh پمفیگوس ولگاریس را در خانم ۳۶ ساله‌ای گزارش نمودند(۱۷). در حالی‌که در گزارش مورد Raiو همکارانش بیمار مردی ۴۰ساله بود(۵).

برخلاف مطالعات انجام شده میانگین سن بیماران مطالعه حاضر کم‌تر از ۳۰ سال بوده ولیکن همانند مطالعات فوق‌الذکر زنان ۱۰۰ درصد ابتلا را نشان دادند.

در مواردی ابتلا به پمفیگوس ولگاریس در سن پایین بین کودکان و نوجوانان نیز گزارش شده است(۱۹،۱۸). یک مورد پمفیگوس ولگاریس در دختر ۸ ساله در تهران گزارش شد که دو ماه پیش از مراجعه اروژن‌های دردناک دهانی و ضایعات خونریزی‌دهنده دهانی ایجاد شده بود.ضایعات از مخاط باکال شروع شده، کل لب را درگیر کرده سپس به لثه رسیده بود. Conjunctivitis چرکی دو طرفه با فوتوفوبیا چند روز بعد از ضایعات دهانی ایجاد شده بود(۱۸).

Pereira و همکارانش پمفیگوس ولگاریس دهانی را در دختر ۱۷ ساله‌ای بدون ضایعات پوستی گزارش کردند(۱۹).

در پایان می‌توان نتیجه‌گیری کرد که در تشخیص افتراقی ضایعات مخاطی دهانی در بیماران جوان که تنها دارای ضایعات لثه‌ای می‌باشند، پمفیگوس ولگاریس نیز باید در نظر گرفته شود.

References

1. Ayobian N. Oral pemphigus vulgaris and advanced, generalized aggressive periodontitis. J Res Dent Sci 2008; 5(3): 32-40.
2. Shah AA, Seiffert-Sinha K, Sirois D, Werth VP, Rengarajan B, Zrnchik W, et al. Development of a disease registry for autoimmune bullous diseases: initial analysis of the pemphigus vulgaris subset. Acta Derm Venereal 2015; 15; 95(1): 86-90.
3. Tan JC, Tat LT, Francis KB, Mendoza CG, Murrell DF, Coroneo MT. Prospective Study of Ocular Manifestations of Pemphigus and Bullous Pemphigoid Identifies a High Prevalence of Dry Eye Syndrome. Cornea 2015; 34(4): 443-448.
4. Scully C. Mignogna M. Oral mucosal disease: pemphigus. Br J Oral Maxillofac Surg 2008; 46(4): 272-277.
5. Rai A, Arora M, Naikmasur V, Sattur A, Malhotra V. Oral Pemphigus Vulgaris: Case Report. Ethiop J Health Sci 2015; 25(4): 637-372.
6. Vodo D, Sarig O, Geller S, Ben-Asher E, Olender T, et al. Identification of a Functional Risk Variant for Pemphigus Vulgaris in the ST18 Gene. PLoS Genet 2016; 12(5): e1006008.
7. Dagistan S, Goregan M, Miloglu O, Cakur B. Oral pemphigus vulgaris:a case report with

[Downloaded from jmums.mazums.ac.ir on 2026-11-23]

review of the literature. J Oral Sci 2008; 50(3): 359-362.

8. Fernandez S, Espana A, Navedo M, Barona L. Study of oral, ear, nose and throat, Involvement in pemphigus vulgaris by endoscopic examination. Br J Dermatol 2012; 167(5): 1011-1016.
9. Suliman NM, Åstrøm AN, Ali RW, Salman H, Johannessen AC. Clinical and histological characterization of oral pemphigus lesions in patients with skin diseases: a cross sectional study from Sudan. BMC Oral Health 2013; 13(66).
10. Mao X, Li H, Sano Y, Gaestel M, Park JM, Payne AS. MAPKAP kinase 2 (MK2)-dependent and-independent models of blister formation in pemphigus vulgaris. J Invest Dermatol 2014; 134(1): 68-76.
11. Cuevas-Gonzalez JC, Vega-Memíje ME, García-Vázquez FJ, Aguilar-Urbano MA. Detection of apoptosis in pemphigus vulgaris by TUNEL technique. An Bras Dermatol 2016; 91(3): 296-299.
12. Robinson NA, Yeo JF, Lee YS, Aw DC. Oral pemphigus vulgaris: a case report and literature update. Ann Acad Med Singapore 2004; 33(4): 63-68.
13. Chams-Davatchi C, Valikhani M, Daneshpazhooh M, Esmaili N, Balighi K, Hallaji Z, et al. Pemphigus: analysis of 1209 cases. Int J Dermatol 2005; 44: 470-476.
14. Esmaili N, Chams-Davatchi C, Valikhani M, Daneshpazhooh M, Balighi K, Hallaji Z, et al. Pemphigus vulgaris in Iran: A clinical study of 140 cases. Int J Dermatol 2007; 46(11): 1166-1170.
15. Shamim T, Varghese VI, Shameena PM, Sudha S. Oral pemphigus vulgaris: clinicopathologic study of 20 cases. Indian J Pathol Microbiol 2007; 50(3): 498-501.
16. Dagistan S, Goregen M, Miloglu O, Çakur B. Oral pemphigus vulgaris: a case report with review of the literature. J Oral Sci 2008; 50(3): 359-362.
17. Rath SK, Reenesh M. Gingival pemphigus vulgaris preceding cutaneous lesion: A rare case report. J Indian Soc Periodontol 2012; 16(4): 588-591.
18. Toossi P, Hejazi S, Shakoei S, Asadi-Kani Z. Childhood pemphigus vulgaris: a case report. Iran J Dermatol 2013; 16(65): 109-111.
19. Pereira CM, Gasparetto PF, Aires MD. Pemphigus vulgaris in a juvenile patient: case report. Gen Dent 2006; 54(4): 262-264.

[Downloaded from jmums.mazums.ac.ir on 2026-11-23]