ORIGINAL ARTICLE

Radiological Assessment of Using allograft in Combination with Platelet- rich Fibrin in Alveolar Cleft Grafting

Parvin Amini[1],
Amirkiamarz Milani[2],
Nafiseh Rahmani[3]

[1] Assistant Professor, Department of Oral and Maxillofacial Surgery, Research Center of Dental Caries Prevention, School of Dentistry, Qazvin University of Medical Sciences, Qazvin, Iran
[2] Resident in Oral and Maxillofacial Surgery, School of Dentistry, Mashhad University of Medical Sciences, Mashhad, Iran
[3]Assistant Professor, Department of Orthodontics, Research Center of Dental Caries Prevention, School of Dentistry, Qazvin University of Medical Sciences, Qazvin, Iran

(Received Jan 30, 2016 Accepted July 5 , 2016)

Abstract

Background and purpose: Closure of the alveolar cleft using bone grafts is very important in patients with alveolar cleft. Adjunct use of platelet rich fibrin (PRF) with bone graft enhances the bone volume. The aim of the present study was to evaluate the efficacy of grafting by allografts with PRF in stability of bone volume following alveolar cleft grafting using radiographic scales.

Materials and methods: A clinical trial was conducted in 10 patients (6 females and 4 males) with unilateral alveolar cleft. After applying Freeze Demineralized Bone Allograft (FDBA) in the cleft site, half of the patients received PRF on the graft site while the rest (control group) did not receive it. Prior the surgery, 6 months, and 1 year after surgery CBCT radiographs were obtained to evaluate the changes in bone volume. Data was analyzed in SPSS with 95% of confidence interval. Shapiro- wilk, Bonferroni, and Spearman analytical tests were used in this study.

Results: Both the control and intervention groups included 2 males and 3 females (mean age: 9.25± 1.83 years). No significant difference was observed in the mean age of participants ($P>0.05$). Changes in bone volume during the study period were significant in both groups ($P<0.001$); in fact the bone volume decreased after 6 months and increased after 12 months. Baseline bone volume was not significantly different between the two groups ($P>0.05$). But, 6 and 12 month follow-ups showed significantly higher bone volume in intervention group compared with the control group ($P <0.05$).

Conclusion: Using PRF in combination with FDBA could enhance the process of bone augmentation and decrease bone loss in the alveolar cleft sites.

Keywords: alveolar cleft, allograft, platelet rich fibrin

J Mazandaran Univ Med Sci 2016; 26 (142): 175-185 (Persian).

[Downloaded from jmums.mazums.ac.ir on 2026-11-23]

پژوهشی

مجله دانشگاه علوم پزشکی مازندران
دوره بیست و ششم شماره ۱۴۲ آبان سال ۱۳۹۵ (۱۸۵-۱۷۵)

بررسی رادیوگرافیک استفاده از آلوگرفت ها به همراه platelet - rich Fibrin در بازسازی شکاف آلوئول

پروین امینی[۱]
امیر کیامرز میلانی[۲]
نفیسه رحمانی[۳]

چکیده

سابقه و هدف: در بیماران مبتلا به شکاف آلوئول بستن ناحیه شکاف با گرفت استخوانی از اهمیت بالایی برخوردار است. platelet rich fibrin (PRF) در ترکیب با پودر استخوان جهت افزایش حجم استخوان استفاده می‌شود. هدف این مطالعه بررسی تأثیر استفاده از PRF همراه با آلوگرفت استخوانی در میزان ثبات افزایش حجم استخوان در جراحی بستن شکاف آلوئول به کمک بررسی های رادیوگرافیک می‌باشد.

مواد و روش‌ها: این مطالعه کارآزمایی بالینی روی ۱۰ بیمار(۶ دختر و۴ پسر) مبتلا به شکاف آلوئول یک طرفه صورت گرفت. پس از قرار دادن آلوگرفت Freeze Demineralized Bone Allograft (FDBA) در ناحیه شکاف، در نیمی از بیماران PRF بر روی ناحیه قرار داده شد و در نیمی دیگر (گروه کنترل) از PRF استفاده نگردید. برای بررسی میزان استخوان‌سازی در این دو گروه قبل از جراحی و۶ و۱۲ ماه پس از آن، Cone Beam Computed T omography(CBCT) تهیه شد و تغییرات حجم استخوانی بررسی گردید. داده‌ها در نرم‌افزار SPSS با فاصله اطمینان ۹۵ درصد آنالیز شدند.از آزمون‌های آماری شاپیرو ویلک، بنفرونی و اسپیرمن جهت آنالیز داده‌ها استفاده شد.

یافته‌ها: دراین مطالعه هر دو گروه کنترل و مداخله شامل ۲ پسر و ۳ دختر با میانگین سنی ۱/۸۳ ± ۹/۲۵ سال بود. تفاوت معنی‌داری از نظر میانگین سنی در بین دو گروه وجود نداشت ($p >$ ۰/۰۵). تغییرات حجم استخوانی در طول زمان در هر دو گروه معنی‌دار بود ($p <$ ۰/۰۰۱)؛ به گونه‌ای که در ماه ششم حجم استخوان کاهش و در ماه دوازدهم افزایش یافته بود. حجم اولیه استخوان دربین دو گروه تفاوت معنی‌داری نداشت ($p >$ ۰/۰۵). اما در بررسی ۶ و ۱۲ ماهه حجم استخوان در گروه مطالعه به صورت معنی‌داری بیش‌تر از گروه کنترل بود ($p <$ ۰/۰۵).

استنتاج: استفاده از PRF در ترکیب با FDBA می‌تواند موجب کاهش تحلیل استخوان و نیز ارتقای سرعت ترمیم و تشکیل استخوان در ناحیه شکاف آلوئول گردد.

واژه های کلیدی: شکاف آلوئول،آلوگرفت،PRF

مقدمه

در بیماران مبتلا به شکاف لب و کام قرار دادن گرفت استخوانی در محل شکاف آلوئول برای برگشت عملکرد دهانی لازم است. قرار دادن گرفت استخوانی در محل شکاف آلوئول ماگزیلا، عملی ظریف و

مولف مسئول: نفیسه رحمانی– قزوین: مرکز تحقیقات پیشگیری از پوسیدگی دندان، دانشکده دندانپزشکی، دانشگاه علوم پزشکی قزوین Email:nafiseh_rah91@yahoo.com
۱. استادیار، گروه جراحی فک و صورت دانشگاه علوم پزشکی قزوین، مرکز تحقیقات پیشگیری از پوسیدگی دندان، دانشکده دندانپزشکی، دانشگاه علوم پزشکی قزوین، قزوین،ایران
۲. دستیار، تخصصی جراحی فک و صورت دانشگاه علوم پزشکی مشهد، گروه آموزشی جراحی فک و صورت، دانشکده دندانپزشکی، دانشگاه علوم پزشکی مشهد، مشهد، ایران
۳. استادیار، گروه ارتودنسی دانشگاه علوم پزشکی قزوین، مرکز تحقیقات پیشگیری از پوسیدگی دندان ،دانشکده دندانپزشکی، دانشگاه علوم پزشکی قزوین، قزوین، ایران
تاریخ دریافت : ۱۳۹۴/۱۱/۱۰ تاریخ ارجاع جهت اصلاحات : ۱۳۹۴/۱۱/۱۷ تاریخ تصویب : ۱۳۹۵/۴/۱۵

[Downloaded from jmums.mazums.ac.ir on 2026-11-23]

حساس جهت جبران نقص موجود می‌باشد. هدف از این جراحی ایجاد اتصال استخوانی میان دو قطعه تأمین‌کننده ساپورت دندان‌های ناحیه، ایجاد مسیری جهت رویش دندان‌های کانین دائمی، بستن ارتباط بین دهان و بینی و بازسازی استخوان کف بینی می‌باشد. این جراحی عمدتاً در سن ۷تا ۹ سالگی انجام می‌شود. در مواردی‌که سن بیمار بالا باشد، درصد موفقیت این جراحی کاهش می‌یابد(۱). درمیان گرفت‌های موجود، آلوگرفت استخوانی به جهت نیاز نداشتن به جراحی دوم و در دسترس بودن، ماده ایده آلی محسوب می‌شود(۳،۲). در تعدادی از بیماران دارای شکاف آلوئول، آگمنت کردن نقص استخوانی به دلیل فاصله زیاد بین قطعات ماگزیلاری و یا تحلیل زیاد استخوان کار دشواری است(۱). این مسایل به ویژه در بیماران مبتلا به شکاف‌های دوطرفه آلوئول می‌تواند جایگذاری و ثبات پس از جراحی آلوگرفت‌های استخوانی را با مشکلات زیادی روبرو نماید(۴،۵).

Platelet-rich Fibrin (PRF) یک نوع تغییر یافته از Platelet-rich Plasma (PRP) است. PRF یا نسل دوم تجمع پلاکتی اولین بار توسط Choukroun و همکارانش در فرانسه معرفی شد(۶). این ماده یک نوع ماتریکس فیبرینی اتوژن است که حاوی فاکتور رشدی، پلاکت، لکوسیت و سیتوکاین می‌باشد. مکانیسم عملکرد PRF به این طریق است که باعث پرولیفراسیون سلول‌های باقی‌مانده و افزایش رژنراسیون استخوان می‌شود. هم‌چنین PRF در مطالعات In vitro، به طور معنی‌داری باعث افزایش فعالیت آلکالین فسفاتاز شده است. PRF نسبت به PRP مزایایی دارد که از آن جمله می‌توان به تولید یک مرحله‌ای، عدم اضافه شدن مواد شیمیایی به آن، کاهش زمان تهیه و فرایند به کارگیری ساده آن اشاره نمود(۲). شمارش پلاکتی PRF ۳ تا ۷ برابر میزان نرمال آن در خون است (۱۵۰-۴۰۰ هزار در هر دسی لیتر)(۶). این ماده حاوی مقادیر زیادی از فاکتورهایی نظیر PDGF، TGF β ، IGF ، VEGF و... می‌باشد که این فاکتورهای رشدی رژنراسیون استخوان را از طریق آنژیوژنزیس، کموزیس، میتوژنزیس و پرولیفراسیون سلول‌های بنیادی افزایش می‌دهد(۶). PRF را می‌توان جهت آگمنتاسیون بافت نرم و هم‌چنین به عنوان ممبران در سینوس لیفت مورد استفاده قرار داد(۶،۲). تا امروز مطالعاتی در زمینه کارایی استفاده از PRF در ترکیب با آلوگرفت‌های استخوانی برای بستن شکاف‌های آلوئول صورت گرفته است ولی در بسیاری از این مطالعات از ارزیابی‌های رادیوگرافیک دو بعدی به جای ارزیابی‌های سه بعدی با CBCT برای بررسی حجم استخوان استفاده شده است که از دقت کافی برخوردار نمی‌باشد(۵،۱). با توجه به این‌که نوع گرفت می‌تواند در طول مدت بهبودی و نتایج درمان مؤثر باشد، هدف از انجام مطالعه حاضر بررسی تأثیر استفاده از PRF همراه با آلوگرفت استخوانی (FDBA) Freeze Demineralized Bone Allograft در میزان ثبات افزایش حجم استخوان در جراحی بستن شکاف آلوئول به کمک بررسی‌های رادیوگرافیک می‌باشد.

مواد و روش ها

این مطالعه کارآزمایی بالینی روی ۱۰ بیمار(۶ دختر و۴ پسر) مبتلا به شکاف آلوئول یک طرفه در سنین ۷ تا ۱۳ سال (میانگین سنی ۱/۸۳ ± ۹/۲۵ سال) که به بخش جراحی دهان و فک و صورت دانشکده دندانپزشکی مشهد مراجعه نمودند، انجام شد. پس از اخذ رضایت‌نامه آگاهانه از والدین، جراحی پیوند استخوان روی این بیماران انجام شد. با بررسی مطالعات مشابه(۵،۲،۱) و مشاوره با کارشناس آمار، حجم نمونه حداقل ۱۰ بیمار در نظر گرفته شد. درمان بیماران مبتلا به شکاف نیازمند ترتیب خاصی بدین‌صورت می‌باشد. ابتدا ایجاد یک لایه مخاطی در سمت بینی شکاف، سپس ایجاد پل استخوانی بین دو سمت شکاف جهت بسته شدن دیفکت بافت سخت و در نهایت بستن فلپ در قسمت دهانی برای این منظور ابتدا کف حفره بینی با استفاده از برش اطراف فیستول و بخیه کردن ناحیه بسته شد. سپس

[Downloaded from jmums.mazums.ac.ir on 2026-11-23]

بیماران به طور تصادفی به دو گروه تقسیم شدند در گروه اول با استفاده از آلوگرفت FDBA به همراه PRF و در گروه دوم با استفاده از آلوگرفت FDBA بدون PRF دیفکت بافت سخت در محل شکاف بسته شد. ارزیابی‌های قبل از عمل شامل گرفتن تاریخچه کامل پزشکی و دندانپزشکی، رادیوگرافی و فوتوگرافی‌ها و کست‌های مطالعه بیمار بود. برای تهیه PRF قبل از شروع جراحی، ۱۰ سی‌سی خون از ورید براکیال بیماران گرفته شد. این خون بلافاصله به دو لوله آزمایش منتقل شد و بلافاصله در دستگاه سانتریفیوژ میزی PC-02 (Labofuge 400R_centrifuge,Heraeus,Hanau,Germany) در دور ۳۰۰۰ rpm به مدت ۱۰ دقیقه سانتریفیوژ گردید. لوله‌ها به صورت جفت در سانتریفیوژ قرار گرفتند. در صورتیکه تعداد نمونه‌ها فرد می‌بود، لوله تکی با لوله حاوی آب جفت می‌شد. پس از پایان سانتریفیوژ ۳ قسمت در لوله قابل مشاهده بود. گلبول‌های قرمز در قسمت تحتانی لوله، لخته فیبرینی که نشان‌دهنده PRF است در وسط لوله و پلاسمای آسلولار (PPP) در قسمت فوقانی لوله قرار گرفت(تصویر شماره ۱).

با خارج کردن ماتریکس از لوله با فورسپس و برداشتن گلبول‌های قرمز آن، ماتریکس PRF حاصل شد (تصویر شماره ۲).

PRF به‌دست آمده به مدت ۱۰ دقیقه تحت فشار قرار گرفت تا آب موجود در آن خارج شده و به صورت ممبران قابل استفاده شود. باید توجه کرد که موفقیت این تکنیک کاملاً بستگی به سرعت جمع‌آوری نمونه خونی و انتقال آن به سانتریفیوژ دارد چرا که هیچ آنتی کوآگولانتی در این روش استفاده نمی‌شود. برای انجام جراحی تمامی بیماران تحت بیهوشی عمومی قرار گرفتند. در گروه آزمایش بعد از بخیه زدن و بستن شکاف در سمت بینی، آلوگرفتFDBA در محل شکاف قرار داده شد (تصویر شماره ۳). سپس ممبران PRF روی آلو گرفت قرار گرفت و در نهایت فلپ به صورت primary بسته شد (تصویر شماره ۴). در گروه کنترل نیز پودر استخوان FDBA به تنهایی و بدون ممبران PRF در محل شکاف قرار داده شد.

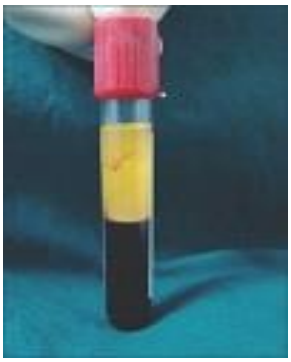

تصویر شماره ۱ : قسمت های مختلف پس از سانتریفیوژ خون

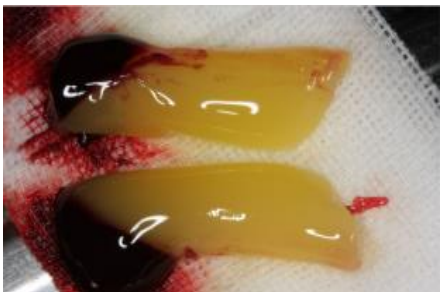

تصویر شماره ۲: ماتریکس PRF به دست آمده



تصویر شماره ۳: قرار دادن آلوگرفت FDBA در ناحیه شکاف



تصویر شماره ۴: قرار دادن ممبران PRF بر روی آلوگرفت در ناحیه نقص

[Downloaded from jmums.mazums.ac.ir on 2026-11-23]

پس از جراحی، آموکسی‌سیلین ۵۰۰ میلی‌گرم و ژلوفن ۴۰۰ میلی‌گرم به مدت ۱۰ روز برای بیماران تجویز گردید و به مدت ۳ ماه (هر دو هفته یکبار) بیمار برای بررسی احتمال‌دهی سنس، فالوآپ شد. وجود فیستول دهانی- بینی در ویزیت سه ماهه به عنوان شکست درمان تلقی شد. فاکتورهای موفقیت درمان شامل عدم ترشح چرک از ناحیه شکاف، عدم وجود فیستول دهانی- بینی و پایدار ماندن استخوان پیوندی در محل بود.

ارزیابی رادیوگرافیک

تصاویر Cone beam Computed Tomography (CBCT) قبل از جراحی، ۶ و ۱۲ ماه پس از جراحی از بیمار تهیه شد(تصویر شماره ۵).

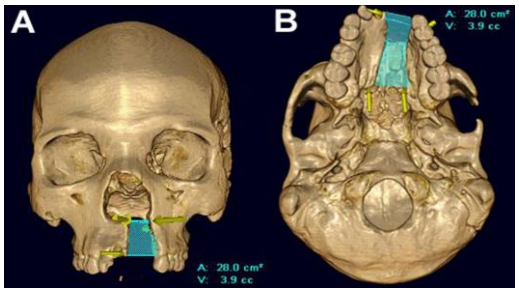

تصویر شماره ۵: A: تصاویر Three-dimensional computed tomography که میزان نقص استخوان را مشخص می سازند. نمای روبرو B: نمای فوقانی- تحتانی از ناحیه و حجم نقص استخوان

برای این منظور از دستگاه Planmeca Promax 3D با مشخصات KVP=84، mA=16 به‌صورت High Resolution و سایز فیلد تصویری 5 × 8 cm استفاده گردید. به منظور محاسبه حجم استخوان (برحسب سانتی‌متر مربع) از نرم‌افزار Simplant Ver.8.1 (Materialaze Dental Funabashi ,Japan) استفاده شد. بدین صورت که یک تصویر پانورامیک از قوس دندانی به تصویر آگزیال متصل شده و یک تصویر کراس سکشنال عمود بر قوس پانورامیک از ناحیه شکاف آلوئولار تهیه شد. فاصله بین تصاویر بازسازی شده هم در تصاویر پانورامیک و هم تصاویر کراس سکشنال ۱ میلی‌متر بود(تصویر شماره ۶).

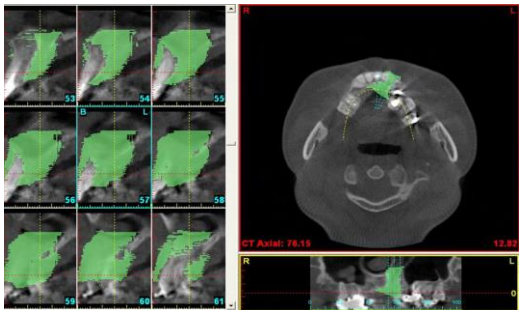

تصویر شماره ۶: CT قبل از عمل که ناحیه شکاف آلوئولار را در فک بالای بیماران نشان می دهد. ناحیه گرفت استخوان با رنگ سبز نشان داده شده است که شکل استخوان را پس از بازسازی نشان می دهد

بعد ازانجام جراحی گرفت استخوان در ناحیه شکاف، ناحیه گرفت استخوانی به صورت Freehand در تصاویر کراس سکشنال تریس شد. در تریسینگ ناحیه گرفت استخوانی، سطح وعرض Window در تصویر سی‌تی‌اسکن به گونه‌ای تنظیم شد که بوردر بین استخوان و شکاف در ناحیه تماس بین شکاف و استخوان به صورت واضح مشخص گردد. در پارامترهای ICAT از اندازه پیکسل ۰/۳ میلی‌متر استفاده شد زیرا رزولوشن مناسبی را برای ما فراهم می‌نمود. در رابطه با Field Of View (FOV) نیز تمام حجم با استفاده از ۱۲سانتی‌متر از ارتفاع FOV به دست آمد. بعد از به دست آوردن تصاویر، اطلاعات در فرمت Digital Imaging and communications in Medicine (DICOM) ذخیره شدند. تصاویر سه بعدی با استفاده از نرم‌افزار Vitera3.8.1 (تصاویر وایتال و پلیموت MN.USA) که روی یک دستگاه کامپیوتر DELL650 با ویندوز XP نصب شده بود تولید شدند (تصویر شماره۷). از ابزاری به نام Free جهت شناسایی و مشخص کردن ناحیه شکاف در تصویر استفاده شد. کامپیوتر به صورت خودکار فضای هر قطعه طراحی شده را ارایه کرد و حجم ناحیه آسیب توسط ضرب کردن مجموع نواحی در دامنه بازسازی تصاویر به دست آمد (حجم استخوان = مجموع نواحی مشخص شده × دامنه بازسازی تصاویر)(۷،۸). نرم‌افزار SPSS جهت تجزیه و تحلیل آماری مطالعه و ارائه شاخص‌های توصیفی و تحلیلی جامعه، مورد استفاده قرار گرفت.

[Downloaded from jmums.mazums.ac.ir on 2026-11-23]

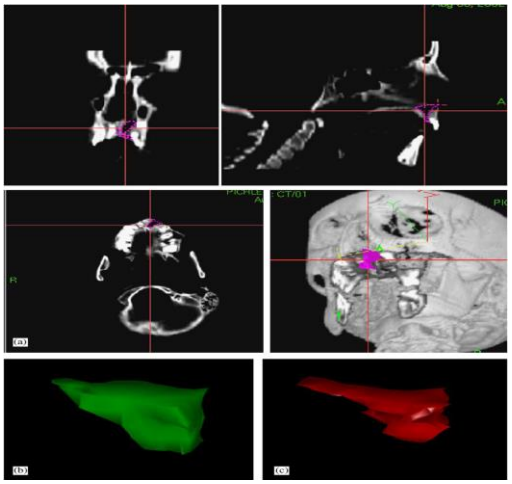

تصویر شماره ۷: بازسازی سه بعدی ناحیه شکاف(سبز: ناحیه شکاف قبل از گرفت، قرمز: ناحیه شکاف یک سال پس از گرفت)

یافته ها

در این مطالعه مداخله‌ای، تعداد ۱۰ بیمار (۶ دختر و۴ پسر) با میانگین سنی ۱/۸۳ ± ۹/۲۵ سال، که به‌طور تصادفی در دو گروه ۵ نفره قرار گرفته بودند، مورد بررسی قرار گرفتند. میانگین سنی دو گروه تفاوت آماری معنی‌داری با یکدیگر نداشت (p=۰/۶۳۳). اطلاعات مربوط به سن، حجم استخوان و تغییرات آن در بازه‌های زمانی مختلف در جدول شماره ۱ آورده شده است. آزمون شاپیرو ویلک نرمال بودن توزیع داده‌های مربوط به حجم استخوان را تایید نمود (p >۰/۰۵). با انجام بررسی‌های آماری مشخص گردید که نوع مداخله، تاثیر معنی‌داری بر حجم استخوان تشکیل شده در طول زمان داشته است (p =۰/۰۰۳). در بررسی تفاوت میان دو گروه در زمان‌های مختلف مشخص گردید که در اندازه‌گیری اولیه تفاوت معنی‌داری از نظر میانگین حجم استخوان در بین گروه کنترل و مداخله وجود نداشته است. این در حالی است که در بررسی صورت گرفته در ماه ششم و دوازدهم پس از جراحی حجم استخوان در گروه مداخله به صورت معنی‌داری بیش‌تر از این حجم در گروه کنترل بوده است (جدول شماره ۲).

در نمودار شماره ۱ تغییرات حجم استخوان در زمان‌های مختلف مورد بررسی به تفکیک نوع مداخله درمانی نمایش داده شده است. آزمون بنفرونی نشان داد که در هر دو گروه تغییرات حجم استخوان در طول زمان معنی‌دار بوده است (p <۰/۰۰۱). به گونه‌ای که در ماه ششم حجم استخوان کاهش و در ماه دوازدهم افزایش یافته بود. هم‌چنین در هر دو گروه تفاوت آماری معنی‌داری میان حجم استخوان در زمان‌های T0 و T6 و نیز T0 و T12 مشاهده شد (p <۰/۰۵). این در حالی است که در هر دو گروه حجم استخوان در زمان T6 تفاوت آماری معنی‌داری با زمان T12 نداشت (p >۰/۰۵).

آزمون همبستگی اسپیرمن نشان داد که در دو گروه مداخله و کنترل تغییرات حجم استخوان در هر دو زمان شش ماه و یکسال، همبستگی ضعیف اما معکوسی با سن داشت که از نظر آماری این همبستگی معنی‌دار نبود (جدول شماره ۳).

جدول شماره ۱: اطلاعات مربوط به بیماران مورد بررسی به تفکیک نوع مداخله درمانی

شماره	گروه	سن	جنس	حجم استخوان اولیه (cm^3)	حجم استخوان ۶ ماه پس از جراحی(cm^3)	حجم استخوان ۱۲ ماه پس از جراحی(cm^3)	درصد تغییرات حجم استخوان ۶ ماه پس از جراحی	درصد تغییرات حجم استخوان ۱۲ ماه پس از جراحی
۱	کنترل	۷	مذکر	۴۹/۶۷	۳۰/۰۷	۳۹/۱۷	۳۹/۴۶	۲۱/۱۴
۲	کنترل	۸	مونث	۵۲/۸۸	۲۷/۰۸	۳۳/۱۸	۴۸/۷۹	۳۷/۲۵
۳	کنترل	۱۱	مذکر	۴۶/۴	۳۰	۳۷/۱۲	۳۵/۳۳	۱۹/۹۹
۴	کنترل	۱۰	مونث	۶۱/۷۱	۳۵/۰۱	۴۰/۱۲	۴۳/۲۶	۳۴/۹۸
۵	کنترل	۹	مونث	۴۵/۰۹	۲۰/۱۱	۲۸/۳۴	۵۵/۳۹	۳۷/۱۴
۶	مداخله	۹	مونث	۶۳/۵۱	۴۸/۳۰	۵۲/۳۸	۲۳/۹۵	۱۷/۵۴
۷	مداخله	۷	مذکر	۶۲/۳۲	۴۵/۱۲	۵۱/۷۲	۲۷/۵۹	۱۷
۸	مداخله	۹	مذکر	۴۵/۲۳	۳۵/۳۰	۳۷/۱۴	۲۱/۹۵	۱۸/۱۹
۹	مداخله	۱۰	مونث	۷۲/۸۷	۵۸	۶۵	۲۰/۴۰	۱۰/۸۰
۱۰	مداخله	۱۳	مونث	۷۹/۳۸	۵۲	۶۹/۰۵	۳۴/۴۲	۱۳/۰۷

[Downloaded from jmums.mazums.ac.ir on 2026-11-23]

جدول شماره ۲: میانگین و انحراف معیار حجم استخوان بر حسب نوع مداخله

زمان اندازه گیری	گروه	تعداد	میانگین حجم استخوان ± انحراف معیار	سطح معنی داری
بررسی اولیه	مداخله	۵	۵۱/۱۵±۶/۶۳	۰/۰۷۱
	کنترل	۵	۶۴/۶۶±۱۲/۹۲	
بررسی ماه ۶	مداخله	۵	۲۸/۴۵±۵/۴۶	۰/۰۰۳
	کنترل	۵	۴۷/۷۴±۸/۴۵	
بررسی ماه ۱۲	مداخله	۵	۳۵/۵۹±۴/۸۵	۰/۰۱۲
	کنترل	۵	۵۵/۰۲±۱۲/۶۲	

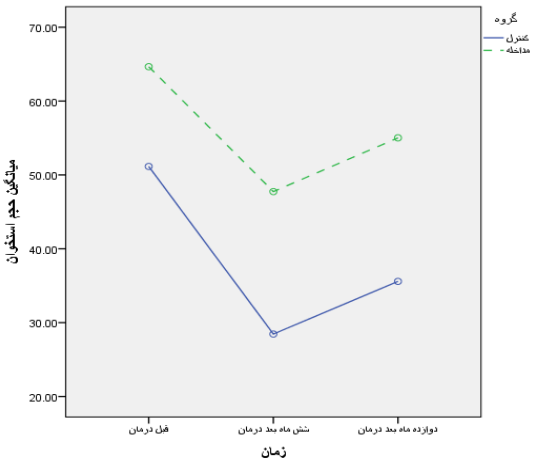

نمودار شماره ۱: میانگین حجم استخوان بر حسب زمان در دو گروه مداخله و کنترل

جدول شماره ۳: ارتباط سن با تغییرات حجم استخوان

متغیر	گروه	مشخصات	تغییرات شش ماه	تغییرات یک سال
سن	کنترل	R	۰۱۹۵	۰۰۱۶
		نتیجه آزمون	۰۷۵۴	۰۹۷۹
		تعداد	۵	۵
	مداخله	R	۰۱۶۵	۰۰۵۶
		نتیجه آزمون	۰۱۹۲	۰۹۲۸
		تعداد	۵	۵

بحث

بستن شکاف آلوئول مرحله مهمی در درمان بیماران مبتلا به شکاف کام و لب می‌باشد که دارای مزیت‌های گوناگونی ازجمله برقراری سیل نازال، پوشش قسمت باکال، ایجاد دیوار مخاطی پالاتالی و برقراری یکپارچگی استخوان آلوئول جهت درمان‌های ارتودنسی و جایگذاری ایمپلنت در محل دندان از دست رفته می باشد(۲) هدف از مطالعه کنونی بررسی کارایی آلوگرفت FDBA همراه با PRF در پیوند شکاف آلوئول بود. بدین‌منظور در نیمی از بیماران پس از قرار دادن پودر FDBA ممبران PRF بر روی ناحیه قرار داده شد و سپس ناحیه به صورت اولیه بسته شد. در گروه دیگر تنها از پودر FDBA استفاده شد و ناحیه بدون قرار دادن PRF بسته شد. نتایج حاصل از مطالعه حاضر نشان داد که میزان حجم استخوان در بررسی ۶ ماهه در هر دو گروه کاهش و در بررسی ۱۲ ماهه افزایش یافته بود.

در مطالعه Lee و همکارانش روند تغییرات استخوانی مشابهی مشاهده شد. به این ترتیب که در بررسی ۳ ماهه میزان استخوان پیوندی در ناحیه شکاف آلوئول کاهش و سپس در بررسی‌های ۶ و ۱۲ ماهه افزایش یافته بود(۱). در مطالعه حاضر، کاهش حجم استخوان بعد از ۶ ماه در گروه مطالعه به صورت معناداری کمتر از گروه کنترل بود.

Marukawa و همکارانش نشان دادند که استفاده از PRP موجب کاهش معنی‌داری در میزان تحلیل استخوان پس از بستن شکاف آلوئول می‌گردد(۶). هم‌چنین Hegab و Shuman در مطالعه خود مشاهده نمودند که PRP موجب کاهش معنی‌داری در تحلیل گرفت استخوانی در ناحیه شکاف آلوئول در بررسی ۶ و ۱۲ ماهه گردید. این تاثیر پلاسما یا فیبرین غنی از پلاکت در کاهش تحلیل گرفت می‌تواند مربوط به ساختار سه بعدی آن‌ها باشد؛ PRF و PRP به دلیل وجود فاکتورهای رشدی متعدد و نیز ساختار مناسب برای هدایت سلول‌های استخوان‌ساز، موجب تحریک استخوان‌سازی و کاهش استخوان خواری می‌شوند. از طرف دیگر PRF موجب ارتقای ترمیم زخم می‌گردد که خود می‌تواند از تحلیل استخوان گرفت پیشگیری نماید(۹). با توجه به این‌که در حین سانتریفیوژ نمودن خون گرانول‌های درونی اجزای سلولی خون مانند لکوسیت‌ها آزاد می‌شوند، PRF حاوی فاکتورهای رشدی مانند PGFB و PDGF، سایتوکاین‌های پیش التهابی شامل IL-1β، IL-6 و TNFα و نیز سایتوکاین‌های ضد التهابی مانند IL-4 و نیز محرک رگ سازی VEGF

[Downloaded from jmums.mazums.ac.ir on 2026-11-23]

می‌باشد که با وجود آن‌ها می‌تواند در تنظیم فرایند التهاب و نیز ترمیم نقش مثبتی ایفا نماید(۱۰). از طرف دیگر ساختار سه بعدی PRF بستری برای نفوذ سلول‌های استخوانی فرآهم می‌آورد که ترمیم سریع‌تر استخوان را تسهیل می‌نماید(۶). در نتیجه در استفاده از PRF در ترکیب با گرفت‌های استخوانی می‌توان تاثیر مثبتی انتظار داشت.

در مطالعه حاضر مشخص گردید که استفاده از PRF همزمان با FDBA موجب ارتقای استخوان‌سازی در شکاف آلوئول می‌گردد. نتایج مشابه در مطالعات مختلف کارایی PRF در موفقیت گرفت‌های استخوانی را بیان کرده‌اند؛ Gerard و همکارانش نشان دادند که با استفاده از PRF افزایش التیام ضایعات استخوانی در سگ وجود داشته است(۱۱).

Zhang و همکارانش در بررسی خود مشاهده نمودند که استفاده از PRF در ترکیب با Bio-Oss در مقایسه با Bio-Oss به تنهایی موجب ارتقای تشکیل استخوان گشت(۱۲).

در مطالعه Kim و همکارانش بیش‌ترین میزان تشکیل استخوان در سوراخ‌های ایجاد شده در دیواره سینوس در گروهی که از ترکیب PRF با گرفت TCP استفاده شده بود، مشاهده شد(۱۳). هم‌چنین Choukroun و همکارانش مشاهده نمودند که PRF در ترکیب با FDBA می‌تواند موجب ارتقای استخوان‌سازی پس از سینوس لیفت گردد(۱۴). پس از قرار دادن پیوند استخوانی در ناحیه شکاف آلوئول موفقیت پیوند به فاکتورهای گوناگونی بستگی دارد. یکی از مهم‌ترین این فاکتورها، فرآهم آوردن پوشش مناسب برای پیوند می‌باشد(۱۸-۱۵). برای پوشش ناحیه گرفت تاکنون از فلپ‌های مختلف در مطالعات گوناگون استفاده شده است. با این حال تاکنون در مطالعات صورت گرفته به منظور بستن شکاف آلوئول از ممبران PRF استفاده نشده است. PRF با توجه به ساختار سه بعدی که دارد می‌تواند به خوبی ناحیه پیوند را سیل نماید. هم‌چنین PRF با قرار گرفتن روی ساکت دندان مانع از جدا شدن لخته خونی می‌گردد(۱۹). از این رو یکی از عللی که استفاده از PRF موجب ارتقای کارایی آلوگرفت در بستن شکاف آلوئول در مطالعه کنونی شده است می‌تواند مربوط به خاصیت سیل نمودن PRF باشد. هم‌چنین PRF دومین نسل از ترکیبات پلاکتی می‌باشد که بدون استفاده از هر گونه آنتی کوآگولانت شامل هپارین، EDTA یا ترومبین گاوی به‌دست می‌آید. از این رو یکی دیگر از مزیت‌های PRF اتولوگوس بودن آن می‌باشد که خطر هر گونه انتقال عفونت و نیز واکنش جسم خارجی و آلرژیک را از بین می‌برد(۱۴،۱۰).

در مطالعه حاضردر بررسی دو به دو در بازه‌های زمانی مختلف مشخص شد که استفاده از PRF موجب افزایش معنادار میزان حجم استخوان تشکیل شده در گروه مطالعه نسبت به کنترل در بررسی‌های ۶ ماهه و نیز ۱۲ ماهه می‌شود. مشابه مطالعه کنونی، Marukawa و همکاران مشاهده کردند که استفاده از PRP موجب ارتقای حجم استخوان نسبت به گروه کنترل در بررسی ۶ و ۱۲ ماهه گردید(۶).

در مطالعه کنونی به منظور بررسی تغییرات حجم استخوان از رادیوگرافی ۳ بعدی CBCT استفاده گردید که امکان تعیین دقیق حجم استخوان در ناحیه را فرآهم می‌آورد.

Liu وهمکاران و هم‌چنین Linderup و همکاران در مطالعه خود استفاده از رادیوگرافی ۳ بعدی CT-scan را جهت بررسی حجم و عرض استخوان در ناحیه شکاف آلوئول توصیه کرده‌اند(۲۱،۲۰). Marukawa و همکارانش در مطالعه خود به منظور بررسی تغییرات عرض استخوان در بیماران دریافت‌کننده گرفت در شکاف آلوئول از CT-scan درفواصل مختلف استفاده کردند. با این‌حال این نکته بایستی درنظرگرفته شود که استفاده از CT-scan برای بررسی بیماران اگرچه از دقت بالایی برخوردار است اما تکنیکی می‌باشد که بیمار را در معرض دوز بالای اشعه قرار می‌دهد. این میزان اشعه در استفاده از

[Downloaded from jmums.mazums.ac.ir on 2026-11-23]

CBCT به مراتب کم‌تر می‌باشد و در عین حال امکان بازسازی سه بعدی را مقدور می‌سازد(۶). در مطالعات دیگر از روش‌های دیگری هم‌چون رادیوگرافی معمولی و رادیوگرافی اکلوزال نیز استفاده شده است(۹،۱) ولی روش مورد استفاده در مطالعه کنونی از صحت و دقت بالاتری نسبت به این روش‌ها برخوردار است.

در مطالعه حاضر میانگین سنی بیماران ۹ سال بود و تفاوت معنی‌داری در میانگین سنی دو گروه مورد مطالعه مشاهده نشد. جراحی گرفت آلوئول عمدتاً در سن ۷تا۹ سالگی انجام می‌شود(۱). ارائه گرفت استخوانی در این سنین مزیت‌های متعددی دارد. در بیمارانی که دراین سنین درمان می‌شوند، پیوند استخوانی میزان کافی استخوان برای رویش دندان نهفته در محل شکاف فرآهم می آورد که نتیجه آن بالا آمدن بیش‌تر استخوان آلوئول می‌باشد. در نهایت با درمان ارتودنسی و بستن فضا با کمک ارتودنسی از تحلیل استخوان در ناحیه جلوگیری می‌شود. این در حالی است که در بیمارانی که در سنین بالاتر درمان می‌شوند، شانس رویش دندانی که در مجاورت ناحیه شکاف قرار دارد، ازدست رفته است و در بیش‌تر موارد دندان خارج می‌شود(۲۳،۲۲). هم‌چنین استفاده از پیوند درسنین بالا موجب افزایش احتمال بیماری پریودونتال در دندان‌های مجاور، از دست رفتن دندان‌های مجاور و سطح استخوانی پایین تر می‌گردد. از طرف دیگر با بالا رفتن سن میزان خون‌رسانی موضعی کاهش می‌یابد که نتیجه آن افزایش احتمال شکست پیوند می‌باشد. از دیگر مشکلات گروه‌های سنی بالاتر احتمال بوجود آمدن عادات مضر مانند سیگار کشیدن می‌باشد که عوارض پیوند و تحلیل آن را افزایش داده و می‌تواند موجب شکست پیوند گردد(۲۵،۲۴). با توجه به نتایج مطالعه کنونی استفاده از PRF در ترکیب با FDBA می‌تواند موجب کاهش تحلیل استخوان و نیز ارتقای سرعت ترمیم و تشکیل استخوان در ناحیه شکاف آلوئول گردد.

References

1. Lee C, Nishihara K, Okawachi T, Iwashita Y, Majima HJ, Nakamura N. A quantitative radiological assessment of outcomes of autogenous bone graft combined with platelet-rich plasma in the alveolar cleft. Int J Oral Maxillofac Surg 2009; 38(2): 117-125.
2. Jensen SS, Terheyden H. Bone augmentation procedures in localized defects in the alveolar ridge: clinical results with different bone grafts and bone-substitute materials. Int J Oral Maxillofac Implants 2008; 24(1): 218-236.
3. Birgfeld CB, Roberts S. Discussion: Comparative Outcomes of Primary Gingivoperiosteoplasty and Secondary Alveolar Bone Grafting in Patients with Unilateral Cleft Lip and Palate. Plast Reconstr Surg 2016; 137(1): 228-229.
4. Bittermann GK, de Ruiter AP, Janssen NG, Bittermann AJ, van der Molen AM, van Es RJ, et al. Management of the premaxilla in the treatment of bilateral cleft of lip and palate: what can the literature tell us? Clin Oral Investig 2016; 20(2): 207-217.
5. Gupta C, Mehrotra D, Mohammad Sh, Khanna V, Kumar Singh G, Singh G, et al. Alveolar bone graft with Platelet Rich Plasma in cleft alveolus. J Oral Biol Craniofac Res 2013; 3(1): 3-8.
6. Marukawa E, Oshina H, Iino G, Morita K, Omura K. Reduction of bone resorption by the application of platelet-rich plasma (PRP) in bone grafting of the alveolar cleft. J Craniomaxillofac Surg 2011; 39(4): 278-283.
7. Cavalcanti MG, Vannier MW. Measurment of volume of oral tumors by three dimential spiral

[Downloaded from jmums.mazums.ac.ir on 2026-11-23]

computed tomography. Dentomaxillofacial Radiol 2000; 29(1): 35-40.

8. Santors DT, Miayazaki O,Calvcanti MG. Clinical-embryological and radiological correlations of occulo auriculo vertebral syndrome using 3D-CT. Dentomaxillofacial Radiol 2003; 32(1): 8-14.
9. Hegab AF, Shuman MA. Efficacy of Platelet-Rich Plasma in Reduction of the Resorption of the Alveolar Cleft Bone Graft. A Comparative Study. Dentistry 2012; 150(2): 1122-2161.
10. Dohan DM, Choukroun J, Diss A, Dohan SL, Dohan AJ, Mouhyi J, et al. Platelet-rich fibrin (PRF): a second-generation platelet concentrate. Part I: technological concepts and evolution. Oral Surg Oral Med Oral Pathol Oral Radiol Endod 2006; 101(3): 37-44.
11. Gerard D, Carlson ER, Gotcher JE, Jacobs M .Effects of platelet-rich plasma at the cellular level on healing of autologous bone-grafted mandibular defects in dogs. J Oral Maxillofac Surg 2007; 65(4): 721-727.
12. Zhang Y, Tangl S, Huber CD, Lin Y, Qiu L, Rausch-Fan X. Effect of Choukroun's platelet-rich fibrin on bone regeneration in combination with deproteinized bovine bone mineral in maxillary sinus augmentation: A histological and histomorphologic study. J Craniomaxillofac Surg 2012; 40(5): 321-328.
13. Kim B-J, Kwon T-K, Baek H-S, Hwang D-S, Kim C-H, Chung I-K, et al. A comparative study of the effectiveness of sinus bone grafting with recombinant human bone morphogenetic protein 2–coated tricalcium phosphate and platelet-rich fibrin–mixed tricalcium phosphate in rabbits. Oral Surg Oral Med Oral Pathol Oral Radiol 2012; 113(5): 583-592.
14. Choukroun J, Diss A, Simonpieri A, Girard M-O, Schoeffler C, Dohan SL, et al. Platelet-rich fibrin (PRF): a second-generation platelet concentrate. Part V: histologic evaluations of PRF effects on bone allograft maturation in sinus lift. Oral Surg Oral Med Oral Pathol Oral Radiol Endod 2006; 101(3): 299-303.
15. Gupta C, Mehrotra D, Mohammad S, Khanna V, Kumar Singh G, Singh G, et al. Alveolar bone graft with Platelet Rich Plasma in cleft alveolus. J Oral Biol Craniofac Res 2013; 3(1):3-8.
16. Liao YF, Huang CS. Presurgical and postsurgical orthodontics are associated with superior secondary alveolar bone grafting outcomes. J Craniomaxillofac Surg 2015; 43(5): 717-723.
17. Sharma S, Rao DJ, Majumder K, Jain H. Secondary alveolar bone grafting: Radiographic and clinical evaluation. Ann Maxillofac Surg 2012; 2(1): 41-45.
18. Lilja J. Alveolar bone grafting. Indian J Plast Surg 2009; 42(8): 10-25.
19. Eshghpour M, Dastmalchi P, Nekooei AH, Nejat A. Effect of Platelet-Rich Fibrin on Frequency of Alveolar Osteitis Following Mandibular Third Molar Surgery: A Double-Blinded Randomized Clinical Trial. J Oral Maxillofac Surg 2014; 72(8): 1463-1467.
20. Liu L, Ma L, Lin J, Jia Q. A new three-dimensional scale in the evaluation of the secondary alveolar bone grafting. Zhonghua Kou Qiang Yi Xue Za Zhi 2015; 50(10): 598-602.
21. Linderup BW, Küseler A, Jensen J, Cattaneo PM.A novel semiautomatic technique for volumetric assessment of the alveolar bone defect using cone beam computed tomography. Cleft Palate Craniofac J 2015; 52(3): e47-55.

[Downloaded from jmums.mazums.ac.ir on 2026-11-23]

22. Kawakami S, Hiura K, Yokozeki M, Takahashi T, Seike T, Nakanishi H, et al .Longitudinal evaluation of secondary bone grafting into the alveolar cleft.Cleft Palate Craniofac J 2003; 40(6): 569-576.
23. Cho-Lee GY, García-Díez EM, Nunes RA, Martí-Pagès C, Sieira-Gil R, Rivera-Baró A. Review of secondary alveolar cleft repair. Ann Maxillofac Surg 2013; 3(1): 46-50.
24. Peled M, Aisenbud D, Goldstein D, Rachmiel A, Laufer D.Secondary bone grafting in cleft lip and palate. Harefuah 2000; 139(7-8): 260-263.
25. Walia A. Secondary alveolar bone grafting in cleft of the lip and palate patients. Contemp Clin Dent 2011; 2(3): 146-154.

[Downloaded from jmums.mazums.ac.ir on 2026-11-23]