ORIGINAL ARTICLE

Therapeutic Effect OF HESA-A (Herbal-Marine) on Non-alcoholic Fatty Liver Disease in Rats

Mahmoud Khorrami[1],
Majid Efati[1],
Ali Zaree Mahmoudabadi[2],
Javad Raouf Sarshoori[3]

[1] MSc in Clinical Biochemistry, Faculty of Medicine, Baqiyatallah University of Medical Sciences, Tehran, Iran
[2] Associate Professor, Department of Clinical Biochemistry, Faculty of Medicine, Baqiyatallah University of Medical Sciences, Tehran, Iran
[3] Assistant Professor, Department of Anatomy, Faculty of Medicine, Baqiyatallah University of Medical Sciences, Tehran, Iran

(Received May 27, 2016 ; Accepted July 14 , 2016)

Abstract

Background and purpose: Non-alcoholic fatty liver syndrome have high prevalence in Iran. Non-alcoholic fatty liver disease (NAFLD) includes clinical spectrum from simple steatosis to cirrhosis and liver carcinoma. In advanced stages NAFLD has irreversible complications, therefore early treatments especially with medicinal plants can be considered as an important strategy in its treatment. This study aimed to investigate the effect of a combined drug (herbal-marine) HESA-A on treatment of fatty liver in rats by measuring the biochemical and histological parameters.

Materials and methods: In an experimental study, 28 male Wistar rats (weighing 180±20 g), were divided into two groups for eight weeks; a standard diet (n= 7) and a high-fat diet (HFD) (n= 21). In order to confirm the NAFLD, the control group and seven rats of the HFD group were killed and their biochemical parameters and histopathological changes were studied. The rest of the rats were divided into two groups to have either HFD + HESA-A (500 mg/kg/day) or HFD + atorvastatin (30 mg/kg/day) for 30 days. Finally, biomarker serum of liver damage, serum lipid profiles and histopathological changes were investigated.

Results: After 8 weeks HFD caused harmful metabolic effects including hypertriglyceridemia, hypercholesterolemia and liver dysfunction. It also increased the activity of serum liver enzymes ($p< 0.05$). HESA-A treatment significantly decreased parameters of liver tissue damage in serum. Histopathology of liver approved the changes caused by HFD and protective effects of HESA-A on liver.

Conclusion: Compared with atorvastatin, herbal-marine compound HESA-A which is a national product, can be used as an effective therapy in treatment of NAFLD without side effects of chemical drugs.

Keywords: HESA-A, non-alcoholic fatty liver disease, liver steatosis, high fat diet

J Mazandaran Univ Med Sci 2016; 26 (142): 14-22 (Persian).

[Downloaded from jmums.mazums.ac.ir on 2026-11-23]

پژوهشی

مجله دانشگاه علوم پزشکی مازندران
دوره بیست و ششم شماره ۱۴۲ آبان سال ۱۳۹۵ (۲۲-۱۴)

بررسی تأثیر درمانی داروی حصا-آ (گیاهی-دریایی) بر روی کبد چرب غیرالکلی در موش های صحرایی

محمود خرمی[۱]
مجید عفتی[۱]
علی زارعی محمودآبادی[۲]
جواد رئوف سرشوری[۳]

چکیده

سابقه و هدف: سندرم کبد چرب غیرالکلی در جامعه ایرانی شیوع بالایی دارد. کبد چرب غیرالکلی از استئاتوز کبدی ساده تا سیروز و کارسینوم کبدی را شامل می‌شود. با توجه به عوارض شدید و برگشت ناپذیر بیماری در مراحل پیشرفته، درمان به موقع به ویژه با داروهای گیاهی می‌تواند به عنوان یک استراتژی مهم در درمان مطرح باشد. هدف از مطالعه حاضر بررسی تاثیر داروی ترکیبی (گیاهی- دریایی) حصا-آ بر پارامترهای بیوشیمیایی و پروفایل چربی و هیستولوژی کبد چرب در موش صحرایی بود.

مواد و روش‌ها: در این مطالعه تجربی، ابتدا ۲۸ سر موش صحرائی نر نژاد ویستار (با وزن ۲۰±۱۸۰ گرم) به صورت تصادفی به گروه‌های تغذیه با جیره استاندارد (۷ سر) و تغذیه با رژیم پرچرب (۲۱ سر) تقسیم و پس از هشت هفته تیمار، گروه شاهد به همراه ۷ سر از گروه HFD (High fat diet)، برای تأیید کبد چرب کشته و پارامترهای بیوشیمیایی و تغییرات هیستوپاتولوژیک کبد حیوانات ارزیابی شد. باقیمانده موش‌های گروه HFD مجدداً به گروه‌های تغذیه با HFD همراه با حصا-آ (۵۰۰mg/kg/day) و تغذیه با HFD و آتورواستاتین (۳۰mg/kg/day) تقسیم و به مدت ۳۰ روز تحت درمان قرار گرفتند. در پایان پارامترهای سرمی آسیب بافت کبد، تغییرات پروفایل لیپیدی سرم و تغییرات هیستوپاتولوژیک آن مورد بررسی قرار گرفت.

یافته‌ها: هشت هفته تیمار، با HFD باعث بروز اثرات مضر متابولیکی شامل هیپرتری گلیسیریدمی، هیپرکلسترولمی و اختلال عملکرد کبد شد. هم چنین افزایش معنی‌دار ($p < ۰/۰۵$). فعالیت آنزیم‌های کبدی در سرم مشاهده شد. تیمار با حصا-آ موجب کاهش معنی‌دار میزان پارامترهای آسیب بافت کبد در سرم گردید. نتایج بافت‌شناسی کبد تغییرات ایجاد شده توسط جیره پرچرب و اثرات حفاظتی حصا-آ را مورد تائید قرار داد.

استنتاج: با توجه به نتایج به دست آمده، ترکیب گیاهی دریایی حصا-آ به عنوان یک داروی داخلی در مقایسه با آتورواستاتین می‌تواند اثرات درمانی مؤثر و بدون عوارض نسبت به داروهای شیمیایی در کبد چرب غیرالکلی مورد استفاده قرار گیرد.

واژه های کلیدی: حصا-آ، کبد چرب غیرالکلی، استئاتوز کبد، رژیم غذایی پرچرب(HFD)

مقدمه

کبد چرب غیرالکلی، تجمع پاتولوژیکی چربی (عمدتاً تری گلیسرید) در سلول‌های کبد است که در آن هیچ‌گونه بیماری کبدی وجود ندارد. علائم بالینی کبد چرب غیرالکلی شامل استئاتوزیس ساده،

مولف مسئول: علی زارعی محمودآبادی-تهران: دانشگاه علوم پزشکی بقیه الله (عج)، دانشکده پزشکی، گروه بیوشیمی بالینی E-mail: alizare80@yahoo.com
۱. کارشناسی ارشد گروه بیوشیمی بالینی، دانشکده پزشکی، دانشگاه علوم پزشکی بقیه ا...(عج)، تهران، ایران
۲. دانشیار، گروه بیوشیمی بالینی، دانشکده پزشکی، دانشگاه علوم پزشکی بقیه ا...(عج)، تهران، ایران
۳. استادیار، گروه علوم تشریح، دانشکده پزشکی، دانشگاه علوم پزشکی بقیه ا... (عج)، تهران، ایران
تاریخ دریافت : ۱۳۹۵/۳/۷ تاریخ ارجاع جهت اصلاحات : ۱۳۹۵/۳/۲۳ تاریخ تصویب : ۱۳۹۵/۴/۲۸

[Downloaded from jmums.mazums.ac.ir on 2026-11-23]

استئاتوزیس و التهاب، استئاتوزیس و آسیب سلول‌های کبدی و سیروز می‌باشد(۱). این بیماری برای اولین بار در سال ۱۹۸۰ توسط Ludwig و همکاران شناسایی شد. یافته‌های حاصل از نمونه‌برداری کبد این بیماران با هپاتیت الکلی، غیرقابل افتراق بود. در این بیماران شواهدی مبنی بر وجود سایر بیماری‌های سلولی کبد وجود نداشت، ولی قریب ۹۰ درصد آنان چاق، ۲۵ درصد نیز افزایش میزان چربی خون و ۲۵ درصد مبتلا به دیابت بودند(۲). امروزه NAFLD (non-alcoholic fatty liver disease) به عنوان تظاهر کبدی سندرم متابولیک در نظر گرفته می‌شود و تظاهرات بالینی آن با دیابت نوع ۲، چاقی، دیس لیپیدمی و پرفشاری خون مشابه است(۳). شیوع این بیماری بین ۲۰-۳۰ درصد تخمین زده می‌شود و با توجه به افزایش سریع در شیوع فاکتورهای خطر سندرم متابولیک، این بیماری به عنوان شایع‌ترین علت شناخته شده بیماری‌های کبدی درجامعه غربی مطرح شده است(۴). امروزه مشخص شده است که کبد چرب به عواملی هم‌چون استرس‌های اکسیداتیو آسیب‌پذیر بوده و می‌تواند به استئاتوهپاتیت که با نکروز، آماس، فیبروز و سیروز مشخص می‌شود، منجر گردد(۶،۵). در پاتوژنز استئاتوهپاتیت غیرالکلی (NASH: non-alcoholic steatohepatitis)، تجمع‌تری‌گلیسیرید در کبد باعث افزایش حساسیت کبد به آسیب‌های ناشی از سیتوکائین‌ها یا لیپوکائین‌های آماسی، اختلالات عملکردی میتوکندری‌ها و استرس اکسیداتیو منجر به استئاتوهپاتیت و یا فیبروز می‌شود(۷). میزان شیوع این بیماری در مردان زیادتر است و در زنان بعد از سنین یائسگی شیوع آن افزایش می‌یابد(۸). تاکنون هیچ درمان قطعی برای این بیماری پیشنهاد نشده و درمان مناسب و ایده آلی نیز برای آن وجود ندارد. تا شناخت بهترین روش درمان بیماری، مسیر طولانی در پیش است و مطالعات محدودی در این زمینه انجام شده است. بر اساس اطلاعات موجود، اساس درمان بر پایه کاهش وزن، حذف داروها و سموم احتمالی و نیز کنترل دیابت و چربی خون بیماران می‌باشد. گیاهان دارویی به علت سهولت دسترسی، کاهش عوارض جانبی و قیمت مناسب، به عنوان جایگزین‌های شایسته برای داروهای صنعتی، همواره مورد توجه بوده و در چند دهه اخیر به طور خاص مورد توجه پژوهشگران قرار گرفته‌اند. اگرچه عوامل دارویی متنوعی برای درمان انواع بیماری‌ها وجود دارد، لکن اغلب بیماران قادر به تحمل اثرات جانبی داروهای شیمیایی نیستند و از سوی دیگر اکثر گیاهان اثرات جانبی بسیار اندکی در بیماران به جای می‌گذارند.

داروی حصا-آ یک فرآورده طبیعی گیاهی-دریایی است(۹) که حاوی مواد معدنی و عناصر نادر و مقدار کمی مواد آلی بوده و خواص آنتی اکسیدانی و تأثیرات ضد سرطانی دارد(۱۱،۱۰). در ساخت داروی حصا-آ، زیره سبز، کرفس و نوعی شاه‌میگو استفاده شده‌اند. در مطالعه‌ای که در سال ۲۰۱۰ صورت گرفته، خاصیت ضدالتهابی "زیره سبز" به اثبات رسیده است(۱۲). تحقیقات دیگر نشان داده‌اند که "کرفس" دارای روغن‌های فرار فلاونوئید و رزین است که این ترکیب‌ها دارای خواص ضد التهابی و ضد سرطانی قابل ملاحظه‌ای هستند(۱۴،۱۳). هم‌چنین مطالعات نشان داده‌اند میگو دارای سطوحی بالا از اسیدهای چرب امگا ۳ است که دارای خواص ضدالتهابی، ضد اریتمیک، کاهش‌دهندگی چربی خون و گشادکنندگی عروق هستند(۱۵). میگو منبعی مطلوب از سلنیوم است(۱۶)، سلنیوم به پروتئین‌ها می‌پیوندد و به تولید سلنوپروتئین‌هایی نظیر گلوتاتیون پراکسیداز منجر می‌شود که یک آنتی‌اکسیدان است(۱۷). این دارو دارای پنج ویژگی مهم از جمله اثرات ضدالتهابی(۱۸)، آنتی‌اکسیدانی(۹)، تنظیم کننده سیستم ایمنی بدن (مؤثر در ایدز) (۱۹)، عملکرد انتخابی در دارو(۲۰)، شناسایی سلول بیمار از سلول سالم و اثر القاکنندگی مرگ سلولی(۲۱) می‌باشد. با توجه به مجموعه فوق‌الذکر به خصوص اثرات آنتی‌اکسیدانی حصا-آ، احتمالاً این گیاه توانایی آن را خواهد داشت که کبد را از ابتلا به استئاتوز محافظت کند. با توجه به

[Downloaded from jmums.mazums.ac.ir on 2026-11-23]

بررسی منابع، مطالعه‌ای در رابطه با اثرات محافظتی حصا-آ از ابتلا به استئاتوز کبد در موارد تغذیه با جیره پرچرب وجود ندارد. بنابراین، تحقیق حاضر جهت ارزیابی اثرات محافظتی حصا-آ از استئاتوز کبد در موش‌های تغذیه شده با جیره پرچرب اجرا می‌گردد. با انجام این مطالعه، خاصیت دارویی حصا-آ در محافظت از استئاتوز کبد در مواقع تغذیه با جیره پرچرب، برای اولین بار مورد ارزیابی قرار می‌گیرد که در صورت تائید می‌تواند به‌عنوان یک منبع قابل دسترس با خاصیت هیپولیپیدمیک و آنتی‌اکسیدانی جهت محافظت در برابر استئاتوز و عوارض وخیم ناشی از آن مورد استفاده قرار گیرد.

مواد و روش ها

در این مطالعه تجربی، تعداد ۲۸ سر موش صحرایی نر نژاد ویستار با وزن تقریبی ۲۰±۱۸۰ گرم از مرکز پرورش حیوانات دانشگاه علوم پزشکی بقیه‌الله (عج) خریداری شد. کیت سنجش آنزیم‌های کبدی و لیپیدهای سرمی از شرکت بیونیک تهیه گردید. سایر مواد مصرفی از شرکت مرک آلمان خریداری شد. داروی حصا-آ از شرکت داروسازی اسوه تهیه شد. در ساخت داروی حصا-آ، زیره سبز، کرفس و نوعی شاه‌میگو استفاده شده‌اند. غذای پر چرب (HFD) استفاده شده در این تحقیق شامل غذای پایه جوندگان (خریداری شده از شرکت بهپرور-تهران) که با افزودن ۱۰ درصد چربی حیوانی، ۴ درصد کلسترول (شرکت سیگما-آمریکا) و ۱ درصد اسید کولیک (شرکت سیگما-آمریکا) توسط محقق ساخته شد (جدول شماره ۱). این فرمول از لحاظ مقدار کالری و انرژی لازم جهت القای کبد چرب مناسب بود(۲۲).

جدول شماره ۱: ترکیبات سازنده رژیم غذایی پرچرب و رژیم استاندارد

	رژیم استاندارد (درصد)	رژیم پرچرب (درصد)
چربی	۱۲	۲۲
کربوهیدرات	۵۷	۵۰
پروتئین	۲۸	۲۴
سایر مواد	۳	۴
مجموع	۱۰۰	۱۰۰

القاء کبد چرب و تیمار حیوانات

حیوانات به صورت تصادفی به گروه کنترل و آزمایش تقسیم و به منظور تطابق با محیط، در شرایط نگهداری یکسان، ۱۲ ساعت نور و تاریکی و دمای ۲±۲۱ درجه سانتی‌گراد و رطوبت مناسب و دسترسی آزاد به آب و غذا قرار داده شدند. سپس گروه کنترل (۷ سر) تغذیه با رژیم غذایی استاندارد و گروه آزمایش (۲۱ سر) تغذیه با رژیم پرچرب (HFD) فرموله شده توسط محقق به مدت ۸ هفته تیمار شدند. به منظور بررسی القاء کبد چرب، گروه شاهد همراه با ۷ سر از حیوانات گروه HFD با رعایت شرط ۱۲ ساعت ناشتایی با اتر بیهوش و از طریق قلب، ۵ سی‌سی خون گرفته، سرم آن جدا و جهت سنجش قند، آلانین آمینوترانسفراز و آسپارتات آمینوترانسفراز، آلکالین فسفاتاز، کلسترول، تری گلیسیرید، HDL کلسترول، LDL کلسترول، توتال پروتئین و آلبومین در ۲۰- درجه سانتی گراد ذخیره شد. نمونه‌های کبد حیوانات نیز جمع‌آوری و پس از شستشو با نرمال سالین، جهت انجام آزمایشات هیستوپاتولوژیک در فرمالین ۱۰ درصد نگهداری شد. ۱۴ سر حیوان باقیمانده از گروه پرچرب به دو گروه درمانی تقسیم‌شدند: تغذیه با HFD همراه با حصا-آ (۵۰۰mg/kg/day) و تغذیه با HFD همراه با آتورواستاتین (۳۰mg/kg/day) تقسیم و به مدت ۳۰ روز تحت درمان قرار گرفتند. سپس مشابه گروه‌های قبلی، نمونه خون و کبد حیوانات جهت انجام آزمایشات جمع‌آوری شد.

سنجش پارامترهای بیوشیمیایی

غلظت قند سرم، فعالیت آلانین آمینوترانسفراز و آسپارتات آمینوترانسفراز و آلکالین فسفاتاز، میزان کلسترول، تری‌گلیسیرید، HDL کلسترول، LDL کلسترول با استفاده از کیت‌های شرکت بیونیک و توسط دستگاه اتوانالایزر ۹۱۲ Hitachi (ژاپن) اندازه‌گیری شد.

[Downloaded from jmums.mazums.ac.ir on 2026-11-23]

بررسی هیستوپاتولوژی کبد

جهت بررسی بافتی، پس از پایان هفته هشتم حیوانات گروه شاهد و کنترل با اتر بیهوش شدند (باقیمانده موش‌های گروه HFD پس از ۳۰ روز تیمار با دارو). جدار شکم باز و کبد خارج گردید. جهت تثبیت کامل، قطعاتی از کبد به قطر ۵ میلی‌متر به مدت ۴ روز درون فرمالین ۱۰ درصد قرار داده شدند. پس از انجام پروسه بافتی و تهیه بلوک، برش گیری به صورت سریال با ضخامت ۵ میکرون انجام شد. برش‌ها به فواصل ۲۵ میکرون جمع‌آوری و پس ازتهیه لام توسط هماتوکسیلین-ائوزین، رنگ‌آمیزی شدند. به صورت تصادفی از شش ناحیه لام رنگ‌آمیزی شده با بزرگنمایی ۴۰۰، عکس‌برداری شد. نمونه‌ها با میکروسکوپ نوری (Nikon-japan) جهت تغییرات هیستوپاتولوژی بررسی شدند. تغییرات هیستوپاتولوژی کبد به صورت تغییر چربی هپاتوسیت‌ها بر اساس شدت ضایعه طبق روش ارائه شده توسط Wang و همکاران درسال۲۰۰۹ و Brunt و همکاران درسال۱۹۹۹ (۲۴،۲۳)، از صفر تا ۴ (صفر: بدون استئاتوز، ۱: کم‌تر از ۲۵ درصد هپاتوسیت‌ها دچار استئاتوز هستند، ۲: بین ۲۶ تا ۵۰ درصد هپاتوسیت‌ها دچار استئاتوز هستند، ۳: بین ۵۱ تا ۷۵ درصد هپاتوسیت‌ها دچار استئاتوز هستند و ۴: بیش از ۷۶ درصد هپاتوسیت‌ها دچار استئاتوز هستند) رتبه‌بندی گردیدند. کلیّه درجه‌بندی‌ها با بزرگنمایی ۱۰۰x میدان میکروسکوپی از هر برش، به طور تصادفی با میکروسکوپ نوری انجام شد.

تجزیه و تحلیل داده ها

جهت آنالیز داده‌ها از برنامه نرم افزار آماری SPSS استفاده شد. از آزمون آنالیز واریانس یک‌طرفه استفاده شد و به منظور بررسی معنی‌داری اختلافات از آزمون Tukey استفاده شد. اختلاف میانگین‌ها در سطح ($p <۰/۰۵$) معنی‌دار تلقی شد.

یافته ها

مقادیر وزنی چهار گروه در پایان هر هفته در نمودار شماره ۱ قید شده است. با توجه به نمودار، تغذیه با رژیم پرچرب توانسته وزن موش‌ها را به شکل معنی‌داری نسبت به گروه کنترل افزایش دهد.

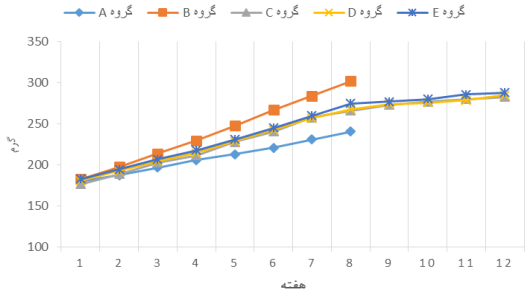

نمودار شماره ۱: مقادیر وزنی چهار گروه در پایان هر هفته
*: $p<۰/۰۵$، **: $p<۰/۰۱$، ***: $p<۰/۰۰۱$، در مقایسه با گروه کنترل معنی‌دار هست.

الف: تاثیر داروی حصا-آ بر پارامترهای بیوشیمیایی سرم موش‌های صحرایی در شرایط استئاتوز کبدی ناشی از تیمار با غذای پرچرب

نتایج حاصل از تاثیر تیمار با داروی حصا-آ بر پارامترهای بیوشیمیایی سرمی در حیوانات تیمار شده با رژیم پرچرب در جدول شماره ۲ آورده شده است. سطوح سرمی گلوکز، آسپارتات آمینوترانسفراز (AST)، آلانین آمینوترانسفراز (ALT) و آلکالین فسفاتاز (ALP) در حیوانات تیمار شده با رژیم پرچرب در مقایسه با گروه کنترل تیمار شده با رژیم استاندارد، به طور معنی‌داری افزایش نشان داد. درمان با داروی حصا-آ موجب کاهش معنی‌دار در میزان فعالیت آسپارتات آمینوترانسفراز (AST)، آلانین آمینوترانسفراز (ALT) و آلکالین فسفاتاز (ALP) در مقایسه با گروه درمان نشده گردید. نتایج فوق قابل مقایسه با اثرات ناشی از درمان با داروی آتورواستاتین بود.

ب: تاثیر داروی حصا-آ بر تغییر پروفایل چربی سرم ناشی از تیمار با رژیم پرچرب

نتایج حاصل از تاثیر داروی حصا-آ بر تغییر پروفایل چربی سرمی ناشی از تیمار با رژیم پرچرب در جدول

[Downloaded from jmums.mazums.ac.ir on 2026-11-23]

شماره ۳ آورده شده است. سطوح سرمی تری گلیسیرید (TG)، کلسترول تام (TC) و LDL-C در گروه تیمار شده با رژیم پرچرب به طور معنی‌داری افزایش نشان داد. درمان با داروی حصا-آ موجب کاهش معنی‌دار تری گلیسیرید (TG)، کلسترول تام (TC) و LDL-C و افزایش معنی‌دار HDL-C گردید ($p <$ ۰/۰۵).

ج: هیستوپاتولوژی تأثیر حصا-آ بر آسیب بافت کبد ناشی از رژیم پرچرب

درمطالعات میکروسکوپی، هیچ‌گونه حالت غیرطبیعی در بافت کبد موش‌های گروه شاهد سالم مشاهده نشد، در حالی که در موش‌های گروه کنترل تغذیه شده با رژیم پرچرب، تغییرات هیستوپاتولوژی کبد به صورت تجمع چربی میکروووزیکولر و ماکروووزیکولر همراه با تورم هپاتوسیت‌ها مشاهده شد (تصویر شماره ۱). در گروه‌های تیمار شده با آترواستاتین و حصا-آ بر اساس درجه‌بندی هیستوپاتولوژی، میزان این تغییرات نسبت به گروه کنترل کاهش معنی‌داری نشان داد که این کاهش در گروه تیمار شده با آتورواستاتین بارزتر بود (نمودار شماره ۲).

بحث

افزایش فعالیت آنزیم‌های شاخص عملکرد کبد شامل AST، ALT و ALP در سرم نشانگر آسیب کبد

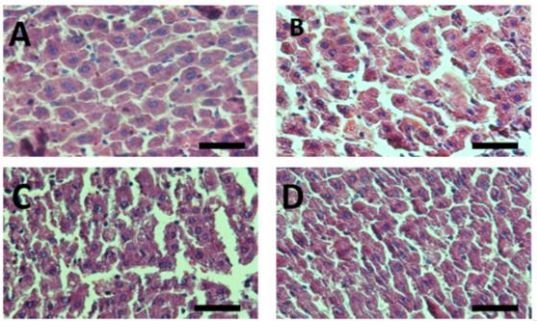

تصویر شماره ۱: A): نمای میکروسکوپی از بافت کبد گروه شاهد سالم (هپاتوسیت‌ها و ساختار بافت کبد طبیعی می‌باشد (رنگ‌آمیزی هماتوکسیلین-ائوزین).B): نمای میکروسکوپی از بافت کبد گروه تغذیه با رژیم پر چرب (تغییر چربی به صورت میکروووزیکولر، ماکروووزیکولر و Fatty droplet). C): *نمای میکروسکوپی از بافت کبد گروه تغذیه با رژیم پر چرب + داروی حصا-آ. تغییر چربی خفیف بوده و وزیکول‌های چربی (پیکان‌ها) به صورت پراکنده قابل مشاهده می‌باشد.* D): نمای میکروسکوپی از بافت کبد گروه تغذیه با رژیم پر چرب + داروی آترواستاتین، بافت کبد طبیعی بوده و تغییر پاتولوژیک خاصی در *آن* .مشاهده نمی‌شود.

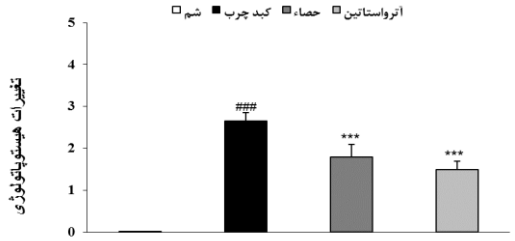

نمودار شماره ۲: درجه‌بندی تغییرات هیستوپاتولوژی (تأثیر داروی حصا-آ بر استئاتوز کبد موش‌های تغذیه با رژیم پر چرب)
###: $p <$ ۰/۰۰۱ در مقایسه با گروه شاهد سالم، *** $p <$ ۰/۰۰۱ در مقایسه با گروه شاهد سالم

جدول شماره ۲: تأثیر حصا-آ بر تغییر پارامترهای بیوشیمیایی سرم موش‌های صحرایی در استئاتوز کبدی ناشی از رژیم غذایی پرچرب

گروه‌ها	اسپارتات آمینو ترانسفراز (U/L)		آلانین آمینو ترانسفراز (U/L)		آلکالن فسفاتاز (IU/L)		گلوکز (mg/dl)	
شاهد رژیم استاندارد	۸۹/۸۵±۴/۸۱		۴۶/۲۸±۲/۷۵		۲۵۴/۴۲±۱۳/۷۱		۱۱۹/۵۷±۴/۹۵	
شاهد رژیم پرچرب	۱۴۷/۸۶±۶/۷۶	***	۸۶/۸۵±۳/۴۹	***	۳۷۳/۲۹±۹/۱۲	***	۱۷۲/۷۱±۵/۵۱	***
درمان با حصا-آ	۱۱۶/۶۷±۶/۸۸	#	۶۳/۶۶±۶/۰۳	#	۳۱۳/۸۳±۱۶/۴۹	#	۱۵۰/۱۷±۱۱/۰۹	
درمان با آتورواستاتین	۱۰۹/۸۳±۶/۵۹	##	۴۸/۰۶±۹/۲۰	##	۳۰۲/۵±۱۵/۲۸	##	۱۴۰/۶۷±۵/۹۱	##

مقادیر پروفایل آنزیم‌های کبدی و گلوکز در چهار گروه به صورت mean±SEM گزارش شده است.
*: $p <$ ۰/۰۵، **: $p <$ ۰/۰۱، $p <$ ۰/۰۰ *: ** در مقایسه با گروه شاهد سالم،#: $p <$ ۰/۰۵، ##: $p <$ ۰/۰۱ p $p <$ ۰/۰۰۱ # ## در مقایسه با گروه شاهد پرچرب

جدول شماره ۳: تأثیر حصا-آ بر تغییرات سطح لیپیدهای سرم موش‌های صحرایی در استئاتوز کبدی ناشی از رژیم غذایی پرچرب

گروه‌ها	تری گلیسیرید (mg/dl)		کلسترول (mg/dl)		HDL(mg/dl)		LDL(mg/dl)	
شاهد سالم	۵۳/۷۱±۵/۰۹		۵۶/۴۲±۲/۱۸		۳۹/۲۸±۱/۷۲		۱۷/۱۴±۱/۱۲	
شاهد رژیم پرچرب	۹۰/۸۵±۳/۴۴	***	۹۴/۲۸±۳/۷۷	***	۲۲/۵۷±۱/۱۹	***	۳۷/۱۴±۱/۲۶	***
درمان با حصا-آ	۷۰/۳۳±۲/۴۹	#	۷۹/۱۶±۴/۷۰	#	۲۸/۶۶±۱/۲۸	##	۲۳/۱۶±۱/۷۷	###
درمان با آتورواستاتین	۶۱/۳۳±۵،۶۹	##	۷۱،۳۳±۳/۸۰	###	۳۰/۸۳±۰/۷۰	##	۲۰/۸۲±۱/۰۴	###

مقادیر پروفایل چربی در چهار گروه به صورت mean±SEM گزارش شده است.
* $p <$ ۰/۰۵، ** $p <$ ۰/۰۱، ***: $p <$ ۰/۰۰۱ pدر مقایسه با گروه شاهد سالم، #: $p <$ ۰/۰۵، ##: $p <$ ۰/۰۱، ###: $p <$ ۰/۰۰۱ در مقایسه با گروه شاهد پرچرب

[Downloaded from jmums.mazums.ac.ir on 2026-11-23]

می‌باشد(۲۵). ازآن‌جائی‌که تغییر در میزان سرمی پارامترهای فوق طی استئاتوز کبد نیز قبلاً گزارش گردیده است، بنابراین در بررسی حاضر نیز مقادیر سرمی این آنزیم‌ها مورد مطالعه قرار گرفت(۲۶،۲۳). نتایج، افزایش معنی‌دار در فعالیت آنزیم‌های AST، ALT و ALP در سرم موش‌های تیمار شده با HFD را نشان داد که ناشی از بروز آسیب سلول‌های کبدی می‌باشد. نتایج حاصل از مطالعه هیستولوژی کبد حیوانات، یافته‌های بیوشیمیایی را تائید نمود، به طوری که کبد حیوانات تیمار شده با HFD، حاوی ذخیره چربی بالایی در مقایسه با گروه کنترل بود که این افزایش چربی ناشی از بروز استئاتوز کبدی می‌باشد. تیمار با داروی حصا-آ، موجب کاهش معنی‌دار در فاکتورهای بیوشیمیایی مورد سنجش در گروه تیمار شده با HFD در مقایسه با گروه کنترل گردید. نتایج حاصل از تیمار با داروی حصا-آ، قابل مقایسه با نتایج حاصل از تجویز داروی آتورواستاتین به عنوان داروی استاندارد مورد استفاده در بالین بود. در نتیجه تیمار موش‌های گروه HFD با داروی حصا-آ به طور قابل ملاحظه‌ای رسوب چربی در هپاتوسیت‌ها را کاهش داده است که نشان از اثرات ضد هپاتواستئاتوزی این داروی می‌باشد. مشاهدات میکروسکوپی در این مطالعه، همسو با نتایج بیوشیمیایی و نتایج مطالعه Wang و همکارانش در سال ۲۰۰۹ و مهاجری و همکاران می‌باشد(۲۷،۲۳). شواهد موجود نشان می‌دهد که تجمع چربی در کبد، حساسیت این بافت را نسبت به سایر عوامل آسیب‌رسان نظیر استرس‌های اکسیداتیو افزایش می‌دهد که خود باعث پیشرفت استئاتوز به سمت استئاتوهپاتیت، فیبروز و سیروز می‌شود(۲۸). با توجه به ارتباط بین استرس اکسیداتیو و آسیب بافت‌ها(۲۵)، بررسی حاضر تائید می‌کند که رژیم غذایی پرچرب می‌تواند باعث آسیب اکسیداتیو کبد شود. با توجه به تائید اثرات آنتی‌اکسیدانی داروی حصا-آ و کاربرد بالینی آن در این زمینه و با توجه به تأثیرات تشدیدکننده استرس اکسیداتیو در بروز استئاتوز، احتمالاً این دارو از طریق تقویت سیستم آنتی‌اکسیدانی(۲۰)، اثرات درمانی خود را اعمال می‌کند. از طرف دیگر با توجه به مقایسه اثر این دارو با آتورواستاتین به عنوان داروی مورد استفاده در کبد چرب و تشابه نسبی نتایج حاصل و اثر تجمعی کاربرد هم‌زمان هر دو دارو، احتمال آن وجود دارد که مکانیسم اثر حصا-آ با داروی آتورواستاتین مشابه بوده و بر اصلاح مسیر متابولیسم چربی در کبد تأثیر گذارد. برای تعیین مکانیسم عمل، نیاز به مطالعات گسترده‌تر می‌باشد. برای ارزیابی اثرات حصا-آ بر متابولیسم لیپیدی که نقشی اساسی در بروز کبد چرب دارد، مقادیر سرمی TC، TG، HDL-C و LDL-C مورد سنجش قرار گرفت. پس از هشت هفته تیمار، مقادیر سرمی TC، TG و LDL-C در موش‌های گروه HFD در مقایسه با گروه شاهد به‌طور معنی‌داری افزایش پیدا کرد. این نتایج با یافته‌های مطالعات Zou و همکاران در سال ۲۰۰۶ و کفاشی الهی در سال ۲۰۱۳ مشابه می‌باشد(۳۰،۲۹). تیمار با داروی حصا-آ، باعث برگشت تغییرات فوق به حالت طبیعی شد. تیمار با حصا-آ مقادیر سرمی افزایش یافته TC، TG و LDL-C را در موش‌های تغذیه شده با جیره پرچرب، به طور معنی‌داری کاهش داد و مقدار کاهش یافته HDL-C را به طور معنی‌داری افزایش داد. تغییرات هیستولوژیک کبد در موش‌های تغذیه شده با رژیم پرچرب، یعنی تشکیل قطرات چربی در داخل سلول‌های پارانشیم کبد، با نتایج آنالیزهای بیوشیمیایی لیپیدهای سرم همسو هستند، نتایج به دست آمده نشان می‌دهد که حصا-آ می‌تواند از طریق کاهش تجمع لیپیدها در سرم و کبد از ایجاد هپاتواستئاتوز جلوگیری کند. در این مطالعه، حصا-آ به طور معنی‌داری شواهد بیوشیمیایی و هیستولوژیک مربوط به تجمع چربی در بافت کبد را بهبود بخشید. این نتایج نشان می‌دهد که حصا-آ اختلالات ایجاد شده در متابولیسم چربی ناشی از رژیم غذایی پرچرب را کاهش داده و مانع از پیشرفت استئاتوز به استئاتوهپاتیت نیز می‌گردد. نتایج این مطالعه بیانگر آن است که داروی حصا-آ دارای تأثیرات مثبت درمانی در

[Downloaded from jmums.mazums.ac.ir on 2026-11-23]

کبد چرب بوده و موجب بهبود عوارض هیستوپاتولوژیکی در بافت کبد و کاهش پارامترهای سرمی ناشی از آسیب کبد می‌شود که نقش خود را احتمالاً از طریق افزایش فعالیت سیستم آنتی‌اکسیدانی اعمال می‌کند. احتمالاً می‌توان از نتایج این پژوهش در جهت بهبود پروتکل درمانی این بیماری در خصوص استفاده از حصا-آ به‌صورت مکمل دارویی سود برد. بدیهی است تعیین مکانیسم اثر و تأثیرات جانبی نیاز به مطالعات تکمیلی می‌باشد.

سپاسگزاری

مطالعه فوق در دانشکده پزشکی دانشگاه علوم پزشکی بقیه‌الله (عج) انجام گردید. بدین وسیله نویسندگان مقاله از معاونت پژوهشی دانشکده و همکاران محترمی که در اجرا همراهی نمودند، تقدیر و تشکر می‌نمایند.

References

1. McCullough AJ. The clinical features, diagnosis and natural history of nonalcoholic fatty liver disease. Clin Liver Dis 2004; 8(3): 521-533.
2. Ludwig J, Viggiano TR, Mcgill DB, Oh B. Nonalcoholic steatohepatitis: Mayo Clinic experiences with a hitherto unnamed disease. Mayo Clin Pro 1980; 55(7): 434-438.
3. Marchesini G, Bugianesi E, Forlani G, Cerrelli F, Lenzi M, Manini R, et al. Nonalcoholic fatty liver, steatohepatitis, and the metabolic syndrome. Hepatology 2003; 37(4): 917-923.
4. Bedogni G, Miglioli L, Masutti F, Tiribelli C, Marchesini G, Bellentani S. Prevalence of and risk factors for nonalcoholic fatty liver disease: the Dionysos nutrition and liver study. Hepatology 2005; 42(1): 44-52.
5. Orrenius S, Gogvadze V, Zhivotovsky B. Mitochondrial oxidative stress: implications for cell death. Annu Rev Pharmacol Toxicol. 2007; 47: 143-183.
6. James O, Day C. Non-alcoholic steatohepatitis: another disease of affluence. Lancet 1999; 353(9165): 1634-1636.
7. Mohajeri D, Rezaie A, Mousavi G, Mazani M, Rezaei-Moghadam A. Protective Effects of Crocin on Hepatic Steatosis in the Rats Fed with High Fat Diet. J Ardabil Univ Med Sci 2012; 12(2): 173-189.
8. Hamaguchi M, Kojima T, Ohbora A, Takeda N, Fukui M, Kato T. Aging is a risk factor of nonalcoholic fatty liver disease in premenopausal women. World J Gastroenterol 2012; 18(3): 237-243.
9. Ahmadi A, Naderi G, Asgary S. Evaluation of hepatoprotective potential of HESA-A (a marine compound) pretreatment against thioacetamide-induced hepatic damage in rabbits. Drugs Exp Clin Res 2004; 31(1): 1-6.
10. Moallem SA, Ahmadi A, Niapour M, Hosseini T, Habibi G. Role of apoptosis in HESA-A teratogenicity in mouse fetus. Drug Chem Toxicol 2009; 32(3): 186-190.
11. Capua CJ, Hopson NP, Stewart CM , Johnston GR, O'Neill KL, Schaalje GB, et al. Cytotoxicity of Atriplex confertifolia. J Toxicol 2010; 2010: 976548.
12. Shivakumar S, Shahapurkar A, Kalmath K, Shivakumar B. Antiinflammatory activity of fruits of Cuminum cyminum Linn. Der Pharmacia Lettre 2010; 2(1): 22-24.
13. Lewis DA, Tharib SM, Veitch GBA. The anti-inflammatory activity of celery Apium graveolens L. (Fam. Umbelliferae). Int J Crude Drug Res 1985; 23(1): 27-32.
14. Ramezani M, Nasri S, Yassa N. Antinociceptive and anti-inflammatory effects of isolated fractions from Apium graveolens seeds in mice. Pharm Biol 2009; 47(8): 740-743.

[Downloaded from jmums.mazums.ac.ir on 2026-11-23]

15. Morais S, Pratoomyot J, Taggart JB, Bron JE, Guy DR, Bell JG, et al. Genotype-specific responses in Atlantic salmon (Salmo salar) subject to dietary fish oil replacement by vegetable oil: a liver transcriptomic analysis. BMC Genomics 2011; 12: 255
16. Bügel S, Sandström B, Larsen EH. Absorption and retention of selenium from shrimps in man. J Trace Elem Med Biol 2001; 14(4): 198-204.
17. Rotruck J, Pope A, Ganther H, Swanson A, Hafeman DG, Hoekstra W. Selenium: biochemical role as a component of glutathione peroxidase. Science 1973; 179(4073): 588-590.
18. Naseri M, Rezaeizadeh H, Asghari M, Mohseni Moghaddam P, HashemiNejad SA, Talebi Mazrae Shahi A, et al. The effect of HESA-A drug on formalin-induced inflammation in rats. Daneshvar 2013; 20(105): 23-30.
19. Vahabpour R, Sadat SM, Zabihollahi R, Ahmadi A, Keivani H, Amini S, et al. In vitro inhibitory effects of the herbal-marine compound HESA-A against replication of human immunodeficiency virus-1. Jundishapur J Microbiol 2012; 5(1): 315-319.
20. Mehdipour M, Taghavi Zenouz A, Mesgari Abbasi M, Mohajeri D, Damghani H, Helli S, et al. Evaluation of the Effect of Two Systemic Doses of HESA-A on Prevention of Induced Tongue Neoplasm in Rats. J Dent Res Dent Clin Dent Prospects 2013; 7(4): 218-224.
21. Ghasemi M, Nadali F, Ostad SN, Zaker F, Rostamy S, Dargahi H. Assesment Of The Efficacy Of HESA-A On The Proliferation And Apoptosis Of Chronic Myelogenous Leukemia Cell Line(K562). Payavard 2012; 6(4):282-292.
22. Riahi S, Mohammadi MT, Sobhani V, Soleimany M. Chronic effects of aerobic exercise on gene expression of LOX-1 receptor in the heart of rats fed with high fat diet. Iran J Basic Med Sci 2015; 18(8): 805-812
23. Wang JQ, Li J, Zou Yh, Cheng WM, Lu C, Zhang L, et al. Preventive effects of total flavonoids of Litsea coreana leve on hepatic steatosis in rats fed with high fat diet. J Ethnopharmacol 2009; 121(1): 54-60.
24. Brunt EM, Janney CG, Di Bisceglie AM, Neuschwander-Tetri BA, Bacon BR. Nonalcoholic steatohepatitis: a proposal for grading and staging the histological lesions. Am J Gastroenterol 1999; 94(9): 2467-2474.
25. Chidambaram J, Venkatraman AC. Cissus quadrangularis stem alleviates insulin resistance, oxidative injury and fatty liver disease in rats fed high fat plus fructose diet. Food Chem Toxicol 2010; 48(8): 2021-2029.
26. Angulo P. Nonalcoholic fatty liver disease. N Engl J Med 2002; 346(16): 1221-1231
27. Mohajeri D, Rezae A, Mousavi Gh, Rahmani J. Histopathological study on the effects of Crocin on prevention of fatty liver disease in the rats fed with high fat diet. Vet J of Islamic Azad Uni, Tabriz Branch 2011; 5(3): 1295-1304.
28. Koteish A, Diehl AM. Animal models of steatohepatitis. Best Pract Res Clin Gastroenterol 2002; 16(5): 679-690.
29. Zou Y, Li J, Lu C, Wang J, Ge J, Huang Y, et al. High-fat emulsion-induced rat model of nonalcoholic steatohepatitis. Life Sci 2006; 79(11): 1100-1107.
30. Kaffashi Elahi R. Preventive effect of turmeric powder the development of fatty liver in rats fed a high fat diet. Journal of Comparative Pathobiology 2013; 10(1): 889-898.

[Downloaded from jmums.mazums.ac.ir on 2026-11-23]