

## *Effect of Silver Nanoparticles Produced by Paenibacillus on Rat Cutaneous Wound Healing*

Parastoo Pourali<sup>1</sup>,  
Masoomeh Moghaddasi<sup>2</sup>,  
Behrooz Yahyaei<sup>1</sup>

<sup>1</sup> Assistant Professor, Department of Medical Sciences, Shahrood Branch, Islamic Azad University, Shahrood, Iran

<sup>2</sup> MSc in Microbiology, Department of Biology, College of Basic Sciences, Damghan Branch, Islamic Azad University, Damghan, Iran

(Received December 28, 2016 ; Accepted January 15, 2018)

### **Abstract**

**Background and purpose:** Silver nanoparticles have different biological effects and are used in treatment of burn infections, open and chronic wounds.

**Materials and methods:** In this study, the bacterial strains of *Paenibacillus* genus were isolated from soil samples in Damghan, Iran and identified using molecular method. After preparing the condition for silver nanoparticles production, the biological production was proved through spectrophotometry, transmission electron microscopy (TEM), and X-ray diffraction analysis (XRD). Then, wound induction was done on rats' skin and the healing effect of nanoparticles was investigated in three groups of rats (treatment, control and phenytoin, n=8 per group). At days 3, 7, 14, and 21 after treatments, the wound area was measured in all groups. Afterwards, wound sampling was carried out for histological evaluations.

**Results:** Silver nanoparticles were produced in spherical shapes (40nm) by *Paenibacillus* genus. The rate of wound healing was faster in treatment group (the coverage texture was completely formed on day 14) compared to that in other groups.

**Conclusion:** The silver nanoparticles produced had healing property effects which could accelerate wound healing.

**Keywords:** silver nanoparticle, wound healing, *Paenibacillus*

J Mazandaran Univ Med Sci 2018; 28 (163): 107-112 (Persian).

\* **Corresponding Author:** Behrooz Yahyaei - Shahrood Branch, Islamic Azad University, Shahrood, Iran (E-mail: behroozyahyaei@yahoo.com)

## بررسی تاثیر نانوذرات نقره تولید شده به وسیله *Paenibacillus* بر التیام زخم جلدی موش صحرایی

پرستو پورعلی<sup>۱</sup>معصومه مقدسی<sup>۲</sup>بهر روز یحیایی<sup>۱</sup>

### چکیده

**سابقه و هدف:** نانوذرات نقره دارای اثرات زیستی مختلف بوده و برای درمان عفونت سوختگی‌ها، زخم‌های باز و مزمن به کار می‌روند.

**مواد و روش‌ها:** ابتدا باکتری‌های مویوط به‌جنس *Paenibacillus* از خاک منطقه دامغان جداسازی و با روش مولکولی شناسایی شدند. پس از ایجاد شرایط جهت تولید نانوذرات نقره، تولید زیستی آن از طریق اسپکتروفوتومتر، میکروسکوپ الکترونی گذاره و پراش اشعه ایکس تایید گردید. به منظور بررسی اثر التیام بخشی نانوذرات پس از ایجاد زخم در پوست موش صحرایی، سه گروه ۸ تایی (درمان، شاهد و فینتوئین) استفاده گردید. در روزهای ۳، ۷، ۱۴ و ۲۱ پس از درمان مساحت زخم اندازه‌گیری و از زخم‌ها نمونه‌برداری و مطالعات بافت‌شناسی انجام شد.

**یافته‌ها:** نانوذرات نقره توسط جنس *Paenibacillus* به شکل کروی و ابعاد ۴۰ nm تولید شدند. درصد بهبود زخم در گروه درمان سریع‌تر از سایر گروه‌ها بود به طوری که در روز ۱۴ بافت پوششی آن کاملاً تشکیل گردید.

**استنتاج:** نانوذرات نقره تولیدی دارای خواص التیام بخشی بوده به طوری که باعث تسریع بهبود زخم می‌شوند.

**واژه‌های کلیدی:** نانوذرات نقره، التیام زخم، *Paenibacillus*

### مقدمه

با مشکل مواجه خواهد شد. برای مثال مشاهده شد در زخم‌های مزمن، کلونیزاسیون باکتری‌ها و عدم تولید اینترلوکین‌هایی مانند IL-6، تغییر در pH پوست آسیب دیده و بسیاری از فاکتورهای بیوشیمیایی دیگر سبب جلوگیری از روند ترمیم زخم می‌شوند. مطالعات نشان داده است که نانوذرات نقره دارای خواص ضد التهابی، ضد باکتریایی، ضد رگ‌زایی، ضد پلاکتی با توانایی تنظیم سایتوکاین‌های درگیر در ترمیم زخم می‌باشند (۲). با این حال تاکنون مطالعات اندکی در مورد اثرات مذکور

امروزه نانوذرات سازگار با بدن انسان بسیار مورد توجه واقع شده‌اند که از جمله آن‌ها انواع طلا و نقره می‌باشند. این نانوذرات توسط روش‌های فیزیکی و شیمیایی قابل تولید بوده ولی از آن‌جا که روش فیزیکی روشی زمان‌بر و روش شیمیایی روشی سمی می‌باشد، امروزه تلاش در تولید سبز نانوذرات به واسطه موجودات زنده انجام که روش زیستی خوانده می‌شود (۱). در فرایند ترمیم زخم مشاهده شد چنان‌چه هماهنگی میان سلول‌ها و فاکتورهای مختلف التیام بخشی از بین رود، این روند

E-mail: behroozyahyaei@yahoo.com

**مؤلف مسئول:** بهروز یحیایی - شاهرود: دانشگاه آزاد اسلامی، واحد شاهرود

۱. استادیار، گروه پزشکی، دانشگاه آزاد اسلامی، واحد شاهرود، شاهرود، ایران

۲. کارشناس ارشد میکروبیولوژی، گروه زیست‌شناسی، دانشگاه آزاد اسلامی، واحد دامغان، دامغان، ایران

تاریخ دریافت: ۱۳۹۵/۱۰/۸ تاریخ ارجاع جهت اصلاحات: ۱۳۹۵/۱۰/۲۹ تاریخ تصویب: ۱۳۹۶/۱۰/۲۵

تثبیت شد. پس از رنگ آمیزی هماتوکسیلین و اتوزین (۶) در نهایت نمونه‌ها از لحاظ میزان ارتشاح سلول‌های التهابی، فیبروپلازی، رشته‌های کلاژن، آنژیوژنز، تشکیل بافت پوششی و ضمام پوست مورد ارزیابی قرار گرفتند. نتایج با کمک نرم‌افزار SPSS نسخه ۲۱ و آزمون K-S بررسی شد و پس از اطمینان از نرمال بودن داده‌ها، از آزمون ANOVA یک جهت استفاده گردید.

## یافته‌ها و بحث

مشاهدات بافت‌شناسی نشان داد که روند بهبود زخم در گروه درمان به طور بارز نسبت به دو گروه شاهد و فیتوئین با روند بهتر و سریع‌تری انجام شد. درصد جمع شدگی زخم در جدول شماره ۱ آمده است.

جدول شماره ۱: درصد جمع شدگی زخم

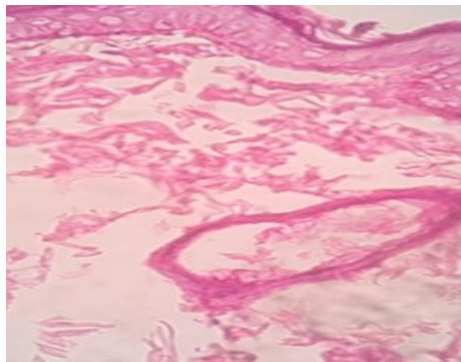
گروه	روز			
	۲۱	۱۴	۷	۳
شاهد	۹۱ درصد	۴۴ درصد	۱۹ درصد	۰ درصد
فیتوئین	۸۸ درصد	۳۶ درصد	۱۰٪	۰ درصد
درمان	۱۰۰ درصد	۹۶ درصد	۴۴٪	۱۰ درصد

ترمیم زخم فرایندی پیچیده است که شامل ۳ مرحله فاز التهابی، تکثیر و تمایز می‌باشد. در مرحله اول به دلیل ایجاد زخم و تولید سایتوکاین‌های التهابی، نوتروفیل‌ها و ماکروفاژها به محل وارد شده که با التهاب و فیبروپلازی همراه است. در مرحله دوم آنژیوژنز، تولید ماتریکس خارج سلولی به همراه تولید رشته‌های کلاژن دیده می‌شود و در طی فاز سوم، عملکرد آنزیم‌هایی هم چون پروتئیناز در محل زخم سبب ایجاد ترمیم کامل زخم می‌شود (۷). مطالعات نشان داده است که در برخی از شرایط این فرایند دچار اختلال می‌شود و استفاده از داروها می‌تواند به تسریع آن کمک کند (۸). در مطالعه حاضر نانوذرات تولیدی جهت التیام زخم جلدی مورد بررسی قرار گرفتند. برای این منظور تعداد ۱۶ گونه مختلف از باکتری جنس *Paenibacillus* که تولید نانوذرات نقره توسط آن‌ها انجام پذیرفت جداسازی

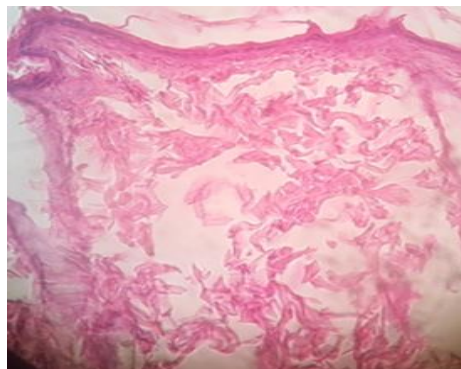
در مورد نانوذرات تولید شده به روش زیستی انجام شده است و لذا هدف از مطالعه حاضر تعیین اثرات نانوذرات زیستی در ترمیم زخم می‌باشد.

## مواد و روش‌ها

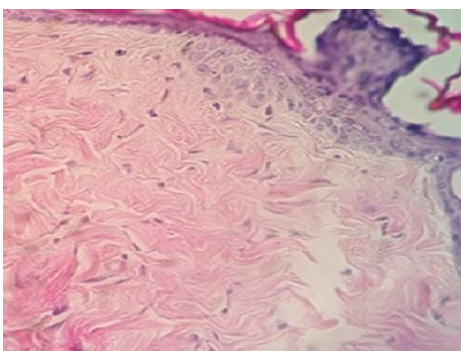
ابتدا باکتری‌ها از نمونه خاک با شوک حرارتی و کشت بر روی محیط نوترینت آگار جداسازی شدند و جنس *Paenibacillus* با استفاده از پرایمرهای اختصاصی با روش PCR مورد شناسایی قرار گرفت (۳). کلونی خالص آن در محیط کشت نوترینت برات کشت داده شد و پس از ۲۴ ساعت و انجام سانتریفیوژ، به سوپرناتانت کشت محلول نیترا نقره در حجم نهایی ۱ میلی‌مولار افزوده شد و نمونه‌ها در شیکر انکوباتور در دمای ۳۷°C به مدت ۲۴ ساعت جهت تولید نانوذرات نقره قرار داده شدند (۴). پس از ظهور تغییر رنگ محیط کشت از زرد به قهوه ای که اولین نشانه از تولید نانوذرات نقره بود، حضور نانوذرات با استفاده از اسپکتروفوتومتر در طول موج ۳۰۰ nm تا ۶۰۰ nm، میکروسکوپ الکترونی عبوری (TEM) و پراش اشعه ایکس (XRD) تایید گردید (۵). جهت بررسی خواص التیام بخشی تعداد ۲۴ سر موش صحرائی نر نژاد ویستار، دارای وزن ۲۵۰-۲۰۰ g از خانه حیوانات انستیتو رازی خریداری و به منظور تطابق با محیط ۱۰ روز در حیوانخانه در شرایط دما و رطوبت مناسب و سیکل نوری ۱۲ ساعت روشنایی و ۱۲ ساعت تاریکی نگهداری شدند. بعد از این مدت ابتدا با دوز رقیق از کلروفورم بیهوش شدند و سپس یک زخم در ناحیه پشت با ابعاد ۱×۱ cm ایجاد گردید. سپس حیوانات به ۳ گروه ۸ تایی درمان، فیتوئین و شاهد تقسیم شدند. برای گروه درمان یکبار در روز دو قطره از محلول نانوذرات نقره و در گروه فیتوئین یکبار پماد فیتوئین و در گروه شاهد هیچ تیماری استفاده نشد. وسعت زخم در روزهای ۳، ۷، ۱۴ و ۲۱ با واحد میلی‌متر مربع اندازه‌گیری گردید. در هر یک از روزهای مذکور ۲ نمونه از هر گروه معدوم و نمونه بافتی از محل ترمیم زخم جدا و



گروه شاهد



گروه فنیتوئین

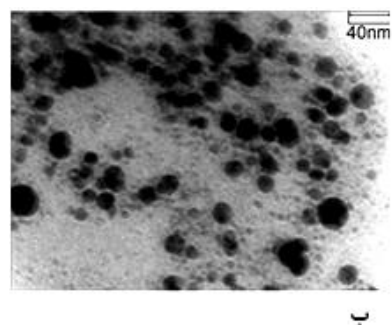
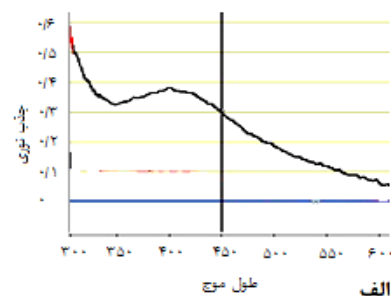


گروه درمان

تصویر شماره ۲: فتومیکروگراف پوست موش صحرائی، گروه های شاهد، فنیتوئین و درمان، روز ۱۴ (H&E×۴۰۰).

در روز ۱۴ در گروه درمان بافت پوششی تشکیل و لایه شاخی خیلی نازک و رشته‌های کلاژن نسبتاً ضخیم و ضمام پوستی دیده می‌شد. تعداد فیروپلاست‌ها مناسب و آنژیوژنز و سلول‌های التهابی دیده نمی‌شد (تصویر شماره ۲). در گروه فنیتوئین در این روز بافت پوششی و رشته‌های کلاژن نسبتاً ضعیف و فیروپلازی کم بود. در روز ۲۱ در گروه شاهد بافت پوششی به صورت نازک و

گردید و نهایتاً یک باکتری با توانایی بالا در تولید نانوذره انتخاب شد. مطالعات اسپکتروفوتومتری حضور پیک جذب نوری در طول موج بین ۴۰۰ تا ۴۵۰ nm که نشانه رزونانس پلاسمون سطحی نانوذرات نقره بود (۹) را نشان داد (تصویر شماره ۱ الف). تصاویر TEM نانوذرات با شکل کروی و اندازه حدود ۴۰ nm را نشان دادند (تصویر شماره ۱ ب) و گراف XRD پیک‌های مربوط به نقره را تایید نمود. در روز ۳ در گروه درمان ترشح سلول‌های التهابی بالا و همچنین مهاجرت فیروپلاست‌ها به فضای زخم قابل مشاهده بود. در روز ۷، در گروه درمان بافت پوششی و ضمام پوست دیده شدند. میزان فیروپلازی مناسب و فیروپلاست‌ها و رشته‌های کلاژن نسبتاً ضخیم بودند. در گروه شاهد فیروپلازی کم و بافت پوششی به میزان اندک در حال تشکیل شدن بود و آنژیوژنز دیده نمی‌شد. در گروه فنیتوئین بافت پوششی و لایه شاخی به میزان کم بود، آنژیوژنز دیده نشد و رشته‌های کلاژن نسبتاً ضخیم با فیروپلازی کم دیده شد. در گروه شاهد در روز ۱۴ عدم آنژیوژنز و فیروپلازی کم و بافت پوششی بسیار نازک در حال تشکیل شدن بود (تصویر شماره ۲).



ب

تصویر شماره ۱: نتایج تایید حضور نانوذرات. الف) اسپکتروفوتومتری (ب) میکروسکوپ الکترونی

به طوری که در روز ۱۴ بافت پوششی به طور کامل تشکیل و سلول‌های التهابی دیده نمی‌شد. در این مطالعه از نانوذرات نقره زیستی استفاده شد زیرا تولید نانوذرات به روش زیستی علاوه بر این که اثرات سمی کم‌تری نسبت به دو روش شیمیایی و فیزیکی دارند، مراحل تهیه و تولید آن‌ها نیز به این روش در زمان کوتاه‌تر و با هزینه کم‌تری انجام می‌شود. همچنین باکتری مورد استفاده به راحتی از محیط جدا و قابل شناسایی می‌باشد. در مطالعات گذشته تولید نانوذرات توسط این جنس گزارش نشده همچنین تا به حال گزارشی از بررسی اثرات نانوذرات نقره زیستی تولید شده توسط *Paenibacillus* بر روی زخم جلدی موش صحرائی انجام نشده است. نتایج میکروسکوپی و ماکروسکوپی در مطالعه حاضر حاکی از آن است که نانوذرات نقره تولید شده به روش زیستی اثر مثبتی در روند ترمیم زخم دارند.

فولیکول‌های مو و رشته‌های کلاژن بسیار ضعیف بود. در روز ۲۱ در گروه درمان بافت پوششی، لایه شاخی، فولیکول‌های مو و غدد سباسه دیده می‌شد. رشته‌های کلاژن و میزان فیروپلازی مناسب، آنژیوژنز و سلول‌های التهابی دیده نشد. در گروه فیتوژن بافت پوششی نازک، رشته‌های کلاژن و میزان فیروپلازی بسیار کم بود. در روند ترمیم زخم مناسب، نشان داده شد که در روزهای ابتدایی میزان بالایی از سلول‌های التهابی، فیروپلازی و آنژیوژنز وجود دارد که با گذشت زمان از آن کاسته شده و بر میزان رشته‌های کلاژن که رفته رفته قطور می‌شود، به همراه تشکیل اپیدرم و ضمام پوست افزوده می‌گردد (۸). بر این اساس نتایج مطالعه حاضر حاکی از اثر نانوذرات نقره تولیدی در اپیتلیوم سازی سریع‌تر، افزایش کلاژن و تسریع روند التیام بود. روند ترمیم زخم در گروه درمان تفاوت بارزی با سایر گروه‌ها داشت

## References

1. Pourali P, Badiie H, Sahebal Manafi B, Noorani TB, Rezaei A, Yahyaei B. Biosynthesis of gold nanoparticles by two bacterial and fungal strains, *Bacillus cereus* and *Fusarium oxysporum*, and assessment and comparison of their nanotoxicity in vitro by direct and indirect assays. *Electron J Biotechnol* 2017; 29: 86-93.
2. Narayanan KB, Sakthivel N. Biological synthesis of metal nanoparticles by microbes. *Adv Colloid Interface Sci* 2010; 156(1): 1-13.
3. Pourali P, Yahyaei B, Ajoudanifar H, Taheri R, Alavi H, Hoseini A. Impregnation of the bacterial cellulose membrane with biologically produced silver nanoparticles. *Curr Microbiol* 2014; 69(6): 785-793.
4. Pourali P, Baserisalehi M, Afsharnezhad S, Behravan J, Ganjali R, Bahador N, et al. The effect of temperature on antibacterial activity of biosynthesized silver nanoparticles. *Biometals* 2013; 26(1): 189-196.
5. Yahyaei B, Peyvandi N, Akbari H, Pourali P. Production, assessment, and impregnation of hyaluronic acid with silver nanoparticles that were produced by *Streptococcus pyogenes* for tissue engineering applications. *Applied Biological Chemistry* 2016; 59(2): 227-237.
6. Pourali P, Yahyaei B. Biological production of silver nanoparticles by soil isolated bacteria and preliminary study of their cytotoxicity and cutaneous wound healing efficiency in rat. *J Trace Elem Med Biol* 2016; 34: 22-31.
7. Schreml S, Szeimies RM, Karrer S, Heinlin J, Landthaler M, Babilas P. The impact of the pH value on skin integrity and cutaneous wound healing. *J Eur Acad Dermatol Venereol* 2010; 24(4): 373-378.

8. Hesaraki S, Farahpour M, Yahyaei B. Effects of Ceylon cinnamon ethanolic extract and flaxseed oil on cutaneous wounds healing in rat. *Iranian Journal of Medicinal and Aromatic Plants* 2016; 31(6): 1005-1012 (Persian).
9. Nikbakht M, Yahyaei B, Pourali P. Green Synthesis, Characterization and Antibacterial Activity of Silver Nanoparticles Using Fruit Aqueous and Methanolic Extracts of *Berberis vulgaris* and *Ziziphus vulgaris*. *J Pure Appl Microbiol* 2015; 9(1): 349-355.