

## طحال سرگردان (Wandering Spleen)

فریبرز عشقی (M.D.) \*

### چکیده

طحال سرگردان (Wandering spleen) یکی از بیماریهای نادر است که در آن طحال بعلت فقدان و یا شل شدگی لیگامانهای نگه دارنده، از محل اصلی خود که در زیر دیافراگم چپ (قسمت بالا و چپ شکم) قرار دارد به طرف پائین نزول کرده و بصورت توده ای متحرک در قسمت میانی شکم و حتی داخل لگن قرار می گیرد. بیمار مورد نظر خانم جوان ۲۴ ساله ای بود که با درد شدید کولیکی شکم و بدون هیچگونه ناراحتی قبلی به بیمارستان امام خمینی ساری مراجعه نموده و در بررسی های انجام شده، با تشخیص طحال سرگردان مورد عمل جراحی لاپاراتومی قرار گرفت، در ضمن لاپاراتومی بعلت نکروز و گانگرن طحال، splenectomy انجام شد.

واژه های کلیدی: طحال سرگردان، سونوگرافی شکم، سی تی اسکن شکم

### مقدمه

این ناراحتی در هر سنی دیده می شود ولی در اطفال کمتر از ۱۰ سال نادر می باشد، و در افراد بزرگسال معمولاً بیشتر در خانم های جوان و دارای زایمان های متعدد دیده می شود. نسبت ابتلای خانم ها به آقایان بیست به یک است (۲، ۳، ۵).

احتمال وقوع این بیماری در افراد مسن خیلی کم است (۴).

به علت آنکه بسیاری از بیماران مبتلا به این بیماری بدون علامت هستند، تخمین شیوع آن مشکل است ولی بر طبق گزارشات ویپل (Whipple) و پیوگ (Puge) کمتر از ۰/۳ درصد از اعمال جراحی برداشتن طحال بعلت طحال سرگردان می باشد (۶، ۷).

از نظر علائم بالینی، این بیماری با تظاهرات کلینیکی متفاوتی بروز می کند که از شکل بدون علامت تا وجود توده ای بزرگ، قابل لمس و دردناک در شکم متغیر است (۴).

طحال سرگردان W.S یک وضعیت غیر طبیعی است که در آن "طحال" بعلت طویل شدن پدیکل و شل شدن لیگامان های نگهدارنده، دارای تحرک زیاد شده، از محل اصلی خود (زیر دیافراگم چپ) خارج می شود (۱).

اتیولوژی این امر ناشناخته است، ارکینز آنرا به دو دسته مادرزادی و اکتسابی تقسیم بندی می کند (۲).

در نوع مادرزادی بعلت چسبندگی ناکامل مزوگاستریوم خلفی در زمان جنینی، لیگامانهای نگهدارنده وجود ندارد و طحال کاملاً متحرک می شود.

در موارد اکتسابی بعلت شل شدگی (Laxity) وضعیت لیگامانهای نگهدارنده (در خانم های چندزا)، و بزرگی و سنگینی طحال (در Mononucleosis Infectious، مالاریا، اسپلنومگالی، Gucher's disease) و یا پس از اعمال جراحی بر روی معده، پائین افتادگی طحال بوجود می آید (۲، ۳، ۴، ۵).

\* ساری - بلوار امیرمازندرانی - مرکز آموزشی درمانی امام خمینی

\* عضو هیئت علمی دانشگاه علوم پزشکی مازندران

که که سطح آن صاف، بدون ندولاریته با قوامی سفت و دارای ماتیته واضح بود.

توده شکمی ظاهراً بدون چسبندگی به اطراف و بخصوص در عرض شکم به نسبت متحرک بود. برای بیمار تشخیص های زیر مطرح گردید:

۱- حاملگی و یا E.P

۲- کیست تخمدان

۳- توده های داخل شکم و لگن مانند فیروم رحمی

۴- Neurogenic bladder

نتایج حاصل آزمایشات انجام شده در بدو ورود به شرح زیر بود:

آزمایش ادرار:

WBC	8-10
RBC	1-2
Epithelial cell	28-30 PFL

آزمایش خون:

WBC	9000 mm <sup>3</sup>
RBC	1.300.000 mil/mm <sup>3</sup>
Hb	13.7 g/100 ml/dl
FBS	113 g/l
Urea	14 g/dl
Serum creatinin	0.8 g/l
Grave index	negative

- برای بیمار سوند فولی گذاشته شد و پس از تخلیه کامل مثانه، توده تغییری نشان نداد.

- بیمار توسط متخصص زنان مورد معاینه دقیق قرار گرفت و دستگاه جنسی در حد نرمال گزارش گردید.

- جهت بررسی بیشتر از بیمار سونوگرافی درخواست گردید:

در سونوگرافی توده ای جامد در پائین شکم و لگن گزارش شد که احتمال فیروم رحمی و سپس

سایر علائم گوارشی مانند هماتمزر و ملنا (بعلت واریس معده) و انسداد دستگاه گوارشی، ممکن است به همراه این بیماری دیده شود(۵).

مهمترین آزمایشات پاراکلینیکی تشخیص در این بیماری انجام رادیوگرافی ساده شکم، سونوگرافی، سی تی اسکن، اسکن رادیویزوتوپ T<sub>99</sub> و یا M.R.I می باشد(۴).

درمان انتخابی در این بیماران، در صورت امکان، اسپلنوپیکسی است، به ویژه در بچه ها برای حفظ فعالیت طحال و جلوگیری از عفونت های شدید آنها توصیه می نمایند.

زمانی که طحال بر اثر چرخش (Torsion) شدید و بسته شدن عروق، دچار نکروز شده است و قادر به ادامه حیات خود نباشد برداشتن طحال ضرورت پیدا می کند.

در این مقاله سعی شده است با معرفی یک مورد طحال سرگردان، توجه همکاران را به این بیماری جلب نموده تا در مواجهه با توده های شکمی و لگنی بفکر این بیماری نادر نیز باشند.

## معرفی بیمار

بیمار خانمی جوان، ۲۴ ساله، مجرد بود که بعلت وجود درد و احساس توده ای در قسمت پائین شکم به بیمارستان امام خمینی (ره) ساری مراجعه و بستری گردید، که از دو هفته پیش از بستری شدن، دچار درد ناگهانی و کولیکی در ناحیه هیپوگاستر R.L.Q شده بود.

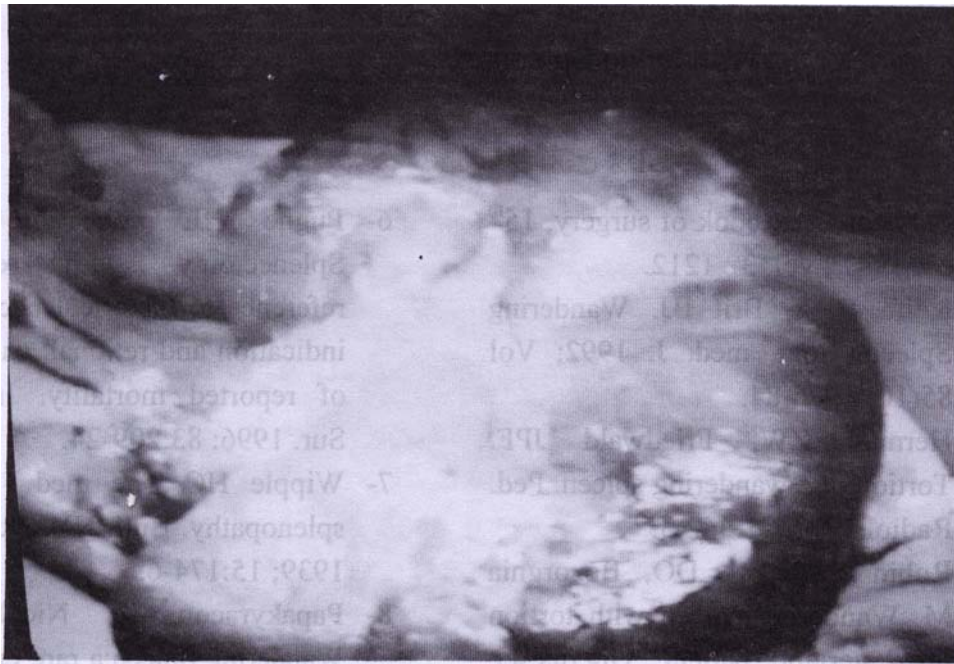
حالت درد بصورت کولیکی، بمدت یک ساعت با فواصل بدون درد بمدت ۴ تا ۵ ساعت، بود. در معاینات انجام شده، علائم حیاتی در حد طبیعی گزارش گردید.

در لمس شکم، در ناحیه هیپوگاستر، توده ای سفت و دردناک به ابعاد ۱۲ در ۲۰ سانتی متر مشاهده می گردید

بعلت ایسکیمی است. احتمالاً وریدهای Short Gastric در سمت راست طحال و در زیر کبد بصورت دیلاته و واریکوئید دیده می‌شد.

بیمار با تشخیص طحال سرگردان و با انجام اقدامات لازم، آماده برای عمل جراحی لاپاراتومی گردید. پس از باز شدن شکم، طحالی بزرگ با مختصر چسبندگی به اطراف، بخصوص مثانه و دیواره قدامی شکم، مشاهده گردید که کاملاً محتقن و مناطقی از انفارکتوس و نکروز در سطح آن دیده می‌شد. (تصویر شماره ۱)

Pelvic mass، داده شد، در سونوگرافی دقیقاً وضعیت طحال مشخص نشد و به جهت بررسی بیشتر و تشخیص قطعی، از بیمار سی تی اسکن شکمی درخواست گردید. در گزارش سی تی اسکن، طحال در محل طبیعی دیده نشد، و در قسمت پائین شکم و در ناحیه لگن بدور محور خود چرخیده و در حالتی که ناف آن در سمت چپ قرار داشت، دیده شد. مسیر عروق طحال از مبدا آن (حدود تنه سلیاک) تا ناحیه ناف طحال در لگن بصورت نسبی نرم (احتمالاً مزانتری که عروق را در بر گرفته) دیده می‌شد. طحال بزرگتر از حالت طبیعی و دانسیته آن غیر یکنواخت و هتروژن بود. که احتمالاً



تصویر شماره ۱: نمای طحال بیمار قبل از اسپلنکتومی

بیمار پس از یک هفته با حال عمومی خوب از بیمارستان مرخص گردید و در پی گیری بعمل آمده در هفته های بعد از ترخیص مشکلی نداشته است.

طحال کاملاً در حول محور عروقی خود (حدوداً ۳۶۰ درجه) پیچ خوردگی داشت که بعلت انفارکتوس و نکروز قسمت اعظم طحال، عروق آن لیگاتور و اسپلنکتومی انجام شد.

## بحث

حاد با تابلوی بالینی پر سروصدا بروز نماید(۹). در نتیجه پیچ خوردگی های متعدد و راجعه، طحال مبتلا به احتقان و نکروز گردیده، ممکن است بصورت شکم حاد تظاهر نماید(۸). سونوگرافی و سی تی اسکن ناحیه شکم روش قابل اعتماد تشخیصی در این بیماری می باشد(۱۰-۱۱).

در مواردیکه طحال دچار نکروز می شود و قادر به ادامه حیات نیست برداشتن طحال انتخابی است، ولی در مواردیکه طحال عملکرد طبیعی خود را حفظ نموده است، Splenopexy بهترین روش درمانی است(۱۲). توصیه می گردد مواردی که دردهای مبهم شکمی بدون تشخیص قطعی وجود دارد و یا توده ای متحرک در شکم لمس می شود، سونوگرافی از شکم در حالت ایستاده و خوابیده جهت مقایسه و تشخیص Wandering Spleen بعمل آید.

در سال ۱۹۹۶ در مجله پزشکی جراحی بریتانیا بیماری با طحال سرگردان گزارش گردید (۸) و مشابه بیماری بود که تقریباً در همان تاریخ در بیمارستان حضرت امام خمینی (ره) ساری بستری و مورد عمل جراحی اسپلنکتومی بعلت طحال سرگردان قرار گرفت. نادر بودن این بیماری سبب می شود که مشاهده آن همراه با گزارش در مجلات باشد و به تازگی در کتاب های مرجع نیز به آن اشاره شده است (۱). بیمار ما، با تشخیص توده شکمی و لگنی بستری گردید و در بررسی بعمل آمده توسط سی تی اسکن تشخیص قطعی داده شد و مورد عمل قرار گرفت.

در مواجهه با دردهای مبهم شکمی و به ویژه توده ای، در قسمت پائین شکم و لگن بدون علت واضح، بخصوص در خانم ها، باید ب فکر این بیماری بود. این بیماری دارای علائم متفاوتی است، که می تواند بصورت یک درد شکمی مزمن تا یک شکم

## فهرست منابع

- 1-Sabiston. Textbook of surgery. 15<sup>th</sup> ed. 1997; vol. 3: 1212.
- 2-Keith B A, Brit BJ. Wandering Spleen. Sout. med. J. 1992; Vol 85(10) : 976-84.
- 3-Herman ZW, Friedwald JPF. Tortion of a wandering spleen. Ped. Radiol. 1991; 21: 442-3.
- 4-Robin B, Mc. Fee DO, Bozorgnia M. Wandering spleen with tortion in a geriatric patient. Dig.dis.sci. 1995; 12: 2656-9.
- 5-Rodkey ML, Maknin M. Pediatric wandering spleen, clin. ped. 1992: 289-93.
- 6-Pughe HL collection review:Splenectomy with especially reference to historical background: indication and retional, camparison of reported mortality. Int. Abst. Sur. 1996: 83: 209-24.
- 7-Wipple HO The med - surgical splenopathy. Bull. NY. Acad. Med. 1939; 15: 174-6.
- 8-Papakyracou K, Nicolaou N. Wandering Spleen:a rare emergency condition. Br. J. Sur. 1996; 83: 50.
- 9-Barios-Fontaba JE,Luna-Gonzales J, Gutierrez - SAN -Romam - C.

- Wandering spleen syndrom in childhood.  
Cir. pediatri. 1997; 10(2): 79-81.
- 10-Gordon DH, Burell MI, Levin DC. The radiological and clinical spectrum radfiology, 1977, 125: 39-46.
- 11-Maxwell- Armstrong CA, Clarice ED, Tsang TM. The wandering spleen, Arch. Dis. Child. 1996; 74(5): 247-8.
- 12-Huter-TB, Haber-IC. Sonographic diagnostic for W.S. AJR 1977. 129; 925-920.