

Comparing Eosinophil Density in Dental Follicle, Follicular Cyst, and Keratocystic Odontogenic Tumor

Safoura Seifi¹,
Mojan Ghafouri²,
Roja Askian²,
Shahriar Eftekharian²,
Ali Bijani³

¹ Associate Professor, Department of Oral and Maxillofacial Pathology, Oral Health Research Centre, Institute of Health, Faculty of Dentistry, Babol University of Medical Sciences, Babol, Iran

² Dental Student, Student Research Center, Babol University of Medical Sciences, Babol, Iran

³ General Practitioner, Babol University of Medical Sciences, Babol, Iran

(Received February 7, 2017 ; Accepted October 28, 2017)

Abstract

Background and purpose: Keratocystic odontogenic tumor tends to recur and behave more aggressively than follicular cysts and dental follicles. Eosinophils are multifunctional leukocytes, but their role in oral lesions is controversial. Current study aimed at assessing the density of eosinophils in aggressive odontogenic lesions.

Materials and methods: In this descriptive-analytical cross-sectional study, paraffin blocks were obtained from Babol Dental School archives including 16 cases of keratocyst, 19 follicular cyst, and 12 dental follicle and their demographic characteristics were extracted. The overall density of eosinophils and density of eosinophils in adjacent areas and away from odontogenic epithelium were examined in slides stained with Congo red in 10 microscopic fields (40x).

Results: Eosinophil density was 0.08 ± 0.3 in dental follicles, 1.7 ± 2.1 in follicular cysts, and 6.14 ± 5.6 in keratocystic odontogenic tumors. The eosinophil density in areas adjacent to odontogenic epithelium in keratocyst and follicular cysts was greater than that in areas away from odontogenic epithelium ($P < 0.001$).

Conclusion: Based on current study, eosinophils appear to influence the pathogenesis of follicular cysts and keratocystic odontogenic tumors. Their increased density in keratocysts, especially in the vicinity of odontogenic epithelium, is effective in its aggressive behavior.

Keywords: dental follicle, follicular cyst, odontogenic keratocyst, eosinophil

J Mazandaran Univ Med Sci 2018; 28 (160): 161-165 (Persian).

ارزیابی مقایسه ای تراکم ائوزینوفیل ها در فولیکول دندانی، کیست فولیکولار و تومور ادنتوژنیک کراتوسیست

صفورا سیفی^۱
 موژان غفوری^۲
 رجا اسکیان^۳
 شهریار افتخاریان^۴
 علی بیژنی^۵

چکیده

سابقه و هدف: تومور ادنتوژنیک کراتوسیست تمایل به عود و رفتار تهاجمی بیش تری نسبت به کیست فولیکولار و فولیکول دندانی دارد. ائوزینوفیل ها لکوسیت های چند کاره اند که در مورد نقش آن ها نتایج ضد و نقیضی در ضایعات دهانی وجود دارد. هدف مطالعه حاضر ارزیابی تراکم ائوزینوفیل ها در ضایعات ادنتوژنیک با رفتار تهاجمی متفاوت بوده است.

مواد و روش ها: در این مطالعه توصیفی - تحلیلی به روش مقطعی بلوک های پارافینه دانشکده دندانپزشکی بابل شامل ۱۶ کراتوسیست، ۱۹ کیست فولیکولار و ۱۲ فولیکول دندانی جمع آوری و اطلاعات دموگرافیک آنها خارج شد. سپس در اسلایدهای رنگ آمیزی شده با قرمز کنگو، تراکم کلی ائوزینوفیل ها و در نواحی مجاور و دور از اپی تلیوم ادنتوژنیک در ۱۰ فیلد میکروسکوپی و با $\times 40$ بررسی شد.

یافته ها: تراکم ائوزینوفیل ها در فولیکول دندانی 0.08 ± 0.03 ، کیست فولیکولار 0.17 ± 0.21 و تومور ادنتوژنیک کراتوسیست 0.56 ± 0.14 بود. تراکم ائوزینوفیل ها در نواحی مجاور اپی تلیوم ادنتوژنیک در کراتوسیست و کیست فولیکولار بیش تر از نواحی دور از اپی تلیوم ادنتوژنیک بود ($p < 0.001$).

استنتاج: از نتایج مطالعه حاضر به نظر می رسد که ائوزینوفیل ها در پاتوژنز کیست فولیکولار و تومور ادنتوژنیک کراتوسیست مؤثرند و افزایش تراکم آن ها در کراتوسیست به ویژه در مجاورت اپی تلیوم ادنتوژنیک از عوامل موثر در رفتار تهاجمی آن می باشد.

واژه های کلیدی: فولیکول دندانی، کیست فولیکولار، ادنتوژنیک کراتوسیست، ائوزینوفیل

مقدمه

همبند جنینی متراکم است که جوانه دندانی در حال رشد را محصور می کند (۲). ائوزینوفیل ها لکوسیت های چند کاره بوده و دارای گرانول هایی حاوی عوامل ماتریکس متالوپروتئیناز و مهارکننده های آن بوده و می توانند دارای فعالیت تومور کشی و تومور ژنیک

ادنتوژنیک کراتوسیست از شایع ترین کیست های تکاملی ادنتوژنیک بعد از کیست فولیکولار بوده که به دلیل تمایل به عود بالا و رفتار تهاجمی در طبقه بندی جدید به عنوان تومور خوش خیم سیستیک ادنتوژنیک نامگذاری شده است (۱). فولیکول دندانی همان بافت

E-mail: m.ghafouri@yahoo.com

مؤلف مسئول: موژان غفوری - بابل: دانشگاه علوم پزشکی بابل، مرکز پژوهش های دانشجویی

۱. دانشیار، آسیب شناسی فک و دهان و صورت، مرکز تحقیقات سلامت و بهداشت دهان، پژوهشکده سلامت، دانشکده دندانپزشکی، دانشگاه علوم پزشکی بابل، بابل، ایران

۲. دانشجوی دندانپزشکی، مرکز پژوهش های دانشجویی دانشگاه علوم پزشکی بابل، بابل، ایران

۳. پزشک عمومی، بابل، ایران

تاریخ دریافت: ۱۳۹۵/۱۱/۱۹ تاریخ ارجاع جهت اصلاحات: ۱۳۹۵/۱۱/۲۴ تاریخ تصویب: ۱۳۹۶/۸/۶

جدول شماره ۱: اطلاعات دموگرافیک نمونه ها

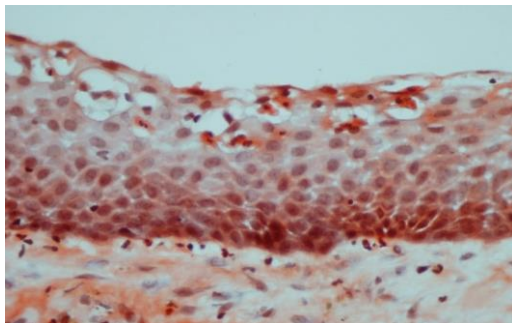
نوع نمونه	سن (سال)	جنسی (تعداد)	محل (تعداد)
فولیکول دندان	26/91±9/2	مذکر - مونث	مندیل - ماگزیلا
کیست فولیکولار	20/78±11/8	۷	۱۲
تومور ادنتوزنیک کراتوسیست	62/34±14/54	۷	۱۴

جدول شماره ۲: میانگین تراکم کلی ائوزینوفیل در نمونه ها

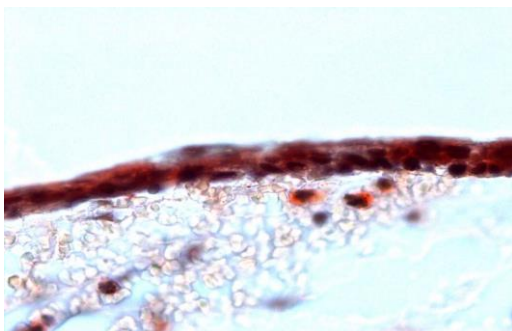
نوع نمونه	میانگین تراکم ائوزینوفیل انحراف معیار
فولیکول دندان	0/08 ± 0/3
کیست فولیکولار	1/7 ± 2/1
تومور ادنتوزنیک کراتوسیست	6/14 ± 5/6

جدول شماره ۳: میانگین تراکم ائوزینوفیل در نواحی مجاور و دور از اپی تلیوم ادنتوزنیک

نوع نمونه	مجاور اپی تلیوم ادنتوزنیک انحراف معیار	دور از اپی تلیوم ادنتوزنیک انحراف معیار
فولیکول دندان	0/08 ± 0/3	0
کیست فولیکولار	1/2 ± 1/6	0/7 ± 1/2
تومور ادنتوزنیک کراتوسیست	5/1 ± 2/4	1/4 ± 1/6



تصویر شماره ۱: رنگ آمیزی قرمز کنگو در کراتوسیست (x40)



تصویر شماره ۲: رنگ آمیزی قرمز کنگو در کیست فولیکولار (x40)

باشند (۳). رنگ آمیزی آسان، ارزان و در دسترس جهت شناسایی ائوزینوفیل ها، قرمز کنگو می باشد (۴). تا به امروز نقش ائوزینوفیل ها در رفتار تهاجمی ضایعات ادنتوزنیک ناشناخته باقی مانده است لذا هدف مطالعه حاضر ارزیابی مقایسه ای تراکم ائوزینوفیل ها در ضایعات ادنتوزنیک با رفتارهای تهاجمی متفاوت بوده است.

مواد و روش ها

در این مطالعه توصیفی - تحلیلی به روش مقطعی، از سال ۱۳۸۲ تا ۱۳۹۵، بلوک های پارافینه موجود در آرشیو پاتولوژی دانشکده دندان پزشکی بابل بازیابی شد و در مجموع ۴۷ بلوک کراتوسیست و کیست فولیکولار و فولیکول دندان خارج شد (جدول شماره ۱). از هر بلوک دو برش ۴-۵µm جهت رنگ آمیزی هماتوکسیلین-ائوزین و کنگو رد تهیه گردید. نمونه ها با بافت ناکافی و فیکسسیون نامناسب و التهاب متوسط تا شدید از مطالعه حذف شدند. اسلایدهای رنگ آمیزی شده توسط پاتولوژیست با میکروسکوپ نوری (BX41, Olympus) با (x40) در ۱۰ فیلد میکروسکوپی مورد بررسی قرار گرفتند (۵). میانگین تراکم کلی ائوزینوفیل ها و در نواحی مجاور و دور از اپی تلیوم ادنتوزنیک در فولیکول دندان، کیست فولیکولار و تومور ادنتوزنیک کراتوسیست محاسبه شد. نواحی مجاور اپی تلیوم ادنتوزنیک به فاصله حداکثر یک فیلد میکروسکوپی در زیر اپی تلیوم ادنتوزنیک اطلاق شد و سایر نواحی دور از اپی تلیوم ادنتوزنیک محسوب شد. نتایج وارد SPSS ۱۸ شده و با آنالیزهای آماری ANOVA، T test، آزمون واریانس یک طرفه، کای دو، one-way تجزیه و تحلیل گردید.

یافته ها و بحث

اطلاعات دموگرافیک نمونه ها و میانگین تراکم ائوزینوفیل ها در جداول شماره ۱، ۲ و ۳ بیان شده است (تصاویر شماره ۱ تا ۳).

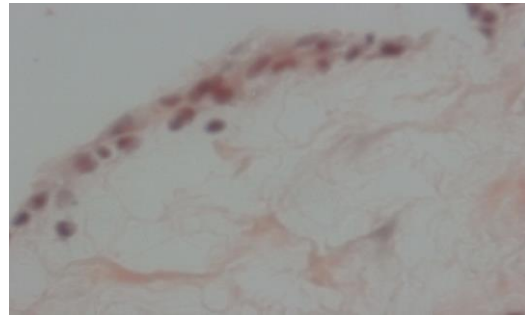
ادنتوژنیک مذکور با التهاب متوسط تا شدید حذف شدند. افزایش تراکم ائوزینوفیل‌ها در اطراف اپی‌تلیوم ادنتوژنیک در کراتوسیست و کیست فولیکولار نسبت به نواحی دور از اپی‌تلیوم ادنتوژنیک می‌تواند گویای آن باشد که اپی‌تلیوم ادنتوژنیک شاید حاوی عوامل کموتاکتیک جهت فراخوانی ائوزینوفیل‌ها باشد. در مجموع در بررسی نتایج مطالعات مختلف به نظر می‌رسد که شاید علت تفاوت در نتایج تحقیقات مختلف مرتبط با نوع و روش رنگ‌آمیزی، طریقه شمارش ائوزینوفیل‌ها (روش کلاسیک یا تعیین density) و cut of point متفاوت در بررسی تراکم ائوزینوفیل‌ها باشد. هم‌چنین مدت زمان فیکس کردن نمونه اولیه هم می‌تواند روی نتایج مطالعه مؤثر باشد. شاید در آینده بتوان از مهار عملکرد ائوزینوفیل‌ها به عنوان روش کمکی در درمان کیست‌ها و تومورهای ادنتوژنیک استفاده کرد. از نتایج مطالعه حاضر به نظر می‌رسد که ائوزینوفیل‌ها در پاتوژنز و رشد کیست فولیکولار و تومور ادنتوژنیک کراتوسیست مؤثرند. افزایش تراکم آن‌ها به ویژه در مجاورت اپیتلیوم کراتوسیست از عوامل مؤثر در رفتار تهاجمی آن می‌باشد.

سپاسگزاری

مطالعه حاضر حاصل طرح مصوب مرکز پژوهش‌های دانشجویی است بدین وسیله از معاونت محترم پژوهشی تقدیر می‌شود.

References

1. Madras J, Lapointe H. Keratocystic odontogenic tumor: Reclassification of odontogenic Keratocyst from cyst to tumor. J Can Dent Assoc 2008; 74(2): 165-165h.
2. Naves MD, Sette-Dias AC, Abdo EN, Gomes RS. The histopathological examination of the dental follicle of a symptomatic impacted



تصویر شماره ۳: رنگ آمیزی قرمز کنگو در فولیکول‌های دندان (x40)

از نتایج مطالعه حاضر به نظر می‌رسد که با افزایش رفتار تهاجمی در کراتوسیست، افزایش تراکم ائوزینوفیل‌ها در آن نسبت به کیست فولیکولار و فولیکول‌های دندان‌رویت می‌گردد. به عبارت دیگر ارتباط مثبت و مستقیمی در رفتار تهاجمی تومور ادنتوژنیک کراتوسیست و تراکم ائوزینوفیل‌ها مشاهده شد.

Madhusudan و همکاران افزایش تراکم ائوزینوفیل‌ها را در کیست رادیکولار و کراتوسیست نسبت به کیست دنتی ژروس گزارش کرده و ائوزینوفیل‌ها را به عنوان عوامل مؤثر در تشکیل (پاتوژنز) و رشد ضایعات ادنتوژنیک مذکور مطرح نمودند (۶).

Debta و همکاران حضور ماست سل‌ها و ائوزینوفیل‌ها را در ضایعاتی مانند کیست رادیکولار کراتوسیست و دنتی ژروس تأیید کرده اما تراکم ائوزینوفیل‌ها را مرتبط با شدت التهاب مطرح نکردند (۵). در مطالعه Medhusudan و همکاران تراکم ائوزینوفیل‌ها مرتبط با شدت التهاب گزارش شد (۶). در مطالعه حاضر به دلیل جلوگیری از تداخل التهاب در نتایج ضایعات

tooth. Is it necessary? Arch oral Res 2012; 8(1): 67-71.

3. Joshi PS, Kaijkar MS. A histochemical study of tissue eosinophilia in oral squamous cell carcinoma using Congo red staining. Dent Res J (Isfahan) 2013; 10(6): 784-789.

4. Gomes P, Torre SMF, Plager DA, Jessen CR,

- Lee JJ. Comparison of three staining method to identify eosinophil information- fixed canine skin. *Vet Dermatol* 2013; 24(3): 323-8, e71-72.
5. Debta P, Debta FM, Chaudhary M, wadhwan V. Evaluation of infiltration of immunological cells (tissue eosinophil and mast cell) in odontogenic cells by using special stains. *J Clin Cell Immunol* 2010; 1(1): 1-4.
6. Astekar M, Ahmed J, Metgud R, Phull KH, Sowmya GV. Evaluation of mast cells and eosinophils in odontogenic cyst: A histochemical approach. *J of Dr NTR Univ of Health Science* 2014; 3(4): 243-248.