ORIGINAL ARTICLE

Histomorphometric Characterization of Benign and Malignant Salivary Gland Tumors Using Methyl Green Pyronin Staining

Safoura Seifi[1],
Farideh Feizi[2],
Masume Yasami[3],
Hemmat Gholinia[4]

[1] Associate Professor, Department of Oral and Maxillofacial Pathology, Oral Health Research Center, Faculty of Dentistry, Babol University of Medical Sciences, Babol, Iran
[2] Assistant Professor, Department of Histology, Babol University of Medical Sciences, Babol, Iran
[3] Dental Student, Student Research Center, Faculty of Dentistry, Babol University of Medical Sciences, Babol, Iran
[4] MSc in Statistics, Health Research Institute, Babol University of Medical Sciences, Babol, Iran

(Received July 10, 2016 ; Accepted August 29, 2016)

Abstract

Background and purpose: Salivary gland neoplasms are heterogeneous and have low prevalence. Hematoxylin- eosin staining is used for their diagnosis, however, sometimes diagnosis may not be made by this method, so other methods are necessary. The aim of this study was to determine whether morphometry is an appropriate method in differentiating benign and malignant salivary tumors or not.

Materials and methods: A cross-sectional study was done (in Babol Dental School, 2015) in which 60 paraffin embedded blocks of pleomorphic adenoma, adenoid cystic carcinoma, and mucoepidermoid carcinoma were used. Two 5-micron sections were cut for hematoxylin-eosin and methyl green-pyronin staining. Images of stained slides of tumoral components were acquired at 100x magnification on an Olympus BX41, Japan Optical, in three microscopic thin-sections using lgvc camera, Tokyo, Japan which was connected to a computer. An average of 100 nuclei were examined in three microscopic fields. Morphometric and qualitative evaluation of the nucleoli (single- nucleolus and multi-nucleolar) were performed and data analysis was done applying Kruskal-Wallis and Mann-Whitney tests.

Results: The maximum area of nucleus was detected in pleomorphic adenoma and the maximum area of cytoplasm was seen in mucoepidermoid carcinoma. The highest ratio of nuclear to cytoplasmic area and the highest ratio of large to small nuclear diameter were observed in adenoid cystic carcinoma and pleomorphic adenoma, respectively. There were significant differences between three lesions in terms of morphometric characteristics mentioned ($P< 0.001$).

Conclusion: The results indicated that histomorphometry using methyl green pyronin staining is not useful in differentiating the benign and malignant salivary gland tumors.

Keywords: Pleomorphic Adenoma, Mucoepidermoid Carcinoma, Adenoid Cystic Carcinoma, Histomorphometry, Methyl Green Pyronin

J Mazandaran Univ Med Sci 2017; 26 (145): 143-151 (Persian).

[Downloaded from jmums.mazums.ac.ir on 2026-11-25]

پژوهشی

مجله دانشگاه علوم پزشکی مازندران
دوره بیست و ششم شماره ۱۴۵ بهمن سال ۱۳۹۵ (۱۵۱-۱۴۳)

ارزیابی ویژگی‌های هیستومورفومتریک تومورهای شایع خوش خیم و بدخیم بزاقی با رنگ آمیزی متیل گرین پیرونین

صفورا سیفی[۱]
فریده فیضی[۲]
معصومه یاسمی[۳]
همت قلی نیا[۴]

چکیده

سابقه و هدف: نئوپلاسم‌های غدد بزاقی دارای شیوع کم و هتروژن بوده و جهت تشخیص آن‌ها رنگ آمیزی هماتوکسیلین- ائوزین انجام می‌شود ولی گاهی اوقات با این رنگ‌آمیزی قابل تشخیص نیستند و از روش‌های کمکی استفاده می‌گردد. از آن‌جا که تاکنون مطالعه‌ای در ارتباط با ارزش مورفومتری در افتراق تومورهای خوش خیم از بدخیم بزاقی صورت نگرفته است لذا این مطالعه با این هدف انجام شده است.

مواد و روش‌ها: در این مطالعه توصیفی- تحلیلی به روش مقطعی که در سال ۱۳۹۴ در دانشکده دندان پزشکی بابل انجام گردید از ۶۰ بلوک پارافینه مربوط به پلئومورفیک آدنوما،آدنوئیدسیستیک کارسینوما و موکواپیدرموئید کارسینوما استفاده شد. دو برش ۵ میکرونی برای رنگ‌آمیزی هماتوکسیلین- ائوزین و متیل گرین پیرونین زده شد. تصاویری از اسلایدهای رنگ‌آمیزی شده با بزرگ‌نمایی ۱۰۰ برابربا میکروسکوپ Olympus (Bx41،Japan Optical) توسط دوربین (lgvc,Tokyo,japan) متصل به کامپیوتر در ۳ مقطع میکروسکوپی از اجزاء تومورال به عمل آمد و به طور متوسط ۱۰۰ هسته در ۳ فیلد میکروسکوپی بررسی شد. ارزیابی مورفومتری و بررسی کیفی هستک‌ها (تک هستکی و چند هستکی) انجام شد و نتایج با آنالیزهای آماری kruskal-wallis و Mann-whitney تجزیه و تحلیل شدند.

یافته‌ها: بیش‌ترین اندازه مساحت هسته در پلئومورفیک آدنوما، بیش ترین اندازه مساحت سیتوپلاسم در موکواپیدرموئید کارسینوما، بیش ترین نسبت هسته به سیتوپلاسم در آدنوئیدسیستیک کارسینوما و بیش ترین نسبت قطر بزرگ به کوچک هسته در پلئومورفیک آدنوما دیده شد. اختلاف آماری معنی‌داری از نظر ویژگی‌های مورفومتری فوق بین سه ضایعه دیده شد($p<۰/۰۰۱$).

استنتاج: استفاده از هیستومورفومتری به همراه رنگ‌آمیزی متیل گرین پیرونین روش کمکی مناسبی در تمایز تومورهای خوش‌خیم از بدخیم بزاقی نمی‌باشد.

واژه های کلیدی: پلئومورفیک آدنوما، موکواپیدرموئید کارسینوما، آدنوئیدسیستیک کارسینوما، هیستومورفومتری، متیل گرین پیرونین

مقدمه

تومورهای غدد بزاقی نئوپلاسم‌هایی با شیوع نسبتاً کم و هتروژن بوده که بخش مهمی از پاتولوژی فک و صورت را تشکیل می‌دهند. شایع‌ترین تومور خوش‌خیم غده بزاقی پلئومورفیک آدنوما و سپس تومور وارتین

مولف مسئول: معصومه یاسمی- بابل: دانشگاه علوم پزشکی بابل، مرکز پژوهش های دانشجویی دانشکده دندان پزشکی E-mail: masumeyasami@yahoo.com
۱. دانشیار، گروه آسیب شناسی دهان، فک و صورت، مرکز تحقیقات سلامت و بهداشت دهان دانشکده دندانپزشکی، دانشگاه علوم پزشکی بابل، بابل، ایران
۲. استادیار، گروه بافت شناسی، دانشگاه علوم پزشکی بابل، بابل، ایران
۳. دانشجوی دندانپزشکی، مرکز پژوهش های دانشجویی، دانشکده دندان پزشکی، دانشگاه علوم پزشکی بابل، بابل، ایران
۴. کارشناس ارشد آمار، پژوهشکده سلامت، دانشگاه علوم پزشکی بابل، بابل، ایران
تاریخ دریافت : ۱۳۹۵/۴/۲۰ تاریخ ارجاع جهت اصلاحات : ۱۳۹۵/۴/۲۶ تاریخ تصویب : ۱۳۹۵/۶/۸

[Downloaded from jmums.mazums.ac.ir on 2026-11-25]

است که بهترین روش درمان آن جراحی بوده و معمولاً پیش‌آگهی بیمار عالی است. شایع‌ترین تومورهای بدخیم غدد بزاقی، موکواپیدرموئید کارسینوما و سپس آدنوئید سیستیک کارسینوما می‌باشند که دارای رفتار تهاجمی و تمایل به متاستاز می‌باشند. موکواپیدرموئید کارسینوما به دلیل درجات مختلف تمایز دارای رفتار بیولوژیکی متفاوتی است. درمان آن جراحی با مارژین وسیع به همراه رادیوتراپی بوده و پیش‌آگهی آن به درجه تمایز تومور بستگی دارد. در آدنوئید سیستیک کارسینوما به دلیل تمایل تومور به عود موضعی و در نهایت متاستاز دور دست، جراحی اکسیژنال، رادیوتراپی مکمل و شیمی درمانی به کار می‌رود و در مجموع پیش‌آگهی ضعیف است(۲،۱). تمایز تومورهای بدخیم از خوش‌خیم بزاقی معمولاً براساس ویژگی‌های بالینی و هیستوپاتولوژی آن‌ها با استفاده از رنگ‌آمیزی هماتوکسیلین- ائوزین صورت می‌گیرد. در مواردی استفاده از رنگ‌آمیزی اختصاصی ایمونوهیستوشیمی می‌تواند کمک‌کننده باشد(۳) اما در ارتباط با تومورهای غدد بزاقی معمولاً ایمونوهیستوشیمی کاربرد کمی در تشخیص آن‌ها دارد(۴) و در برخی موارد ممکن است پاتولوژیست‌ها در ارتباط با درجات مختلف تمایز تومورهای بدخیم بزاقی با یکدیگر اختلاف عقیده داشته باشند(۵،۳).

متیل‌گرین پیرونین یک روش رنگ آمیزی جهت رنگ پذیری انتخابی و آسان اسیدنوکلئیک بوده و به طور اختصاصی به داکسی ریبونوکلئیک اسید (DNA) باند شده به‌طوری که هسته به رنگ سبز در می‌آید. پیرونین اختصاصی برای RNA بوده و هستک قرمز می‌گردد(۶). هیستومورفومتری عبارتنداز ارزیابی ویژگی‌های هیستوپاتولوژی یک بافت شامل اندازه (مساحت، قطر) هسته، اندازه سیتوپلاسم، ضخامت اپی تلیوم، ویژگی‌های نسج همبندی، تعداد عروق خونی، سلول‌های آماسی وغیره که توسط دوربین متصل به کامپیوتر و نرم افزار مخصوص بررسی می‌گردد و روش دقیق‌تری نسبت به بررسی هیستوپاتولوژی اسلایدهای میکروسکوپی است(۷). از آن‌جا که تا به امروز مطالعه‌ای در زمینه استفاده از هیستومورفومتری به همراه رنگ‌آمیزی متیل‌گرین پیرونین به عنوان روش کمکی در تمایز تومورهای خوش‌خیم از بدخیم بزاقی و یا در افتراق درجات مختلف تمایز تومورهای بدخیم بزاقی صورت نگرفته است لذا مطالعه حاضر با این هدف انجام گرفته است.

مواد و روش ها

این مطالعه به صورت توصیفی- تحلیلی به روش مقطعی در سال ۱۳۹۴ در دانشکده دندان پزشکی بابل انجام شد. ۶۰ بلوک پارافینه مربوط به آرشیو دانشکده دندان پزشکی بابل و سایر مراکز آموزشی- بیمارستانی شامل ۲۰ بلوک مربوط به نئوپلاسم خوش‌خیم بزاقی (پلئومورفیک آدنوما) و ۴۰ بلوک پارافینه نئوپلاسم بدخیم بزاقی (۲۰ مورد آدنوئیدسیستیک کارسینوما و ۲۰ مورد موکواپیدرموئید کارسینوما) انتخاب شدند. اطلاعات بالینی آن ها شامل سن، جنس و نوع غده بزاقی خارج شد و در جداولی ثبت گردید.جهت تایید تشخیص هیستوپاتولوژی، انتخاب بلوک‌های مناسب و هم‌چنین تعیین درجه تمایز موکواپیدرموئید کارسینوما از بلوک‌های پارافینه دو برش ۵ میکرونی برای رنگ‌آمیزی هماتوکسیلین- ائوزین و متیل‌گرین پیرونین زده شد. پس از مشاهده توسط پاتولوژیست دهان و تایید تشخیص، بلوک‌های پارافینه مربوط به نئوپلاسم‌های خوش‌خیم و بدخیم بزاقی که جهت ورود به مطالعه مناسب تشخیص داده شدند، در نظر گرفته شدند. هم‌چنین درجه تمایز موکواپیدرموئید کارسینوما براساس معیارهای Brandwein(۸) تعیین شد. نئوپلاسم‌های بدخیم براساس رفتار بیولوژیکی در دو گروه بدخیمی با درجه بالا شامل موکواپیدرموئید کارسینوما gradeIII و آدنوئیدسیستیک کارسینوما و بدخیمی با درجه پایین شامل موکواپیدرموئید کارسینومای grade I طبقه‌بندی شدند(۲). در رنگ آمیزی متیل گرین پیرونین

[Downloaded from jmums.mazums.ac.ir on 2026-11-25]

(Merk, Darmstadhto,Germany) ابتدا متیل گرین ۱/۵g و پیرونین ۲/۵gدر ۲۰۰ml آب حل شد و سپس با ۶۰ میلی لیتر آب و ۲۰ml با فرفسفات (۱/۱۰) PH=۵ ترکیب شده و به محلول قبلی اضافه شد. اسلایدها در یک محلول الکلی (۲۵ درصد اتانول و ۷۵ درصد بوتانل) به مدت ۲ دقیقه قرار گرفته وسپس ۲ دقیقه در گزیلن غوطه‌ور شدند و سرانجام اسلایدها با چسب انتلان پوشیده شدند(۳). ابتدا تصاویری از اسلایدهای رنگ‌آمیزی شده با متیل‌گرین پیرونین با بزرگ نمایی ۱۰۰ برابر با میکروسکوپ (Japan Optical، Bx41، Olympus) توسط دوربین (lgvc,Tokyo,japan) متصل به کامپیوتر در ۳ مقطع میکروسکوپی پشت سرهم با بزرگ نمایی ۱۰۰برابر به اندازه ۱۰۲۴×۷۶۸ میلی‌متر و رزولوشن ۱۷درصد از اجزاء تومورال به عمل آمد و به طور متوسط ۱۰۰ هسته در ۳ فیلد میکروسکوپی بررسی شد. در مجموع ۱۸۰تصویر میکروسکوپی تهیه شد و سپس تکنیک هیستومورفومتری مطابق با روش shabana (۹) انجام شد. جهت ارزیابی هیستومورفومتری از کامپیوتر متصل به دوربین و از نوع سیستم آنالیز (Motic plus2) استفاده شد. اندازه سطح مقطع هسته، سیتوپلاسم (μm^2) و نسبت اندازه هسته به سیتوپلاسم، نسبت قطر بزرگ به کوچک هسته (Ferret ratio) و شکل هسته محاسبه شد و نتایج نهایی به صورت انحراف معیار±میانگین گزارش شد. هم‌چنین بررسی کیفی هستک‌ها (تک-چند هستکی) در ۳ فیلد میکروسکوپی پشت سرهم با بزرگ‌نمایی ۱۰۰ برابر در هر اسلاید انجام شد. درصورت مشاهده روی هم‌افتادگی سلول‌ها و مشخص نبودن غشاء آن‌ها، در مطالعه وارد نشدند. اطلاعات نمونه‌ها در SPSS۲۲ وارد شدند و با تست‌های آماری kruskal-wallis و Mann-whitney تجزیه و تحلیل شدند.

یافته ها

از بین ۶۰ نمونه انتخاب شده در این بررسی، ۲۰ مورد مربوط به پلئومورفیک آدنوما، ۲۰ مورد آدنوئیدسیستیک کارسینوما و ۲۰ مورد موکواپیدرموئید کارسینوما بود (جدول شماره ۱). هم‌چنین ۱۱ مورد از موکواپیدرموئید کارسینوما ها دارای grade I و ۹ مورد دارای gradeIII بودند. نمونه‌های آدنوئیدسیستیک کارسینوما هم شامل ۹ مورد نوع tubular، ۷ مورد نوع solid و ۴ مورد نوع cribriform بودند.

جدول شماره ۱: ارزیابی ویژگی‌های بالینی (سن،جنس،نوع غده) در تومورهای شایع خوش خیم و بدخیم بزاقی

نوع تومور	میانگین سنی (انحراف معیار±میانگین)	جنس	نوع غده بزاقی
پلئومورفیک آدنوما	۴۴/۲±۹/۸۵	۱۳ زن	۶ غدد بزاقی اصلی
		۷ مرد	۱۴ غدد بزاقی فرعی
موکواپیدرموئید کارسینوما	۴۹±۱۵/۳۷	۱۲ زن	۱ غدد بزاقی اصلی
		۸مرد	۱۹ غدد بزاقی فرعی
آدنوئید سیستیک کارسینوما	۴۸/۲۶±۱۴/۹۰	۱۱زن	۵ غدد بزاقی اصلی
		۹ مرد	۱۵ غدد بزاقی فرعی

آنالیز kruskal-wallis نشان داد که بین ویژگی‌های مورفومتری (اندازه سطح مقطع هسته، سیتوپلاسم (μm^2)، نسبت اندازه هسته به سیتوپلاسم و نسبت قطر بزرگ به کوچک هسته) در تومورهای شایع خوش‌خیم و بدخیم بزاقی اختلاف آماری معنی‌داری وجود دارد ($p<۰/۰۰۱$) به طوری که میانگین مساحت سیتوپلاسم در موکواپیدرموئید کارسینوما، میانگین مساحت هسته و نسبت قطر بزرگ به کوچک هسته در پلئومورفیک آدنوما و نسبت اندازه هسته به سیتوپلاسم در آدنوئیدسیستیک کارسینوما بیش تربیش‌ترین بود (جدول شماره ۲).

ارتباط آماری معنی‌داری بین رفتار تهاجمی و هم‌چنین درجه تمایز تومورهای شایع غدد بزاقی با ویژگی‌های مورفومتری وجود نداشت (جداول شماره ۲و۳).

با آنالیزMann-whitney در مقایسه دو به دوی تومورهای بزاقی تفاوت مساحت سلول در پلئومورفیک آدنوما و موکواپیدرموئید کارسینوما معنی‌دار نبود ($p=۰/۴۶$). هم‌چنین نسبت قطر بزرگ به کوچک هسته درموکواپیدرموئید کارسینوما و آدنوئیدسیستیک کارسینوما تفاوت آماری معنی‌داری نداشت ($p=۰/۱۴$). در سایر ویژگی‌های مورفومتری تفاوت آماری معناداری وجود

[Downloaded from jmums.mazums.ac.ir on 2026-11-25]

داشت. هم‌چنین در بررسی کیفی هستک‌ها با حذف هسته‌های تیره که در آن‌ها هستک مشخص نبود، نتایج زیر حاصل شد:

– در بررسی اسلایدهای میکروسکوپی پلئومورفیک آدنوما تقریباً همه سلول‌ها تک هستکی و به‌ندرت سلول چندهستکی مشاهده شد. شکل هسته دارای تنوع زیادی بود اما بیش‌تر هسته‌ها حالت کشیده داشتند.

در بررسی اسلایدهای میکروسکوپی موکواپیدرموئید کارسینوما حدود ۷۰ درصد سلول‌ها چند هستکی و ۳۰ درصد سلول‌ها تک هستکی بودند که در هسته‌های تک هستکی هم اندازه هستک بزرگ بود. هسته‌ها به شکل بیضی و زاویه دار مشاهده شدند.

– در بررسی اسلایدهای میکروسکوپی آدنوئیدسیستیک کارسینوما حدود ۵۵ درصد سلول‌ها چند هستکی و ۴۵ درصد سلول‌ها تک هستکی بودند. در بیش‌تر سلول‌ها هسته‌ها تقریباً کروی مشاهده شدند (تصاویر شماره ۱ تا ۳).

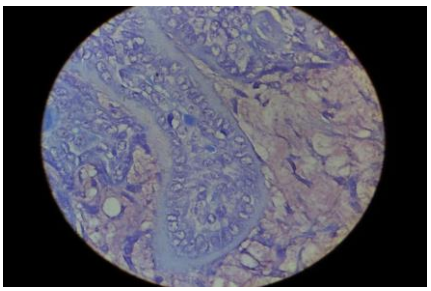

تصویر شماره ۱: رنگ آمیزی متیل گرین پیرونین در پلئومورفیک آدنوما (x۱۰۰). فلش ها نمایان گر هسته های تک هستکی می باشند.

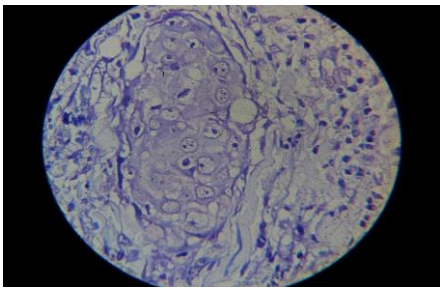

تصویر شماره ۲: رنگ آمیزی متیل گرین پیرونین در موکواپیدرموئید کارسینوما (x۱۰۰). فلش‌ها نمایان‌گر هسته های چند هستکی می باشند.

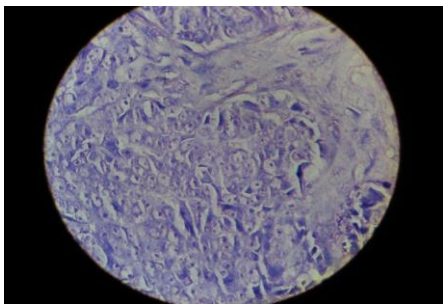

تصویر شماره۳: رنگ آمیزی متیل گرین پیرونین در آدنوئیدسیستیک کارسینوما (x۱۰۰). فلش‌ها نمایان‌گر هسته های چند هستکی می باشند.

بحث

از نتایج مطالعه حاضر به نظر می‌رسد که اگر چه از نظر ویژگی‌های مورفومتری اختلاف آماری معنی‌داری بین تومورهای شایع خوش خیم و بدخیم بزاقی مشاهده شد ولی این ویژگی‌ها مرتبط با رفتار تهاجمی ضایعات فوق نبود. به‌طوری که بیش‌تر بیش‌ترین میزان مساحت هسته در پلئومورفیک آدنوما، بیش‌تر بیش‌ترین میزان مساحت

جدول شماره ۲: ارزیابی ویژگی‌های مورفومتری تومورهای شایع خوش خیم و بدخیم بزاقی با رنگ آمیزی متیل گرین پیرونین

گروه	مساحت سیتوپلاسم (انحراف معیار±میانگین)	مساحت هسته (انحراف معیار±میانگین)	نسبت مساحت هسته به سیتوپلاسم (انحراف معیار±میانگین)	نسبت قطر بزرگ به کوچک هسته (انحراف معیار±میانگین)
پلئومورفیک آدنوما	۴۶۱۵/۳۵±۱۵۹۶/۶۵	۱۱۱۴/۴۷±۶۳۵/۶۷	۰/۲۴±۰/۱۲	۱/۹۵±۰/۷۸
موکواپیدرموئید کارسینوما	۴۶۹۹/۴۰±۲۰۹۴/۰۳	۹۹۱/۴۹±۷۰۰/۲۳	۰/۲۲±۰/۱۴	۱/۶۰±۰/۵۱
آدنوئیدسیستیک کارسینوما	۲۶۷۲/۳۵±۱۲۰۶/۸۶	۷۳۷/۳۹±۴۰۱/۰۸	۰/۲۸±۰/۱۱	۱/۴۷±۰/۳۵
سطح معنی داری	۰/۰۰۱	۰/۰۰۱	۰/۰۰۱	۰/۰۰۱

جدول شماره ۳: ارزیابی ویژگی‌های مورفومتری تومورهای شایع بزاقی با درجه بدخیمی بالا و پایین با رنگ آمیزی متیل گرین پیرونین

گروه	مساحت سیتوپلاسم (انحراف معیار±میانگین)	مساحت هسته (انحراف معیار±میانگین)	نسبت مساحت هسته به سیتوپلاسم (انحراف معیار±میانگین)	نسبت قطر بزرگ به کوچک هسته (انحراف معیار±میانگین)
درجه بدخیمی بالا	۳۶۶۱/۱۴±۱۶۸۷/۹۸	۷۴۷/۵۷±۵۴۱/۹۹	۰/۲۲±۰/۱۱	۱/۴۲±۰/۳۱
درجه بدخیمی پایین	۵۹۷۰/۱۲±۲۷۸۰/۱۸	۱۰۵۲/۰۸±۴۳۱/۳۲	۰/۱۹±۰/۰۹	۱/۶۹±۰/۴۱
سطح معنی داری	۰/۰۰۱	۰/۰۰۱	۰/۰۰۱	۰/۰۰۱

[Downloaded from jmums.mazums.ac.ir on 2026-11-25]

سیتوپلاسم در موکواپیدرموئید کارسینوما، بیش‌تر بیش‌ترین میزان نسبت هسته به سیتوپلاسم در آدنوئیدسیستیک کارسینوما و بیش‌تر بیش‌ترین اندازه قطر بزرگ به کوچک هسته در پلئومورفیک آدنوما وجود داشت. از آن‌جایی‌که تاکنون مطالعه‌ای در زمینه استفاده از هیستومورفومتری و یا به‌طور اختصاصی رنگ‌آمیزی متیل‌گرین پیرونین به‌عنوان روش کمکی در تمایز تومورهای بزاقی صورت نگرفته که از نکات مثبت این مطالعه استلذا برای نگارش بحث مطالعه یاد شده محدودیت‌هایی وجود داشته و امکان مقایسه مستقیم یافته‌های این مطالعه با مقاله‌های دیگر وجود ندارد. اغلب در مطالعات گذشته از نسبت مساحت هسته به سیتوپلاسم به عنوان مشخصه اصلی تغییرات بدخیمی نام برده می‌شد(۱۰،۱۱) در صورتی که در مطالعه حاضر این نسبت در پلئومورفیک آدنوما بیش‌تر از موکواپیدرموئید کارسینوما بود.به عبارتی ارتباطی بین رفتار تهاجمی تومورهای بزاقی با ویژگی‌های مورفومتری دیده نشد.

در مطالعه Khandelwal و همکاران نسبت هسته به سیتوپلاسم با رنگ‌آمیزی پاپانیکولائو در نمونه‌های سیتولوژی مخاط دهان افراد مصرف‌کننده تنباکو کمتر از افراد مبتلا به کارسینوم سلول سنگفرشی بود(۱۱) و به نظر می‌رسد مورفومتری روش ارزشمندی در افتراق ضایعات پیش بدخیم ناشی از تنباکو از کارسینوم سلول سنگفرشی باشد که در تضاد با نتایج مطالعه حاضر است.

محتشم و همکاران ویژگی‌های سیتومورفومتریک هسته و هستک را در مخاط نرمال، مخاط دیسپلاستیک و کارسینوم سلول سنگفرشی به وسیله رنگ‌آمیزی متیل‌گرین پیرونین بررسی کردند و به این نتیجه رسیدند که این روش رنگ‌آمیزی به همراه مورفومتری روش کمکی ارزشمندی جهت ارزیابی تغییرات هسته و هستک در ضایعات پیش بدخیم حفره دهان است(۳).

Metgud و همکاران مطرح کردند که رنگ‌آمیزی متیل‌گرین پیرونین روش ارزشمندی جهت ارزیابی هم زمان DNA و RNA در کارسینوم سلول سنگفرشی و دیسپلازی اپیتلیالی است.این روش ساده بوده و جهت معاینات معمول روزانه نسبت به رنگ‌آمیزی هماتوکسیلین- ائوزین و feulgen روش مفیدتری است(۱۲). این‌گونه به نظر می‌رسد که پارامترهای مورفومتریک جهت تمایز ضایعات پیش بدخیم از بدخیم اپی تلیالی مفید باشد اما در ارتباط با تومورهای بزاقی روش کمکی ارزشمندی نمی‌باشد. البته اگرچه تومورهای بزاقی ممکن است در نمای میکروسکوپی شباهت‌های زیادی با هم داشته باشند و گاهی تمایز آن‌ها بسیار مشکل باشد اما ایمونوهیستوشیمی و مورفومتری روش‌های کمکی ارزشمندی در افتراق آن‌ها نمی باشند(۴).

سیفی و همکاران به ارزیابی پارامترهای مورفومتریک در تومور ادنتوژنیک کراتوسیست و کیست دنتی ژروس با رنگ آمیزی هماتوکسیلین- ائوزین پرداختند. ایشان افزایش نسبت هسته به سیتوپلاسم، تراکم عروق خونی و افزایش نسبت قطر بزرگ به کوچک هسته را در تومور ادنتوژنیک کراتوسیست نسبت به کیست دنتی ژروس مطرح کردند و مورفومتری را روش ارزشمندی در توجیه عود رفتار تهاجمی کراتوسیست بیان کردند که با نتایج مطالعه حاضر در تضاد است(۱۳).

در مطالعه Karpinska- kaczmarczyk و همکاران ویژگی‌های مورفومتری هسته و هستک در تومورهای پستان و ارتباط آن با طول عمر کلی بیماران ارزیابی شد. ایشان گزارش نمودند که ارتباط مثبتی بین پلی‌مورفیسم هسته و تعداد هستک‌های موجود در هسته سلول‌های تومورال و relapse- free servival rate وجود دارد اما ارتباطی با طول عمر کلی بیماران مشاهده نشد. هم‌چنین برخی از پارامترهای مورفومتریک هسته و هستک در کارسینوم تهاجمی پستان را مرتبط با فاکتورهای بالینی- پاتولوژی مطرح کردند به‌طوری که مساحت هسته، تعداد هستک‌ها و پلی مورفیسم هسته در کارسینوم با پرولیفراسیون کم و بیان گیرنده استروژنکم تر از کارسینوما با پرولیفراسیون بالا و عدم بیان گیرنده استروژن بود(۱۴).

[Downloaded from jmums.mazums.ac.ir on 2026-11-25]

Sneha Singh و همکاران به بررسی ویژگی‌های مورفومتری در لکوپلاکیای دهانی، فیبروز زیرمخاطی دهانی و مخاط نرمال دهانی با رنگ‌آمیزی هماتوکسیلین- ائوزین پرداختند و بیان کردند که این ویژگی‌ها از فیبروز زیرمخاطی تا مخاط نرمال دهانی کاهش می‌یابد. در نتیجه هیستومورفومتری یک روش کمی مناسب برای تشخیص ضایعات با پتانسیل بدخیمی می‌باشد(۱۵).

Mohanta و همکاران به بررسی ویژگی‌های مورفومتریک سلول و هسته در کارسینوم سلول سنگفرشی با رنگ آمیزی پاپانیکولائو پرداختند. ایشان کاهش پارامترهای سلول و افزایش پارامترهای هسته را در سلول‌های سنگفرشی غیر کراتینیزه نسبت به سلول نرمال مطرح کردند و مورفومتری را به عنوان روش مناسبی برای تشخیص زود هنگام کارسینوم سلول سنگفرشی بیان کردند(۱۶).

Udayashankar وهمکاران بیان‌کردندکه ویژگی‌های مورفومتریک سلول و هسته به ترتیب در کارسینوم سلول سنگفرشی، مصرف‌کنندگان تنباکو و افراد نرمال کاهش می‌یابد و می‌توان از مورفومتری برای تشخیص تغییرات بدخیمی قبل از ظهور بالینی ضایعات استفاده کرد(۱۷).

در مطالعه حاضر اگرچه در ارتباط با ویژگی‌های مورفومتری و درجه تمایز تومورهای بدخیم بزاقی در برخی پارامترها اختلاف آماری معنی‌داری وجود دارد اما روند منطقی با رفتار تهاجمی ضایعات بزاقی نمی‌توان در نظرگرفت. با توجه به این که کاربرد مورفومتری دارای نتایج مثبتی در ضایعات اپیتلیالی و پستان می‌باشد اما در ارتباط با تومورهای غده بزاقی نتایج منطقی دیده نشد. بنابراین این چنین می‌توان بیان کرد که نتایج مورفومتری بر حسب نوع تومور (اپیتلیالی، مزانشیمی، اپیتلیالی مزانشیمی) و نوع استروما متفاوت می باشد و شاید عدم مثبت بودن نتایج به دلیل شباهت بسیار زیاد تومورهای غده بزاقی از نظر نمای هیستوپاتولوژی آن‌ها باشد. از روش‌های رنگ‌آمیزی متعددی مانند AgNOR، feulgen، azure B، pyronin Y، تولوئیدین بلو و متیل گرین پیرونین جهت مشاهده و بررسی پارامترهای هسته و هستک به ویژه در ضایعات اپی تلیالی استفاده می‌گردد(۳).

سیفی و همکاران با رنگ‌آمیزی نیترات نقره و تعداد نقاط رنگ پذیر شده رفتار تهاجمی آملوبلاستوما را نسبت به ضایعات ادنوژنیک دیگر توجیه کردند(۱۸) اما مشکل رنگ‌آمیزی نیترات نقره این است که گاهی رسوبات رنگ‌پذیری به جای نقاط رنگ پذیر شده با میکروسکوپ نوری محاسبه می‌گردد.

Pyronin جهت رنگ‌پذیری هستک و RNA و تولوئیدین بلو، azure B، متیل‌گرین برای تشخیص DNA به‌کار می‌روند اما متیل‌گرین پیرونین روش رنگ‌آمیزی ارزشمندی در تمایز DNA از RNA می‌باشد به‌طوری که DNA سبز رنگ و RNA قرمز می‌شود. هم‌چنین روش رنگ‌آمیزی متیل‌گرین پیرونین ساده و نسبتاً ارزان بوده(۲۰،۱۹،۶)، لذا در مطالعه حاضر جهت بررسی کلیه ویژگی‌های مورفومتری تومورهای بزاقی از این روش رنگ‌آمیزی استفاده شد.

در پایان می‌توان نتیجه‌گیری کرد که مورفومتری و رنگ‌آمیزی متیل‌گرین پیرونین بر خلاف ضایعات اپی تلیالی در تومورهای غدد بزاقی روش کمکی ارزشمندی در تشخیص افتراقی میکروسکوپی آن‌ها در موارد مشکل‌ساز نمی‌باشد و با این روش نمی‌توان تومورهای خوش‌خیم از بدخیم بزاقی را افتراق داد و ویژگی‌های مورفومتری ارتباطی با درجه بدخیمی و رفتار تهاجمی تومورهای بزاقی ندارد.

سپاسگزاری

این مطالعه یک پایان‌نامه دانشجویی در دانشکده دندان پزشکی بابل بوده است که هزینه‌های آن توسط معاونت پژوهشی دانشگاه علوم پزشکی بابل تأمین شده است. نویسندگان این مقاله مراتب قدردانی خود را از خانم ابراهیم پور و آقای نوری به علت رنگ کردن نمونه‌ها به عمل می‌آورند.

[Downloaded from jmums.mazums.ac.ir on 2026-11-25]

References

1. Neville BW, Damm DD, Allen CM, Bouquot JE. Oral and Maxillofacial pathology. 3rd ed. Philadelphia: Saunders; 2009.
2. Regezi J, Scuba J, Jordan CK. Oral pathology, Clinical pathologic correlations. 5th ed. Philadelphia: Saunders; 2008.
3. Mohtasham N, Mahdavi-Shahri N, Salehinejad J, Ejtehadi H, Torabi-Parizi M, Ghazi N. Detection of nucleoproteins in squamous cell carcinoma, and dysplastic and normal mucosa in the oral cavity by methyl green-pyronin staining. J Oral Sci 2010; 52(2): 239-243.
4. Nagao T, Sato E, Inoue R, Oshiro H, H Takahashi R, Nagai T, et al. Immunohistochemical analysis of salivary gland tumors: application for surgical pathology practice. Acta Histochem Cytochem 2012; 45(5): 269-282.
5. Zarbo RJ. Salivary gland neoplasia: a review for the practicing pathologist. Mod pathol 2002; 15(3): 298-323.
6. Prentø P, Lyon HO. Methyl green-pyronin Y staining of nucleic acids: studies on the effects of staining time, dye composition and diffusion rates. Biotech Histochem 2003; 78(1): 27-33.
7. Günhan O, Yildiz E, Karslioğlu Y, Aydintuğ Y, Doğan N, Celasun B. Nuclear morphometric features of epithelial cells lining keratocysts. Anal Quant Cytol Histol 2003; 25(2): 85-89.
8. Brandwein MS, Ivanov K, Wallace DI, Hille JJ, Wang B, Fahmy A, et al. Mucoepidermoid carcinoma: a clinicopathologic study of 80 patients with special reference to histological grading. Am J Surl Pathol 2001; 25(7): 835-845.
9. Shabana AH, El-Labban NG, Lee KW, Kramer IR. Morphometric analysis of suprabasal cells in oral white lesions. J Clin Pathol 1989; 42(3): 264-270.
10. Samsonidze GG. Nucleo-cytoplasmic and nucleolo-nuclear ratios in basal cells of the epithelium of the regenerating gingival mucous membrane. Bull Exp Biol Med 1970; 70(3): 1058-1059.
11. Khandelwal S, Solomon MC. Cytomorphological analysis of keratinocytes in oral smears from tobacco users and oral squamous cell carcinoma lesions—A histochemical approach. Int J Oral Sci 2010; 2(1): 45-52.
12. Metgud R, Gupta K, Chandra U. Simultaneous quantification of nucleoproteins and comparison of methyl green-pyronin Y and Feulgen staining in sections of oral squamous cell carcinoma, dysplastic lesions and normal mucosa. Biotech Histochem 2014; 89(4): 267-272.
13. Seifi S, Feizi F, Nafarzadeh S', Avesta A. Histomorphometric comparative evaluation of keratocystic odontogenic tumor and dentigerous cyst. Daneshvar 2011; 18(93): 43-50 (Persian).
14. Karpinska- kaczmarczyk K, Kram A, kaczmorczyk M, Domagula W. Prognostic significance of morphometric parameters of nucleoli and nuclei of invasive ductal breast carcinomas. Pol J Pathol 2008; 60(3): 124-129.
15. Singh S, Shyamala K, Girish HC, Murgod S, Rani V, Prakash R. Cytomorphometric analysis of basal cells: An objective mean for the diagnosis of oral leukoplakia and oral submucous fibrosis. RJPBCS 2015; 6(5): 597-603.
16. Mohanta A, Prafulla KM. Cytomorphometric Analysis of Non-keratinized Malignant Squamous Cells in Exfoliated Cytosmears of

[Downloaded from jmums.mazums.ac.ir on 2026-11-25]

Human Oral Neoplasm. J Carcinog Mutagen 2016; 7(1): 2-8.

17. Udayashankar U, Guduru VS, Ananthaneni A, Ramisetty SD, Kuberappa PH, Namala S. Evaluation of cytomorphometric changes in tobacco users and diagnosed oral squamous cell carcinoma individuals. J of Cytol 2016; 33(3): 125-129.
18. Seifi S, Shafigh E, Allaie A. Quantitative and qualitative analysis of argyrophilic nuclear organizer regions in follicular cyst, keratocystic odontogenic tumor and ameloblastoma. J Canc Res Therap 2011; 7(3): 280-285.
19. Ehrig T, Abdulkadir SA, Dintzis SM, Milbrandt J, Watson MA. Quantitative amplification of genomic DNA from histological tissue sections after staining with nuclear dyes and laser capture microdissection. J Mol Diagn 2001; 3(1): 22-25.
20. Li B, Wu Y, Gao XM. Pyronin Y as a fluorescent stain for paraffin sections. Histochem J 2002; 34(6): 299-303.

[Downloaded from jmums.mazums.ac.ir on 2026-11-25]