

## *Osteoid Osteoma in the Coccyx: A Case Report*

Hojjat Hossein Pourfeizi<sup>1</sup>,  
Seyed Mostafa Ghavami<sup>2</sup>,  
Nahideh Gharehaghaji<sup>2</sup>

<sup>1</sup> Associate Professor, Department of Orthopedics, School of Medicine, Tabriz University of Medical Sciences, Tabriz, Iran

<sup>2</sup> Associate Professor, Department of Radiology, School of Paramedicine, Tabriz University of Medical Sciences, Tabriz, Iran

(Received August 4, 2016 ; Accepted February 17 , 2017)

### ***Abstract***

Osteoid osteoma is a benign bone tumor that occurs most frequently in long bones such as femur and tibia. The spine is a rare localization of osteoid osteoma and the coccyx even more exceptional. We report a case of osteoid osteoma of the coccyx in a young man with sacrococcygeal pain which was relieved by salicylates. Computed tomography, bone scan and magnetic resonance imaging of the region demonstrated a typical osteoid osteoma lesion. After the operative curettage of the tumor, the pain and clinical symptoms dramatically stopped. Since coccygeal osteoid osteoma is a very rare condition, the disease may be confused with other common lesions such as traumatic lesions. Therefore, in chronic pains, further investigation by CT scan of the coccyx area is essential to rule out osteoid osteoma.

**Keywords:** osteoid osteoma, coccyx, CT scan, isotope scan, magnetic resonance imaging

**J Mazandaran Univ Med Sci 2017; 26(145): 403-407 (Persian).**

## گزارش یک مورد نادر استئوئید استنوما در دنبالچه

حجت حسین پور فیضی<sup>۱</sup>سید مصطفی قوامی<sup>۲</sup>ناهیده قره آغاجی<sup>۲</sup>

## چکیده

استئوئید استنوما از تومورهای خوش خیم استخوانی است که به طور شایع استخوان‌های دراز مانند فمور و تیبیا را گرفتار می‌نماید. گرفتاری مهره‌ها ناشایع بوده و دنبالچه از موارد نادر ابتلا به این تومور است. در این گزارش مورد آقای جوانی معرفی می‌شود که به دلیل درد ناحیه دنبالچه که با مصرف سالیسيلات‌ها تسکین می‌یافت، مراجعه کرده بود. در بررسی‌های انجام شده با سی‌تی‌اسکن، اسکن ایزوتوپ و تصویربرداری تشدید مغناطیسی، وجود تومور در ناحیه دنبالچه مشخص گردید. بیمار تحت جراحی و تخلیه تومور قرار گرفت. در کنترل‌های بعد از عمل، درد و علائم بالینی بیمار کاملاً بهبود یافته بود. با توجه به این که دنبالچه از نواحی بسیار نادر درگیری توسط این ضایعه است، بیماری ممکن است با سایر ضایعات شایع ناحیه مانند تروما اشتباه شود. لذا در دردهای مزمن، برای رد استئوئید استنوما، بررسی‌های بیش‌تر با سی‌تی‌اسکن از این ناحیه ضروری است.

واژه‌های کلیدی: استئوئید استنوما، دنبالچه، سی‌تی‌اسکن، اسکن ایزوتوپ، تصویربرداری تشدید مغناطیسی

## مقدمه

ضد درد غیراستروئیدی مانند آسپرین جواب می‌دهد. اندازه تومور معمولاً از ۱/۵ سانتی‌متر کوچک‌تر است. ممکن است باعث کاهش و یا افزایش رشد استخوان و بعضاً باعث بدشکلی و آتروفی عضلانی و تورم نسوج نرم مجاور شود (۴). تشخیص بیماری با روش‌های تصویربرداری است. اولین قدم انجام رادیوگرافی ساده است. در استخوان‌های دراز، علائم رادیولوژیک به صورت افزایش موضعی ضخامت کورتکس و ناحیه مرکزی رادیولوسنت و بعضاً به دلیل ایجاد کلسیفیکاسیون در داخل نیدوس، ناحیه مذکور در سی‌تی‌اسکن به صورت دنس دیده می‌شود. در نواحی با آناتومی پیچیده مانند مهره‌ها، لگن و شانه ممکن است رادیوگرافی ساده،

استئوئید استنوما از تومورهای خوش خیم استخوانی با علت نامشخص است که از استئوبلاست‌ها منشاء می‌گیرد و اغلب دیافیز استخوان‌های دراز مانند فمور و تیبیا را درگیر می‌کند. این تومورف سومین تومور شایع خوش خیم استخوانی است (۱). این تومور اولین بار در سال ۱۹۳۵ توسط Jaffe گزارش گردید (۲). شیوع تومور در مردان جوان ۴-۲ برابر شایع‌تر از زنان است و بیش‌تر در دهه دوم و سوم زندگی دیده می‌شود (۱). در این بیماری دست‌ها، پاها و مهره‌ها ممکن است گرفتار شوند. در مهره‌ها بیش‌تر عناصر خلفی درگیر می‌شوند. ابتلای دنبالچه از موارد نادر بیماری است (۳). علامت بالینی کلاسیک بیماری، دردهای شبانه است که به داروهای

Email: mostafa.ghavami@yahoo.com

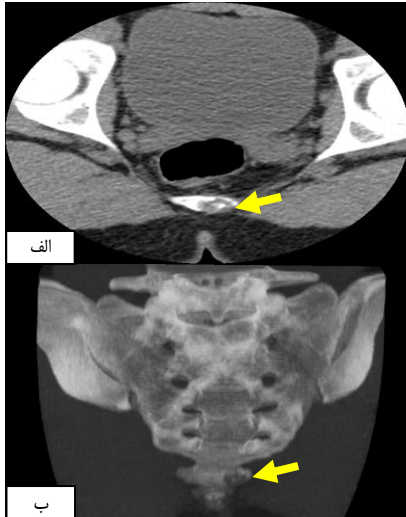
مؤلف مسئول: سید مصطفی قوامی - تبریز، دانشگاه علوم پزشکی تبریز، دانشکده پیراپزشکی، گروه رادیولوژی

۱. دانشیار، گروه ارتوپدی، دانشکده پزشکی، دانشگاه علوم پزشکی تبریز، تبریز، ایران

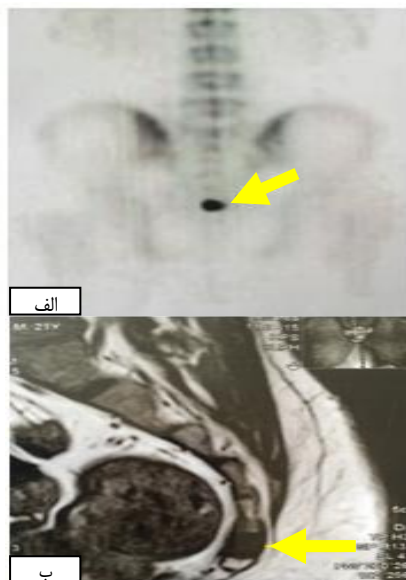
۲. دانشیار، گروه رادیولوژی، دانشکده پیراپزشکی، دانشگاه علوم پزشکی تبریز، تبریز، ایران

تاریخ دریافت: ۱۳۹۵/۵/۱۴ تاریخ ارجاع جهت اصلاحات: ۱۳۹۵/۵/۱۹ تاریخ تصویب: ۱۳۹۵/۱۰/۲۹

صورت ناحیه استخوانی دنس لایه لایه و تکامل یافته تایید گردید (تصویر شماره ۳). در پیگیری های بعد از عمل جراحی، علائم بالینی و درد بیمار از بین رفته و یافته غیرطبیعی دیده نشد.



تصویر شماره ۱: تصاویر سی تی اسکن بیمار. الف- در مقطع آگزیتال، ب- در مقطع کروئال. ناحیه هیپودنس در سمت چپ قطعه اول دنبالچه همراه با افزایش دانسیته در قسمت مرکزی مربوط به نیدوس استئوئید استئوما مشاهده می شود



تصویر شماره ۲: الف) تصویر اسکن ایزوتوپ استخوان دنبالچه. افزایش برداشت دارو در ناحیه تومور دیده می شود، ب) مقطع ساجیتال ناحیه دنبالچه در تصویربرداری تشدید مغناطیسی. ناحیه ضایعه همراه با ادم مغز استخوان در اولین قطعه دنبالچه مشاهده می شود

نرمال باشد. قدم های بعدی، انجام سی تی اسکن، تصویربرداری تشدید مغناطیسی و اسکن ایزوتوپ است (۵). برای درمان این بیماری، دو روش وجود دارد: روش اول استفاده از امواج رادیوتی که یک روش غیر تهاجمی است و دوم، تخلیه نیدوس توسط جراحی؛ ولی گاهی تومور خودبخود بهبود می یابد (۶). هدف از گزارش مورد حاضر این است که علی رغم نادر بودن ضایعه در دنبالچه، در مردان جوان با دردهای شبانه این تومور در تشخیص افتراقی باید مد نظر باشد.

## معرفی بیمار

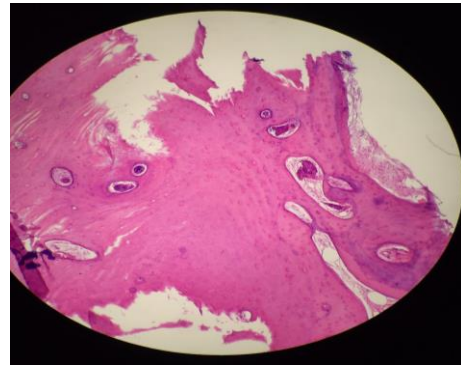
مرد ۲۱ ساله ای با درد ناحیه دنبالچه به مدت ۲ سال، به کلینیک ارتوپدی مراجعه نمود. بیمار درد شبانه داشت که با داروهای ضد التهابی غیراستروئیدی از جمله آسپرین و داروهای مشابه، کاهش پیدا می کرد. در معاینه بالینی، به غیر از درد و حساسیت ناحیه دنبالچه، یافته غیرطبیعی مشاهده نشد. یافته های آزمایشگاهی طبیعی گزارش شده بود. بیمار برای بررسی های تصویربرداری جهت انجام سی تی اسکن از ناحیه ساکروم و دنبالچه ارجاع داده شد. در بررسی انجام گرفته با رادیوگرافی ساده، یافته غیرطبیعی دیده نشد. در برش های تهیه شده در مقاطع آگزیتال، کروئال و ساژیتال سی تی اسکن، ناحیه هیپودنس در سمت چپ دنبالچه مشکوک به استئوئید استئوما مشاهده گردید. تصویر شماره ۱، تصاویر سی تی اسکن بیمار در مقاطع آگزیتال و کروئال را نشان می دهد.

برای ارزیابی های بیشتر، اسکن ایزوتوپ و تصویربرداری تشدید مغناطیسی درخواست گردید. در تصاویر اسکن ایزوتوپ، افزایش برداشت دارو در ناحیه تومور (تصویر شماره ۲ الف) و در برش های تصویربرداری تشدید مغناطیسی، ضایعه به صورت ناحیه هیپوسینگنال با حدود مشخص در تصاویر وزنی T1 در ناحیه S1 دیده می شود (تصویر شماره ۲ ب).

بیمار با تشخیص استئوئید استئوما، تحت جراحی و تخلیه توده قرار گرفت. در تصاویر پاتولوژی، ضایعه به

در بررسی مقالات منتشره در یک دهه اخیر در سایت مدلاین، فقط دو مورد از درگیری دنبالچه مشاهده گردید (۳). بیمار معرفی شده در این بررسی، مرد جوانی با دردهای شبانه ناحیه دنبالچه است که این درد با داروهای ضد درد غیراستروئیدی، کاهش می‌یافت؛ دو مورد گزارش شده در مقالات منتشره دیگر نیز مردان جوان بودند که علائم بالینی کاملاً مشابه داشتند و رادیوگرافی ساده در دو مورد مذکور و مورد گزارش شده در این مقاله نرمال و تغییرات پاتولوژیک نشان نمی‌داد. در بررسی‌های تکمیلی با اسکن ایزوتوپ و سی تی اسکن، تشخیص ضایعه مشخص گردید.

در شایع‌ترین محل تومور یعنی فمور و تیبیا، ضایعه به صورت افزایش موضعی ضخامت کورتکس با ناحیه مرکزی گرد یا بیضی شکل رادیولوسنت مربوط به هسته مرکزی تومور (نیدوس) قابل رویت است. در سی تی اسکن با برش‌های آگزیکال، کرونال و ساژیتال، اندازه ضایعه و هسته مرکزی آن (نیدوس) بهتر از رادیوگرافی ساده مشخص می‌گردد. نیدوس ضایعه در تصاویر شدید مغناطیسی سیگنال با شدت متوسط در تصاویر وزنی T1 نشان می‌دهد؛ بعد از تزریق گادولینیوم، جذب شدید دارو و سیگنال‌های متفاوت در تصاویر وزنی T2، بستگی به میزان فیروز و مینرالیزاسیون ضایعه خواهد داشت. با توجه به این که دنبالچه از نواحی بسیار نادر درگیری توسط این ضایعه است، بیماری ممکن است با سایر ضایعات شایع در این ناحیه مانند تروما اشتباه شود. لذا در موارد دردهای مزمن، برای رد بیماری، بررسی‌های بیش تر با سی تی اسکن از ناحیه ضروری است.



تصویر شماره ۳: تصویر پاتولوژی که در آن ضایعه به صورت ناحیه استخوانی دنس لایه لایه و تکامل یافته دیده می‌شود

## بحث

استئوئید استئوما از تومورهای خوش خیم و شایع استخوانی در دوران کودکی و نوجوانی است که به طور شایع در استخوان‌های دراز اندام تحتانی مانند فمور و تیبیا دیده می‌شود (۷). این تومور در حدود ۱۰ درصد از موارد، ممکن است در مهره‌ها، دست‌ها و پاها دیده شود. ناحیه کمری، شایع‌ترین محل ابتلای مهره‌هاست. گرفتاری دنبالچه از موارد نادر و غیرشایع است (۸). شایع‌ترین محل ابتلا در مهره‌ها، عناصر خلفی مهره است. در مطالعه‌ای که توسط Zileli بر روی ۱۶ مورد استئومای مهره انجام شد، در ۴ مورد مهره‌های سرویکال، ۶ مورد توراسیک و ۶ مورد مهره‌های کمری درگیر بودند. درگیری دنبالچه در این مطالعه گزارش نگردید (۴). در یک مطالعه دیگر با بررسی ۲۲ مورد، ۴ مورد تومور در ناحیه مهره‌های گردنی، ۶ مورد توراسیک، ۱۰ مورد مهره‌های کمری و ۲ مورد ابتلای ساکروم گزارش شد (۹).

## References

- Hossein Pourfeizi H, Ganjpour Sales J, Elmi A, Tabrizi A. Osteoid osteoma of a scapula: a case report in a 34 years old woman. Med J Islam Repub Iran 2012; 26(3): 143-146.
- Jaffe H. Osteoid osteoma: a benign osteoblastic tumor composed of osteoid and atypical bone. Arch Surg 1935; 31(5): 709-728.
- Rajhi H, Bouzidi R, Ezzaouia K, Chammakhi R, Felfel M, Hamza R. Osteoid osteoma of the coccyx: a case report. Rev Chir Orthop Reparatrice Appar Mot 2006; 92(3): 275-278.

4. Zileli M, Cagli S, Basdemir G, Ersahin Y. Osteoid osteomas and osteoblastomas of the spine. *Neurosurg Focus* 2003; 15(5):E5.
5. Chai JW, Hong SH, Choi JY, Koh YH, Lee JW, Choi JA, et al. Radiologic diagnosis of osteoid osteoma: from simple to challenging findings. *Radiographics* 2010; 30(3): 737-749.
6. Rouhani A, Mohajerzadeh S, Ansari M. Osteoid osteoma in the neck of the Scapula; A misleading case. *Arch Bone Jt Surg* 2014; 2(3): 234-237.
7. Halanski MA, Mann DC. Case report: unusual tibia intramedullary osteoid osteoma in a two-year-old. *Iowa Orthop J* 2005; 25: 66-68.
8. Hod N, Fire G, Horne T. A rare case of osteoid osteoma of the coccyx detected on bone scintigraphy. *Clin Nucl Med* 2006; 31(9):550-551.
9. Ozaki T, Liljenqvist U, Hillmann A, Halm H, Lindner N, Gosheger G, et al. Osteoid osteoma and osteoblastoma of the spine: experiences with 22 patients. *Clin Orthop Relat Res* 2002; (397): 394-402.