

Histologic and Histomorphometric Evaluation of Osteogenesis Induced by Implantation of Octacalcium Phosphate-gelatin Composite in Tibia Bone Defects in Rat

Fereydon Sargolzaei Aval¹,
Abdollsamad Eteghadi²,
Mohammad Reza Arab³,
Narjes Sargolzaei Aval⁴

¹ Associate Professor, Department of Anatomy, School of Medicine, Zahedan University of Medical Sciences, Zahedan, Iran

² MSc in Anatomical Sciences, School of Medicine, Zahedan University of Medical Sciences, Zahedan, Iran

³ Professor, Department of Anatomy, School of Medicine, Zahedan University of Medical Sciences, Zahedan, Iran

⁴ Assistant Professor, Department of Social Medicine, School of Medicine, Zahedan University of Medical Sciences, Zahedan, Iran

(Received February 18, 2017 Accepted May 1, 2017)

Abstract

Background and purpose: Reconstruction of bone defects remains one of the most challenges encountered by orthopedic and reparative surgeons. The purpose of this study was to assess the osteogenic potential of octacalcium phosphate (OCP) and octacalcium phosphate/gelatin (OCP/G) composite in the tibia bone defects in rats.

Materials and methods: This experimental study was conducted in 72 male Sprague Dawley rats. The rats were divided into experimental (OCP/G and OCP) and control groups (n=24 per group). Full thickness critical size trephine defects were made in the rat's tibial bones and filled with 6 mg of OCP and OCP/G composite in experimental groups. The control group had no intervention. On days 7, 14, 21 and, 56 after implantation, the rats were decapitated and bone samples were collected. Then, 5µm thick sections were cut and stained with H&E. Finally, the amount of newly formed bone was measured using Dunnett T3 test.

Results: In experimental groups, the new bone formation was initiated at the defect margins in day 7 after implantation. During the remaining days, in addition to bone formation in deep parts of the defect, the newly formed bones were found to be more mature. In the control group, the newly formed bones were seen near to the defect margins. There were significant differences in the amount of newly formed bone between the experimental and control groups (P<0.001).

Conclusion: This biomaterial could be used in the repair of long bone defects in clinical situations.

Keywords: octacalcium phosphate, gelatin, osteogenesis induced, bone reconstruction

بررسی هیستولوژی و هیستومورفومتری استخوان سازی القاء شده پس از کاشت ترکیب اکتاکلسیم فسفات/ ژلاتین در محل ضایعات ایجاد شده روی استخوان تی بیا در موش صحرایی

فریدون سرگلزائی اول¹

عبدالصمد اعتقادی²

محمد رضا عرب³

نرجس سرگلزائی اول⁴

چکیده

سابقه و هدف: ترمیم نقائص استخوانی از چالش‌های بزرگ جراحان ارتوپدی و فک و صورت می‌باشد. لذا هدف از این مطالعه بررسی هیستولوژی و هیستومورفومتری استخوان سازی القاء شده پس از کاشت ترکیب اکتاکلسیم فسفات-ژلاتین در محل ضایعات ایجاد شده در آن‌ها استخوان‌های تی بیا در موش صحرایی بوده است.

مواد و روش‌ها: در این مطالعه تجربی از 72 سر Rat از نژاد Sprague Dawley استفاده شد. حیوانات به گروه‌های آزمایشی (OCP/G, OCP) و کنترل (N=24) تقسیم گردیدند. ضایعه ای روی استخوان‌های تی بیا ایجاد شد و محل ضایعه توسط OCP/ G و mg6 OCP پر شد. در گروه کنترل ماده‌ای کاشت نشد. نمونه برداری در روزهای 7، 14، 21 و 56 پس از کاشت انجام شد. پس از آماده‌سازی بافتی، مقاطع 5 میکرونی تهیه شد و به وسیله H&E رنگ آمیزی گردیدند. مقاطع به دست آمده مطالعه گردید و درصد حجمی استخوان جدید ساخته شده با آزمون Dunnett T3 بررسی شد.

یافته‌ها: در گروه‌های آزمایشی، در روز هفتم، القاء استخوان‌سازی در حاشیه ضایعه اتفاق افتاده است. در خلال دوره‌های زمانی بعدی، ضمن استخوان‌سازی در قسمت‌های عمقی ضایعه استخوان ساخته شده از نظر ساختاری از بلوغ بیش تری برخوردار گردیده بود. در گروه کنترل، استخوان جدید محدود به حاشیه ضایعه بود. حجم استخوان جدید در گروه‌های آزمایشی نسبت به گروه کنترل از افزایش معنی‌دار آماری برخوردار بود ($p > 0/001$).

استنتاج: استفاده از این مواد می‌تواند در ترمیم نقائص استخوانی در آن‌ها استخوان‌های دراز مفید واقع گردد.

واژه های کلیدی: اکتاکلسیم فسفات، ژلاتین، القاء استخوان‌سازی، بازسازی استخوان

مقدمه

می‌شوند به عنوان استاندارد طلائی در ترمیم این نقائص استخوانی مورد استفاده قرار می‌گیرند اما دارای معایبی از جمله دسترسی محدود به آن‌ها و عوارض همراه با برداشت استخوان که مستلزم عمل جراحی ثانویه است، می‌باشند. لذا امروزه مواد جایگزین شونده استخوانی

بازسازی و ترمیم نقائص استخوانی ناشی از تروماها، تومورها، عفونت‌ها و یا بیماری‌های مرتبط با استخوان از چالش‌های بزرگ جراحان ارتوپدی، ترمیمی و فک و صورت می‌باشد (۱،۲). گرافت‌های استخوانی اتوزن که معمولاً از ستیغ خاصه برداشت

Email: Samad.eateghadi@yahoo.com

مؤلف مسئول: عبدالصمد اعتقادی - گروه علوم تشریحی، دانشکده پزشکی، دانشگاه علوم پزشکی زاهدان، زاهدان، ایران

1. دانشیار گروه علوم تشریحی، دانشکده پزشکی، دانشگاه علوم پزشکی زاهدان، زاهدان، ایران

2. کارشناس ارشد علوم تشریح، دانشکده پزشکی، دانشگاه علوم پزشکی زاهدان، زاهدان، ایران

3. استاد گروه علوم تشریحی، دانشکده پزشکی، دانشگاه علوم پزشکی زاهدان، زاهدان، ایران

4. استادیار گروه پزشکی اجتماعی، دانشکده پزشکی، دانشگاه علوم پزشکی زاهدان، زاهدان، ایران

تاریخ دریافت: 1395/11/30 تاریخ ارجاع جهت اصلاحات: 1395/12/2 تاریخ تصویب: 1396/2/11

استخوانی از جمله ضایعات استخوان‌های دراز و نیز ضایعات استخوان‌های با منشأ درون غشایی می‌باشد (16). این مطالعه با هدف بررسی هیستولوژی و هیستومورفومتری استخوان سازی القاء شده پس از کاشت ترکیب اکتاکلسیم فسفات‌ژلاتین در محل ضایعات ایجاد شده روی استخوان تی بیا در موش صحرایی طراحی و اجرا گردیده است.

مواد و روش‌ها

مطالعه حاضر به روش تجربی انجام شده است. ژلاتین مورد استفاده در این مطالعه به عنوان محصولی تجاری (ژلاتین Type B شرکت sigma خریداری شد و OCP مورد استفاده طبق روش Z.Legrose (17) و ترکیب آن با ژلاتین بر اساس روش Habraken (18) آماده گردید OCP. تهیه شده پس از وزن شدن در فویل آلومینیومی بسته بندی و استریل گشته و در زمان عمل به موضع عمل منتقل گردید. ترکیب OCP/G به صورت قرص‌هایی به قطر سه میلی متر و ضخامت دو میلی متر آماده شده و پس از استریل در محل ضایعه کاشت و کارگذاری گردید.

در این مطالعه از هفتاد و دو سر موش صحرایی بالغ (6 تا 8 هفته ای) با وزن متوسط 120 تا 150 و از جنس نر و از نژاد Sprague dawley استفاده گردید. حیوانات در شرایط استاندارد (12 ساعت روشنایی و 12 ساعت تاریکی و دسترسی آزادانه به آب و غذا) نگهداری شدند.

موش‌های صحرایی ابتدا به دو گروه آزمایشی (گروه آزمایشی OCP و گروه آزمایشی ترکیب OCP/G) و گروه کنترل، تقسیم و در طی روزهای برنامه‌ریزی شده با تزریق درون صفاقی ترکیب کتامین هیدروکلراید (60 میلی گرم به ازای هر کیلو گرم وزن) و زایلین (20 میلی گرم به ازای هر کیلو گرم وزن) و به نسبت دو به یک (حجم کتامین هیدروکلراید

زیادی در دسترس بوده که می‌تواند جهت ترمیم نقائص استخوانی و تشکیل استخوان جدید مورد استفاده قرار گیرند (3، 4).

ترکیبات کلسیم فسفات یکی از شناخته شده‌ترین مواد مصنوعی می‌باشند که قادر به جایگزینی با بافت‌های سخت می‌باشند (5). این مواد با توجه به نسبت میزان فسفات و کلسیم موجود در ترکیب آن‌ها انواع مختلفی داشته و شباهت‌های فیزیکی و شیمیایی بسیار نزدیکی با مواد معدنی طبیعی استخوان و دندان دارند (6، 7). این مواد یا به عنوان حاملی جهت حفظ و انتقال تدریجی پروتئین‌های القاء کننده استخوان‌سازی (Osteoconductive) عمل می‌کنند (8، 9) و یا علاوه بر این خاصیت در مجاورت نقص استخوانی ایجاد شده موجب القاء استخوان سازی می‌شوند (10، 11).

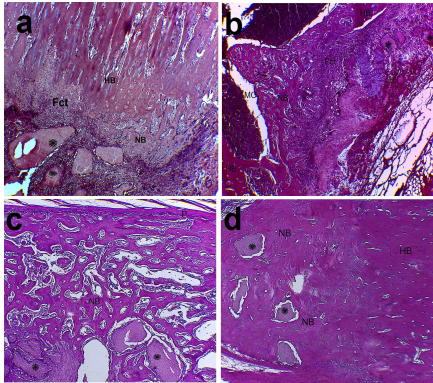
اکتاکلسیم فسفات (Octacalcium Phosphate) با فرمول شیمیایی $Ca_8H_2(PO_4)_6 \cdot 5H_2O$ پیش‌تاز گروه Osteoinductive بوده و به عنوان پیش‌ساز مستقیم هیدروکسی آپاتیت (Hydroxy apatite) در استخوان و دندان مطرح می‌باشند (12).

اکتاکلسیم فسفات در مقایسه با سایر مشتقات فسفات کلسیم مانند هیدروکسی آپاتیت و بتا تری کلسیم فسفات (β -TCP) قابلیت جذب بیش‌تری داشته و با استخوان جدید ساخته شده جایگزین می‌شود (13). از سوی دیگر ترکیبی از مواد فسفات کلسیم و ژلاتین می‌تواند به عنوان جایگزین بالقوه استخوان در ترمیم نقائص استخوانی مورد استفاده قرار گیرند (14). Bigi و همکاران عنوان کردند که ژلاتین با بافت زنده سازگار بوده و به‌طور کامل تحلیل می‌رود و هم‌چنین در طی ترکیب با سمان، پتانسیل ایجاد هر دو فاز ارگانیک و غیر ارگانیک را جهت بازسازی مجدد استخوان فراهم می‌سازد (15). هم‌چنین مطالعه Chiba و همکاران نشان داد که ترکیب octacalcium phosphate-gelatin (OCP/G) دارای پتانسیل ویژه‌ای در ترمیم نقائص

دو برابر حجم زایلین استفاده شده) بیهوش شدند. پس از ایجاد یک برش پوستی روی نمای داخلی استخوان تی بیا و برداشت پیوست با استفاده از مته دندان پزشکی ضایعه‌ای به قطر سه میلی متر و ضخامت 2 میلی متر و در اندازه بحرانی (4) (Cirtical size) روی سطح داخلی انتهای فوقانی تنه استخوان تی بیا، ایجاد شد و به وسیله اکتاکلسیم فسفات (شش میلی گرم) به تنهایی و نیز دیسک های اکتاکلسیم فسفات ژلاتین (با نسبت درصد وزنی 52 به 48) پر شد و جهت جلوگیری از جا به جایی و پراکندگی ذرات کاشت شده از Surgicel استفاده گردید. در گروه کنترل هیچ گونه ماده ایی در محل ضایعه کاشت نشد و فقط به وسیله Surgicel پوشیده شد. سپس مکان جراحی به وسیله نخ بخیه قابل جذب 04 بخیه و ضد عفونی شدند و در پایان از تزریق درون عضلانی جنتامایسین در رت های همه گروه ها (20 میلی گرم به ازای هر کیلو گرم وزن) شرکت Exir iran جهت جلوگیری از عفونت استفاده شد.

نمونه برداری بر اساس طراحی های انجام شده در طی روزهای هفتم، چهاردهم، بیست و یکم و پنجاه و ششم پس از عمل و کاشت مواد (در هر روز 24 سر) انجام گرفت. حیوان ها به وسیله کلرفورم بیهوش شده و به وسیله پرفیوژن از طریق قلب، ماده فیکساتیو (بافر فرمالین 10 درصد) وارد بدن حیوان شده و به صورت درجا عمل ثبوت انجام گرفت. جهت ثبوت بهتر، نمونه ها به مدت یک هفته در محلول فیکساتیو فوق و در درجه حرارت اتاق نگهداری شدند. نمونه های برداشت شده توسط محلول اسید فرمیک 10 درصد، اسیدسیتریک 2/9 درصد و تری سدیم سترات 1/8 درصد به مدت چهار هفته و در دمای محیط کلسیم گیری شدند (19). پس از طی مراحل معمول آماده سازی بافتی و تهیه بلوک های پارافینی، جهت انجام هیستولوژی و هیستومورفومتری، مقاطع 5 میکرونی به صورت سریال تهیه و روی لام قرار داده شد

و به وسیله هماتوکسیلین-انوزین (H&E) رنگ آمیزی گردیدند. لام های تهیه شده در روزهای هفتم، چهاردهم و بیست و یکم و در تمامی گروه های آزمایشی و کنترل با استفاده از میکروسکوپ نوری (Zeiss/Germany) جهت ارزیابی هیستولوژی و روز پنجاه و ششم جهت مطالعه هیستولوژی و هیستومورفومتری مورد مطالعه قرار گرفتند. جهت انجام هیستومورفومتری و تعیین حجم استخوان جدید ساخته شده از بلوک های به دست آمده در هر کدام از گروه های آزمایش و کنترل مربوط به روز پنجاه و ششم، مقاطع پنج میکرونی به صورت سریال تهیه شد. از هر کدام از نمونه ها به صورت تصادفی شش مقطع (دو مقطع از قسمت سطحی، دو مقطع از قسمت میانی و دو مقطع از قسمت عمقی ضایعه ایجاد شده) انتخاب و روی سه اسلاید قرار گرفتند (هر نمونه سه اسلاید و شش مقطع). از این رو در هر گروه 18 اسلاید و 36 مقطع جهت انجام هیستومورفومتری انتخاب گردید. مقاطع انتخاب شده به وسیله H&E رنگ آمیزی شده و با استفاده از میکروسکوپ نوری که دارای عدسی چشمی مدرج بود، تحت بزرگنمایی 40× و با استفاده از تکنیک شمارش نقطه ای عمل مورفومتری انجام شد. بدین صورت که هر کدام از مقاطع بافتی تهیه شده که به شکل تقریباً مدور بودند در جهت عقربه های ساعت به چهار ربع تقسیم و از شماره یک تا چهار شماره گذاری گردیدند. سپس با استفاده از جدول اعداد تصادفی که دارای رقم های یک تا چهار به صورت تصادفی و پراکنده بود، در هر کدام از مقاطع یک ربع آن جهت اندازه گیری انتخاب و روی آن ها چهار میدان میکروسکوپی از حاشیه ضایعه به سمت مرکز آن تحت بزرگنمایی 40× و با استفاده از تکنیک شمارش نقطه ای مورد اندازه گیری و سنجش قرار گرفت. به طور کلی در هر نمونه حیوانی سه اسلاید (شش مقطع) و از هر مقطع چهار میدان میکروسکوپی و در مجموع بیست و چهار میدان میکروسکوپی در هر نمونه و مجموعاً یکصد و چهل و چهار میدان میکروسکوپی در هر گروه مورد



تصویر شماره 1: فوتومیکروگراف‌های گروه OCP، هفته‌های اول (a)، هفته دوم (b)، هفته سوم و چهارم (c,d) پس از کاشت: ذرات ocp (ستاره)، NB (استخوان جدید ساخته شده)، HB (استخوان میزبان)، Fct (بافت همبند رشته ای)، P (پریوست). (رنگ آمیزی 4 H&E×).

در گروه اکتاکلسیم فسفات‌ژلاتین و در روز هفتم، استخوان‌سازی جدید در حاشیه ضایعه و چسبیده به استخوان میزبان قابل رؤیت بود. هم‌چنین در این روز ردیف‌های سلول‌های استئوبلاستیک روی سطح تیغه‌های استخوانی جدید مشهود بود (تصویر شماره a2). در روز چهاردهم استخوان‌القاء شده جدید با نمای استئون‌های اولیه قسمت عمده حفره مغز استخوان را پر کرده بود (تصویر شماره b2). با پیشرفت روند ترمیم در روز بیست و یکم لا به لای مواد کاشت شده را جزایر استخوانی جدید ساخته شده همراه با بافت همبند رشته ای سرتاسری پر کرده بود (تصویر شماره c2). در پایان دوره مطالعاتی در این گروه، ناحیه ضایعه با بافت استخوانی‌القاء شده جدید تقریباً به صورت کامل ترمیم شده بود. به علاوه این که استخوان جدید ساخته شده از نظر بلوغ استخوانی تقریباً به صورت کامل قابل مقایسه با استخوان میزبان بود (تصویر شماره d2).

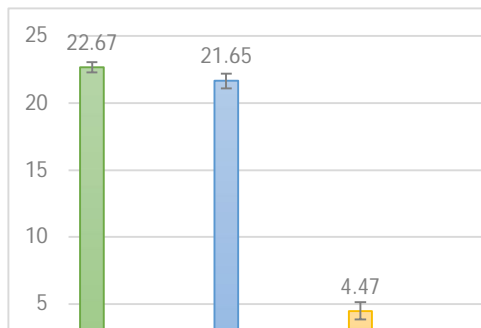
سنجش و اندازه‌گیری واقع گردیدند و میانگین مقادیر حجم استخوان جدید ساخته شده در تمامی گروه‌ها محاسبه و به صورت درصد حجمی بیان گردید (20). آنالیز داده‌ها با استفاده از نرم‌افزار آماری SPSS انجام و بر اساس میانگین، انحراف معیار، نما و میانه بیان شده است. برای مقایسه میانگین حجم استخوان جدید ساخته شده در هر یک از گروه‌ها از آزمون Dunnet T3 استفاده شد و سطح معنی‌داری آزمون 0/05 در نظر گرفته شد.

یافته‌ها

در گروه آزمایش اکتاکلسیم فسفات و در روز هفتم آثار تمایزات بافت استخوانی همراه با استئوبلاست‌ها و استئوسیت‌ها به صورت توده‌های ائوزینوفیلیک در نزدیکی ذرات کاشت شده قابل رؤیت بود (تصویر شماره a1). در روز چهاردهم در نواحی عمقی ضایعه متعاقب جذب ذرات OCP بافت استخوانی کاملاً مشخصی به صورت استخوان‌های اولیه قابل قابل تشخیص بود (تصویر شماره b1). با پیشرفت روند ترمیم و در روز بیست و یکم، جذب مواد کاشت شده در قسمت‌های عمقی ضایعه باعث‌القاء ساخته شدن بافت استخوانی جدید به صورت درجا (in situ) شده بود (تصویر شماره c1). در پایان دوره مطالعاتی در این گروه منطقه ضایعه توسط استخوان جدید ساخته شده هم با نمای استخوان تیغه‌ای و هم غیر تیغه‌ای تقریباً به طور کامل ترمیم شده بود (تصویر شماره d1).

MC (حفره مغز استخوان)، P (پریوست)، rbm (مغز قرمز استخوان).
(رنگ آمیزی H&E 4 ×)

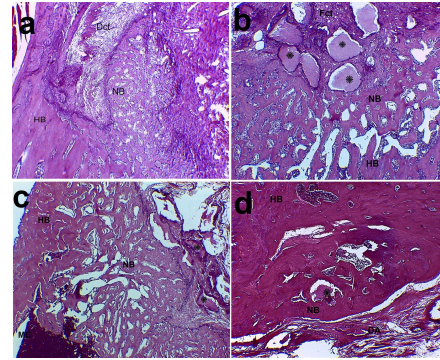
حجم استخوان جدید ساخته شده در گروه‌های آزمایشی و کنترل در روز پنجاه و ششم پس از عمل و کاشت مواد با استفاده از میکروسکوپ نوری و تکنیک شمارش نقطه ای محاسبه گشته و میانگین مقادیر به دست آمده به صورت درصد حجمی و تا دو رقم اعشار بیان شده است که خلاصه آماری آن در نمودار شماره 1 آورده شده است. گروه کنترل کمترین حجم استخوان جدید ساخته شده را داراست. از این رو این گروه با هر دو گروه آزمایشی دارای تفاوت معنی دار آماری (p<0.001) 0/001 می‌باشد که نشان گر تأثیر مثبت مواد کاشت شده در ترمیم نقائص استخوانی است.



نمودار شماره 1: میانگین درصد حجم استخوان جدید ساخته شده در گروه‌های مورد مطالعه

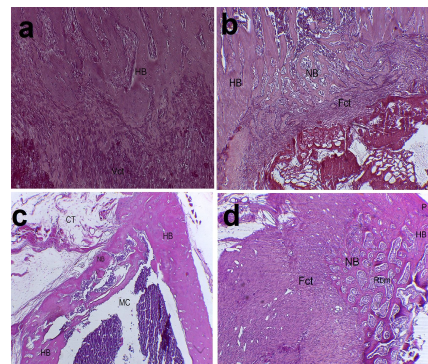
بحث

مطالعات گوناگونی تأثیر مواد مصنوعی را بر قابلیت ترمیم ضایعات استخوانی، چه به صورت انفرادی و چه در حالت ترکیب با یکدیگر نشان داده‌اند (12، 21). در مطالعه حاضر ارزیابی نسبی ظرفیت استخوان‌سازی القاء شده به وسیله اکتاکلسیم فسفات به تنهایی و در حالت ترکیب با ژلاتین پس از کاشت در ضایعات ایجاد شده در استخوان تی‌یا ارزیابی گردید و تأثیر این مواد در هدایت و پیشبرد روند استخوان‌سازی با استفاده از میکروسکوپ نوری و روش‌های هیستومورفولوژی و



تصویر شماره 2: فوتومیکروگراف‌های گروه OCP/G، هفته‌های اول (a)، هفته دوم (b)، هفته سوم و چهارم (c, d) پس از کاشت ذرات ocp (ستاره)، NB (استخوان جدید ساخته شده)، HB (استخوان میزبان)، Dct (بافت همبند متراکم)، Fct (بافت همبند رشته ای) DA (ناحیه ضایعه). (رنگ آمیزی H&E 4 ×)

در گروه کنترل، محل ضایعه عمدتاً توسط بافت همبند رشته‌ای پر عروقی اشغال شده بود (تصویر شماره a3) که در روز چهاردهم استخوان جدید ساخته در حاشیه ضایعه قابل رؤیت بود (تصویر شماره b 3). روز بیست و یکم ارتباطی بین استخوان‌های ساخته شده در قسمت‌های سطحی و عمقی محل ضایعه برقرار نشده بود (تصویر شماره c3). در پایان دوره مطالعاتی، بافت استخوانی جدید ساخته شده به میزان اندک و فقط در نزدیکی استخوان میزبان قابل مشاهده بود (تصویر شماره d3).



تصویر شماره 3: فوتومیکروگراف‌های گروه کنترل، هفته‌های اول (a)، هفته دوم (b)، هفته سوم و چهارم (c, d) پس از عمل، NB (استخوان جدید ساخته شده)، HB (استخوان میزبان)، Ct (بافت همبندی)، Fct (بافت همبند رشته ای)، Vct (بافت همبند عروقی)،

هیستومورفومتری از جنبه کیفی و کمی مورد مطالعه و بررسی قرار گرفت. یافته های حاصل از این مطالعه در گروه آزمایشی OCP و ترکیب OCP/G نشان داد که این مواد در صورت کاشت در محل ضایعات ایجاد شده در استخوان تی بیا باعث القاء روند استخوان سازی به صورت درون غشائی می گردند.

یافته ها در گروه آزمایشی OCP در روز هفتم پس از کاشت مواد نشان دهنده آثار تمایزات استخوانی در نزدیکی ذرات کاشت شده بود که روی نواحی سطحی آن سلول های مکعبی شکل استئوبلاستی و در نواحی مرکزی نمای استئوسیتی واضحی قابل رؤیت بود. در این رابطه در مطالعه ای که توسط Anada و همکاران انجام گردید، بیان شده است که اکتاکلسیم فسفات قادر به تمایز سلول های استرومائی اولیه به سلول های استخوان ساز مخصوصاً در مراحل اولیه شروع روند ترمیم ضایعات استخوانی می باشد (22) که این موضوع با نتایج مطالعه حاضر مطابقت دارد. به نظر می رسد در ضایعه ایجاد شده نحوه تمایز بافت استخوانی جدید با نمای Cancellous تحت القاء ذرات کاشت شده از یک الگوی سطحی - عمقی پیروی می کند که این مسئله با به کارگیری سلول های استئوبلاست استخوان میزبان که در مجاورت حاشیه ضایعه استقرار دارند، اتفاق افتاده و در قسمت های عمقی تر ضایعه ذرات کاشت شده هنوز فرصت کافی را جهت تمایز سلول های استئوبلاست و به دنبال آن شروع روند ساخته شدن استخوان جدید پیدا نکرده اند. در روز چهاردهم، هم زمان با جذب ذرات OCP بافت استخوانی کاملاً مشخصی در نواحی عمقی ضایعه به صورت استخوان های اولیه قابل مشاهده بود. به نظر می رسد تمایز سلول های استئوبلاستی در نزدیکی ذرات کاشت شده OCP یکی از یافته های مهم مربوط به القاء برای آزاد سازی محتویات ذرات و شروع روند تمایز استئوبلاست ها باشد که یکی از یافته های کلیدی مطالعه حاضر بود. در این گروه و در روز بیست و یکم، نفوذ مواد کاشته شده باعث القاء ساخته شدن

بافت استخوانی جدید به صورت درجا (in situ) در داخل فضای medullary cavity منطقه نزدیک به ضایعه شده است. kamakura و همکاران یافته های مشابهی را در هفته چهارم پس از کاشت مواد گزارش کرده اند (19). به نظر می رسد که تفاوت موجود در این دو مطالعه نقش مواد کاشته شده در قسمت های عمقی تر ضایعه می باشد که در مطالعه حاضر باعث القاء ساخته شدن بافت استخوانی جدید به صورت درجا (in situ) در قسمت های عمقی تر ضایعه نیز شده است. در پایان دوره مطالعاتی استخوان جدید ساخته شده حاصل از جذب ذرات کاشت شده عمدتاً با نمای lamellar (تیغه ای) ناحیه ضایعه را پر کرده بود، به گونه ای که از نظر نوع تمایز سلولی کاملاً شبیه استخوان میزبان در منطقه ضایعه بود.

در گروه OCP/G در هفتمین روز پس از کاشت، استخوان سازی جدید در حاشیه ضایعه و چسبیده به استخوان میزبان تحت تأثیر القاء صورت گرفته توسط مواد کاشت شده دارای الگوی cancellous (اسفنجی) بود. چنین یافته ای در مطالعه Usuka و همکاران در هفته چهارم پس از کاشت ترکیب اکتاکلسیم فسفات ژلاتین گزارش شده است (23). به نظر می رسد که تفاوت در یافته های این دو مطالعه احتمالاً به استفاده از درصد های وزنی مختلف OCP به کار رفته در این دو مطالعه مربوط باشد. یکی از یافته های مهم در این گروه، جزایر استخوانی جدید ساخته شده همراه با بافت همبند رشته ای به صورت پراکنده لا به لای مواد کاشت شده بود که روی ماتریکس این استخوان جدید ساخته شده تمایز سلولی با نمای استئوبلاستی قابل رؤیت بود. در مطالعه Uzuka و همکاران بیان شد که ترکیب OCP/G از طریق تحریک سنتز کلاژن نوع III نیز منجر به افزایش تشکیل استخوان جدید می شود (23). این مکانیسم، به کارگیری ژلاتین به عنوان یک بیوپلیمر در ترکیب با OCP را توجیه می کند که با نتایج مطالعه حاضر مطابقت دارد. در پایان دوره مطالعاتی (روز پنجاه

پس از آن گروه آزمایشی (65/21) OCP/G می باشد. از این رو بین دو گروه آزمایشی با یکدیگر هیچ گونه تفاوت آماری معنی داری مشاهده نمی شود ($P=0.999$) که این امر احتمالاً به دلیل کاهش اندازه و به تبع آن جذب سریع تر ذرات OCP ترکیب شده با ژلاتین در مراحل اولیه کاشت و تا قبل از تأثیر گذاری بیش تر آن بر روند القاء استخوان سازی در محل ضایعه ایجاد شده می باشد.

نتایج حاصل از این مطالعه نشان دهنده تأثیر بالقوه اکتاکلسیم فسفات و ترکیب آن با ژلاتین در افزایش ظرفیت القاء استخوان سازی در محل ضایعات استخوانی می باشد. بنابراین به نظر می رسد می توان از این مواد به صورت بالینی جهت ترمیم ضایعات ایجاد شده در استخوان های دراز استفاده نمود.

سپاسگزاری

از تمامی اساتید و همکاران گرامی که در این مطالعه همکاری داشته و صبر و شکیبایی به خرج داده اند تشکر و قدردانی به عمل می آید. هم چنین از مسئولین دانشگاه علوم پزشکی زاهدان علی الخصوص مرکز تحقیقات حیوانات آزمایشگاهی قدردانی می شود.

References

1. Maddela S, Sahithi K, Moorthi A, Srinivasanb N, Ramasamy K, Selvamurugana N. Biocomposites containing natural polymers and hydroxyapatite for bone tissue engineering. *Int J Biol Macromol*. 2010; 47 (1) : 1-4.
2. Van der Stok J, Van Lieshout EM, El-Massoudi Y, Van Kralingen GH, Patka P. Bone substitutes in the Netherlands – A systematic literature review. *Acta Biomater*. 2011; 7 (2): 739-750.
3. Libuchi S, Matsui K, Kawai T, Sasaki O, Suzuki O, Kamakura S, et al .

و ششم) متعاقب جذب مواد کاشت شده، ضایعه ایجاد شده تقریباً به صورت کامل توسط بافت استخوانی القاء شده جدید پر شده بود. به علاوه این که استخوان جدید ساخته شده از نظر بلوغ استخوانی نیز تقریباً به طور کامل قابل مقایسه با استخوان میزبان بود. این هیستولوژی توصیف کننده این پدیده است که مواد کاشت شده نه تنها باعث القاء ساخته شدن زود هنگام بافت استخوانی جدید می شوند بلکه می توانند سرعت بلوغ تیغه های استخوانی را نیز افزایش دهند. در این رابطه در مطالعه Saito و همکاران بیان شده است که OCP به صورت وابسته به دوز تشکیل سلول های استئوکلاستی را تحریک می کند به گونه ای که افزایش میزان درصد وزنی OCP در ترکیب OCP/G منجر به افزایش ترمیم ضایعه استخوانی ایجاد شده می گردد (24) که این امر با نتایج مطالعه حاضر هم خوانی دارد .

یافته های هیستومورفومتری و مقایسه میانگین حجم استخوان جدید ساخته در گروه های آزمایشی نسبت به گروه کنترل، تفاوت معنی دار آماری را در سطح احتمال 0/001 ($P<0.001$) نشان داد. از طرفی در بین گروه های آزمایشی بیش ترین حجم استخوان جدید ساخته شده مربوط به گروه آزمایشی (67/22) OCP و

- Octacalcium phosphate (OCP) Collagen composites enhance bone healing in a dog tooth extraction socket model. *Int J Oral Maxillofac Surg*. 2010; 39(2):161-168.
4. Hyun Kim-J, Won Kim H. Rat Defect Models for Bone Grafts and Tissue Engineered Bone Constructs. *Tissue Eng Regen Med*. 2013; 10(6): 310-316
5. Sargolzaei Aval F, Arab MR, Sarani SA, Hedayat Pour A. Implantation of Octacalcium phosphate enhances long

- bones repair in rats. Tehran University Med J. 2006; 64 (6) :67-76.(persian)
6. Constansz BR , Ison IC, Flumer MT, Poser RD, Smith ST, VanWagoner M, et al. Skeletal repair by in situ formation of mineral phase of bone. Science . 1995; 267(5):1796-1798.
 7. Pinholt EM, Ruyter IE, Haanaes HR, Bang G. Chemical, physical and histologic studies on four commercial apatites for alveolar ridge augmentation. J Oral Maxillofac Surg. 1992; 50(8):859-867.
 8. Alper G, Bernick S, Yazdi M, Nimi ME. Osteogenesis in rats: the effects of hydroxyapatite and demineralized bone matrix. Am J Med Sci. 1989; 298(4):371-376
 9. Ono I, Gunji H, Suda K, Kaneko F, Murata M, Saito T, et al. Bone induction of hydroxyapatite combined with morphogenetic protein and covered with periosteum. Plastic Reconst Surg. 1995; 95(7):1265-1272
 10. Suzuki O, Nakaura M, Miyasaka Y, Kagayama M, Sakurai M. Maclurapomifera agglutinin-binding glycoconjugates on converted apatite from synthetic octacalcium phosphate implanted in to subperiosteal region of mouse calvarial. Bone Miner. 1993; 20(2):151-166.
 11. Sasano Y, Kamakura S, Nakamura M, Suzuki O, Mizoguchi I, Akita H, et al . Subperiosteal implantation of octacalcium phosphate (OCP) Stimulated both chondrogenesis and osteogenesis in the tibia, but osteogenesis in the parietal bone of rat. Anat Rec. 1995; 242(1):40-46.
 12. Suzuki O, Imaizumi H, Kamakura S, Katagiri T. Bone regeneration by synthetic octacalcium phosphate and its role in biological mineralization. Curr Med Chem. 2008; 15(3):305-313.
 13. Kamakura S, Sasano Y, Shimizu T, Hatori K, Suzuki O, Kagayama M. Implanted octacalcium phosphate is more resorbable than B-tricalcium phosphate and hydroxyl-apatite. Biomed Mater Res. 2002; 59(1):29-34.
 14. Handa T, Anada T, Handa Y, Yamazaki H, Kobayashi K, Kanda N, et al. The effect of an octacalcium phosphate co-precipitated gelatin composite on the repair of critical-sized rat. Acta Biomater . 2012; 8(3):1190-1200.
 15. Bigi A, Bracci B, Panzavolta S. Effect of added gelatin on the properties of calcium phosphate cement. Biomaterials. 2004; 25(14):2893-2899.
 16. Chiba S, Anada T, Suzuki K, Saito K, Shiwaku Y, Miyatake N , et al. Effect of resorption rate and osteoconductivity of biodegradable calcium phosphate materials on the acquisition of natural bone strength in the repaired bone. J Biomed Mater Res A . 2016; 104(11):2833-2842.
 17. LeGeros RZ. Preparation of octacalcium phosphate (OCP): A direct fast method. Calcif Tissue Int. 1985; 37(2):194-197.
 18. Habraken WJ, Wolke JG, Mikos AG, Jansen JA. Porcine gelatin microsphere/calcium phosphate cement composites: An InVitro Degradation

- Study. *J Biomed Mater Res B Appl Biomater*. 2009; 91(2):555-561.
19. Kamakura SH, Sasano Y, Homma H, Suzuki O, Kagayama M, Motegi K. Implantation of octacalcium phosphate (OCP) in rat skull defects enhances bone repair. *J Dent Res*. 1999; 78(11):1682-1687.
 20. Mulliken JB, Glowacki J. Induced osteogenesis for repair and construction in the craniofacial region. *Plast Reconstr Surg*. 1980; 65(5): 553-559.
 21. Sargolzaei-Aval F, Sobhani A, Arab MR, Sarani SA, Heydari MH. The efficacy of implant of octacalcium phosphate in combination with bone matrix gelatin (BMG) on bone regeneration in skull defects in rat. *Iran J Med Sci(IJMS)*. 2004; 29(3):124-129.(persian).
 22. Anada T, Kumagai T, Honda Y, Masuda T, Kamijo R, Kamakura S. Dose-dependent osteogenic effect of octacalcium phosphate on mouse bone marrow stromal cells. *Tissue Eng Part A*. 2008; 14(6):965-978.
 23. Ishiko-Uzuka R, Anada T, Kobayashi K, Kawai T, Tanuma Y, Sasaki K, et al. Oriented bone regenerative capacity of octacalcium phosphate/gelatin composites obtained through two-step crystal preparation method. *J Biomed Mater Res Part B Appl Biomater*. 2016.
 24. Saito K, Anada T, Shiwaku Y, Chiba S, Miyatake N, Suzuki K, et al. Dose-dependent enhancement of octacalcium phosphate biodegradation with a gelatin matrix during bone regeneration in a rabbit tibia defect model. *RSC Adv*. 2016; 6: 64165.