

## Comparison of Interpleural Versus Intravenous Morphine for Pain Relief after Video-Assisted Thoracoscopic Surgery

Shideh Dabir<sup>1</sup>, Tahereh Parsa<sup>2</sup>,  
Ali Reza Hedayati<sup>3</sup>,  
Mohammad Behgam Shadmehr<sup>4</sup>,  
Seyed Reza Saghebi<sup>4</sup>,  
Badiozaman Radpay<sup>5</sup>

<sup>1</sup> Department of Anesthesiology and Intensive Care, Tracheal Disease Research Center, Chronic Respiratory Diseases Research Center, Faculty of Medicine, Shahid Beheshti University of Medical Sciences, Tehran, Iran

<sup>2</sup> Department of Anesthesiology and Intensive Care, Telemedicine Research Center, Faculty of Medicine, Shahid Beheshti University of Medical Sciences, Tehran, Iran

<sup>3</sup> Department of Anesthesiology and Intensive Care, Faculty of Medicine, Shahid Beheshti University of Medical Sciences, Tehran, Iran

<sup>4</sup> Department of Thoracic Surgery, Faculty of Medicine, Tracheal Disease Research Center, Shahid Beheshti University of Medical Sciences, Tehran, Iran

<sup>5</sup> Department of Anesthesiology and Intensive Care, Lung Transplantation Research Center, Faculty of Medicine, Shahid Beheshti University of Medical Sciences, Tehran, Iran

(Received July 23, 2011 ; Accepted November 6, 2011)

### Abstract

**Background and purpose:** Video-assisted thoracoscopic surgery (VATS) has been developed as a minimally invasive alternative approach for various diagnostic and therapeutic thoracic operations that previously required open thoracotomy. Postoperative pain is less after VATS than after conventional thoracic surgery, yet its relief is still important. The purpose of this randomized double blind clinical trial was to compare the effect of interpleural morphine analgesia with traditional intravenous morphine administration on pain and supplemental analgesic usage after VATS.

**Materials and methods:** Thirty patients of class I and II of American Society of Anesthesiologists when underwent VATS under general anesthesia were randomly divided into two equal groups. By the end of the operation, a catheter was placed in the pleural space under thoracoscopic vision. Patients received a single bolus of 0.1 mg·kg<sup>-1</sup> of morphine either interpleurally or intravenously. During the first 8 hours after operation, pain score at rest and on coughing, supplemental analgesic requirements, mean arterial pressure, heart rate, arterial blood oxygen saturation, degree of sedation, and side effects were monitored every hour. The pain severity was evaluated by visual analogue pain scales (VAS, 0-10).

**Results:** No statistically significant difference was observed between the groups in relation to pain intensity, hemodynamic variables, or side effects during the study.

**Conclusion:** Interpleural morphine did not provide superior analgesia compared with intravenous morphine after thoracoscopic surgery.

(Clinical Trials Registry Number: IRCT201107046942N1)

**Key words:** Video-assisted thoracoscopic surgery, interpleural, analgesia, morphine, pain

J Mazand Univ Med Sci 2012; 22(Supple 1): 121-129 (Persian).

# مقایسه اثر مرفین اینترپلورال و مرفین وریدی بر درد پس از جراحی از طریق ویدئو توراکوسکوپی

شیده دبیر<sup>۱</sup>  
طاهره پارسا<sup>۲</sup>  
علیرضا هدایتی<sup>۳</sup>  
محمد بهگام شادمهر<sup>۴</sup>  
سید رضا ثاقبی<sup>۴</sup>  
بدیع الزمان رادپی<sup>۵</sup>

## چکیده

**سابقه و هدف:** جراحی از طریق ویدئو توراکوسکوپی (VATS: video-assisted thoracoscopic surgery) به عنوان روشی جایگزین در بسیاری از اعمال جراحی و تشخیصی قفسه سینه که زمانی نیازمند توراکوتومی باز بودند روبه افزایش است. با این که VATS نسبت به توراکوتومی باز آسیب و درد کمتری ایجاد می کند ولی تسکین درد پس از آن همچنان اهمیت دارد. هدف از انجام این کارآزمایی بالینی تصادفی دو سو کور، مقایسه اثر مرفین اینترپلورال و روش متداول مرفین وریدی در تسکین درد پس از VATS بود.

**مواد و روش ها:** در این مطالعه کارآزمایی بالینی ۳۰ بیمار گروه ۱ و ۲ طبقه بندی انجمن بیهوشی آمریکا که با بیهوشی عمومی تحت VATS قرار گرفتند به صورت تصادفی به دو گروه مساوی تقسیم شدند. در پایان عمل در همه بیماران یک کاتتر زیر دید مستقیم توراکوسکوپ در فضای پلورال قرار داده شد. بیماران از طریق کاتتر اینترپلورال یا از راه وریدی یک دوز بولوس ۰/۱ mg/kg مرفین دریافت کردند. شدت درد بیماران در دو حالت سرفه و استراحت، میزان نیاز به بی دردی مکمل، فشار خون شریانی، تعداد ضربان قلب، درصد اشباع اکسیژن خون شریانی، درجه خواب آلودگی و عوارض جانبی هر یک ساعت در ۸ ساعت اول پس از VATS ارزیابی شدند. شدت درد با مقیاس خطی - بصری درد با درجه ۰ تا ۱۰ ارزیابی شد.

**یافته ها:** در طول مطالعه تفاوت آماری معنی داری از نظر درد، علائم حیاتی، مصرف مسکن اضافی و عوارض جانبی بین دو گروه دیده نشد.

**استنتاج:** مرفین اینترپلورال از نظر تسکین درد پس از VATS مزیتی بر مرفین وریدی نداشت.

شماره ثبت کارآزمایی بالینی: IRCT201107046942N1

**واژه های کلیدی:** جراحی از طریق ویدئو توراکوسکوپی، بی دردی، اینترپلورال، مرفین، درد

## مقدمه

جراحی از طریق ویدئو توراکوسکوپی (VATS: video-assisted thoracoscopic surgery) اولین  
بار در اوایل دهه ۱۹۹۰ انجام شد و امروزه بعضی از  
اعمال جراحی و تشخیصی قفسه سینه که زمانی نیازمند

**مؤلف مسئول:** شیده دبیر - تهران: خیابان نیاوران، دارآباد، بیمارستان دکتر مسیح دانشوری، بخش بیهوشی و مراقبت های ویژه  
۱. گروه بیهوشی و مراقبت های ویژه، مرکز تحقیقات بیماری های نای و مزمن تنفسی، پژوهشکده سل و بیماری های ریوی، دانشکده پزشکی، دانشگاه علوم پزشکی شهید بهشتی  
۲. گروه بیهوشی و مراقبت های ویژه، مرکز تحقیقات پزشکی از راه دور، پژوهشکده سل و بیماری های ریوی، دانشکده پزشکی، دانشگاه علوم پزشکی شهید بهشتی  
۳. گروه بیهوشی و مراقبت های ویژه، دانشکده پزشکی، دانشگاه علوم پزشکی شهید بهشتی  
۴. گروه جراحی، مرکز تحقیقات بیماری های نای، پژوهشکده سل و بیماری های ریوی، دانشکده پزشکی، دانشگاه علوم پزشکی شهید بهشتی  
۵. گروه بیهوشی و مراقبت های ویژه، مرکز تحقیقات پیوند ریه، پژوهشکده سل و بیماری های ریوی، دانشکده پزشکی، دانشگاه علوم پزشکی شهید بهشتی  
تاریخ دریافت: ۹۰/۵/۱ تاریخ ارجاع جهت اصلاحات: ۹۰/۶/۲۰ تاریخ تصویب: ۹۰/۸/۱۵

روی گیرنده‌های محیطی مخدرها موجب ایجاد بی‌دردی و در عین حال کاهش عوارض جانبی سیستمیک شود (۱۵-۱۳). در روش اینترپلورال، داروهای مخدر از طریق یک کاتتر که بین پلور جداری و احشایی گذاشته شده، در فضای پلور تزریق می‌شود. به نظر می‌رسد دارو از طریق پلور جداری و عضلات بین دنده‌ای به فضای بین دنده‌ای انتشار یافته، با فعال کردن گیرنده‌های مخدری واقع بر روی اعصاب بین دنده‌ای موجب بلوک یک طرفه اعصاب متعدد بین دنده‌ای می‌شود. آسان بودن نسبی انجام این روش زیر دید مستقیم و عوارض جانبی اندک آن باعث رویکرد گسترده‌ی محققین برای کار برد آن در درمان درد توراکوتومی شده است (۱۶، ۱۷)، ولی مطالعات کمی در مورد استفاده از آن در VATS وجود دارد (۲۰-۱۸). به علاوه به نظر می‌رسد، تاکنون مطالعه‌ای درباره‌ی تأثیر مرفین اینترپلورال در تسکین درد ناشی از VATS منتشر نشده است. از این رو این تحقیق با هدف مقایسه‌ی اثر مرفین اینترپلورال با روش متداول مرفین وریدی در تسکین درد پس از VATS انجام گردید. در این مطالعه دوز مرفین اینترپلورال براساس تحقیق قبلی ما انتخاب شد (۲۱). شدت درد بیماران با دو معیار مقیاس خطی - بصری درد (VAS: Visual analogue scale) و میزان نیاز به داروهای بی‌دردی اضافی در طول ۸ ساعت اول پس از عمل ارزیابی گردید.

## مواد و روش‌ها

پس از تصویب کمیته اخلاق بیمارستان و کسب رضایت‌نامه کتبی آگاهانه از بیماران کاندید VATS، این کارآزمایی بالینی تصادفی دوسوکور در سال ۱۳۸۹ در بیمارستان دانشگاهی مسیح دانشوری انجام شد. تعداد نمونه با در نظر گرفتن سطح اطمینان ۹۵ درصد و توان ۸۰ درصد و ۱/۵ درجه اختلاف میانگین و انحراف معیار VAS در بین دو گروه، ۱۵ نفر در دو گروه محاسبه شد. ۳۰ بیمار گروه ۱ و ۲ طبقه بندی انجمن بیهوشی آمریکا

توراکوتومی باز بودند، با این روش انجام می‌شوند (۴-۱). در این روش با وارد کردن ابزار مناسب جراحی و دوربین ویدئو از طریق چند برش کوچک در جدار قفسه سینه می‌توان ساختمان‌های داخل قفسه سینه را با بزرگنمایی مناسب و دقیق مشاهده نمود و عمل جراحی یا اقدامات تشخیصی را انجام داد. VATS نسبت به توراکوتومی باز کمتر تهاجمی بوده، باعث کاهش ترومای جراحی، کاهش درد پس از عمل و حفظ بهتر عملکرد ریه و در نتیجه کاهش شیوع عوارض پیرامون عمل، تحرک زودتر بیمار و کوتاه‌تر شدن مدت زمان بستری در بیمارستان می‌شود (۸-۴). اگرچه شدت درد پس از VATS کمتر از توراکوتومی باز می‌باشد ولی پس از عمل ۶۳ درصد از بیماران از درجات مختلفی از درد رنج می‌برند (۹) و درد متوسط تا شدید را در چند ساعت اول پس از VATS تجربه می‌کنند (۱۰). شیوع درد مزمن و پایدار نیز به دنبال توراکوتومی و توراکوسکوپ مشابه گزارش شده است (۱۱، ۱۲). به همین دلیل فراهم نمودن بی‌دردی کافی همراه با حداقل عوارض سیستمیک یکی از اهداف مهم و اصلی در اداره پس از عمل بیماران VATS است.

داروهای مخدر هنوز اصلی‌ترین روش درمان درد ناشی از VATS، و مرفین و فنتانیل سیستمیک رایج‌ترین روش بی‌دردی مورد استفاده برای VATS هستند (۴). مخدرهای سیستمیک در دوزهای مورد نیاز برای ایجاد بی‌دردی، معمولاً با خطر دپرسیون تنفسی، خواب‌آلودگی، تهوع و استفراغ همراهند و اغلب درد در هنگام سرفه را نیز به میزان کافی کاهش نمی‌دهند. تجویز مخدرها از طریق اپیدورال ناحیه توراکیک یا کمبری نیز به دلیل عوارض جانبی آنها، احتمال طولانی کردن زمان بستری بیمار و کمتر بودن شدت درد VATS در مقایسه با توراکوتومی باز به ندرت استفاده می‌شود (۴، ۹). با کشف گیرنده‌های موضعی مخدرها در بافت‌های محیطی این نظریه مطرح شده است که تجویز مخدرها به صورت اینترپلورال ممکن است با تأثیر بر

که با بیهوشی عمومی تحت VATS قرار گرفتند در این مطالعه شرکت داده شدند. قبل از عمل بیماران شرکت کننده در تحقیق با استفاده از جدول رایانه ایی اعداد تصادفی به دو گروه مساوی ۱۵ نفره ی مرفین وریدی (IVM) و مرفین اینترپلورال (IPM) تقسیم شدند و این تقسیم بندی به صورت پاکت در بسته در اختیار فردی که در تحقیق دخالتی نداشت قرار گرفت و در اتاق عمل بیماران واجد شرایط با قرعه کشی وارد مطالعه شدند.

شرایط خروج از مطالعه عبارت بود از عقب ماندگی ذهنی، اعتیاد به مواد مخدر و الکل، بیماری های روانی و افسردگی، چسبندگی، التهاب و فیروز شدید پلور، فیستول برونکوپلورال، آمپیم، استفاده از مخدر قبل از عمل، وزن کمتر از ۴۰ kg و سن زیر ۱۸ سال. بیمارانی که امکان کلامپ لوله سینه پس از عمل وجود نداشت نیز از مطالعه کنار گذاشته شدند.

بیهوشی با سدیم تیوپنتال داخل وریدی ۴-۵ mg/kg، فنتانیل ۲۰۰-۱۰۰ μg، میدازولام ۲-۱ mg و آتراکوریوم ۰/۶ mg/kg برای تسهیل لوله گذاری تراشه با لوله تراشه دابل لومن رابرت شاو القاء شد. ادامه بیهوشی با اکسیژن صد درصد، انفوزیون مداوم پروپوفول، رمی فنتانیل و دوزهای متناوب آتراکوریوم برای ایجاد شلی عضلانی نگهداری شد. در همه ی بیماران در پایان VATS، جراح سوزن Touhy شماره ۱۶ اپیدورال را در خط آگزیلاری خلفی از فضای بین دنده ای چهارم یا پنجم بین دنده ایی وارد قفسه سینه نمود و از طریق آن کاتتر اپیدورال شماره ۲۰ فیلتر دار (Portex; Ltd, Hythe, UK-Epidural minipack system 2) شماره ۱ را با دید مستقیم توراسکوپ در حدود ۱۵ سانتی متر در داخل پلور در ناحیه شیار اطراف مهره ها (Paravertebral groove) قرار داد و کاتتر را از بیرون در ناحیه پوست با بخیه ثابت کرد. پس از قرار دادن بیمار در وضعیت طاق باز و قبل از بیداری و خارج کردن لوله تراشه، تک دوز ۰/۱ mg/kg مرفین سولفات در ۴۰ سی سی نرمال سالین ۰/۹ درصد به صورت اینترپلورال (گروه مورد

IPM) و یا ۰/۱ mg/kg مرفین سولفات به صورت وریدی (گروه کنترل IVM) به صورت تصادفی تزریق گردید. قبل از تزریق دارو در فضای پلور، لوله های سینه کلامپ شدند و ۵ دقیقه پس از پایان تزریق کلامپ لوله های سینه برداشته شد و بیماران به مدت ۱۵ دقیقه در وضعیت طاق باز باقی ماندند. خارج کردن لوله تراشه در همه بیماران در اتاق عمل انجام و بیماران به بخش مراقبت های ویژه منتقل گردیدند. دوز مرفین تزریقی بر اساس وزن ایده آل بدن (Ideal body weight) محاسبه گردید.

پس از VATS، شدت درد بیماران در هر دو حالت استراحت و سرفه با استفاده از VAS با درجه بندی ۰ (بدون درد) تا ۱۰ (شدیدترین درد قابل تصور) ارزیابی شد. همچنین متوسط فشارخون شریانی، تعداد ضربان قلب، درصد اشباع اکسیژن خون شریانی با پالس اکسی متری (SpO<sub>2</sub>)، عوارض کاتتر و عوارض جانبی سیستمیک مرفین نیز پایش و ثبت شدند. اولین ارزیابی درد و سایر متغیرها در دقیقه ی ۳۰ پس از عمل صورت گرفت. ارزیابی های بعدی در ساعات ۱، ۲، ۳، ۴، ۵، ۶، ۷ و ۸ پس از VATS انجام شد. در موارد VAS بالاتر از ۳ ابتدا پاراستامول وریدی ۱ گرم و در صورت ادامه ی درد، مرفین وریدی با دوزهای بولوس ۲ میلی گرمی تا کاهش درد بیمار (VAS کمتر یا مساوی ۳) تزریق گردید. فواصل تزریق پاراستامول وریدی هر ۴ ساعت بود. کل دوز و تعداد دفعات تجویز داروهای مسکن اضافی برای هر بیمار ثبت شد. عوارض جانبی دارویی مورد بررسی عبارت بودند از: خارش، تهوع، استفراغ، دپرسیون تنفسی، بثورات جلدی، خواب آلودگی با مقیاس ۱ تا ۶ براساس Ramsay Sedation Scale (۱- مضطرب و بی قرار یا هر دو ۲- همکاری می کند، هوشیار و آرام است ۳- پاسخ به دستورات ۴- پاسخ سریع به تحریک ۵- پاسخ کند به تحریک ۶- عدم پاسخ به تحریک). بیماران در طول تحقیق توسط پرستاران سرویس درد حاد که از روش بی دردی مورد مطالعه

آگاهی نداشتند، ارزیابی می شدند. سرنگ‌های حاوی داروهای مورد تحقیق توسط تکنیسین های بیهوشی که در بررسی شرکت نداشتند آماده و تزریق شدند. بیماران، جراحان و پرسنل مسئول بیمار در بخش نیز از روش مداخله اطلاعی نداشتند.

داده‌ها در برنامه آماری SPSS تحت قضاوت آماری قرار گرفتند. برای بررسی نرمال بودن توزیع داده‌ها از آزمون کولموگروف اسمیرنوف استفاده شد. برای داده‌های کمی در مواردی که توزیع نرمال داشتند از Independent samples t-test و در مواردی که دارای توزیع نرمال نبودند از آزمون Mann-Whitney استفاده شد. برای داده‌های کیفی از آزمون کای دو و آزمون دقیق فیشر استفاده شد. داده‌ها به صورت  $mean \pm SD$  و تعداد بیان شدند.

## یافته‌ها

دو گروه از نظر سن اختلاف آماری معنی داری با هم داشتند، ولی از نظر سایر اطلاعات زمینه ایی تفاوت معنی دار نبود (جدول شماره ۱). در ۸ ساعت اول پس از عمل، VAS در هر دو حالت استراحت و سرفه اختلاف معنی دار آماری بین دو گروه نداشت (نمودارهای شماره ۱ و ۲). کل دوز مصرف شده داروهای مسکن مکمل نیز در بین دو گروه تفاوت معنی داری نداشت (جدول شماره ۱). ۱۱ بیمار در گروه IVM و تمام بیماران در گروه IPM، حداقل برای یک بار به داروی اضافی

مسکن نیاز پیدا کردند. تعداد دفعات تزریق داروی مسکن اضافی در گروه IVM برابر  $1/16 \pm 1/76$  و در گروه IPM برابر  $0/99 \pm 2/53$  بار بود که بر اساس آزمون t از این نظر دو گروه تفاوت آماری معنی داری نداشتند ( $p=0/072$ ). همچنین درجه خواب آلودگی، تعداد نبض، SpO2 و متوسط فشار خون شریانی در زمان‌های اندازه گیری پس از VATS در حد طبیعی بوده، اختلاف آماری معنی داری در بین دو گروه نبود (جدول شماره ۲). در هر گروه ۲ بیمار دچار تهوع و استفراغ شدند که نیازی به درمان نداشتند ( $p=0/264$ ). هیچ عارضه‌ی مربوط به کاتتر اینترپلورال مشاهده نگردید.

جدول شماره ۱: مقایسه ویژگی‌های بیماران در بین دو گروه (n=۱۵)  
در هر گروه). اطلاعات به صورت  $mean \pm SD$  و تعداد بیان شده‌اند.

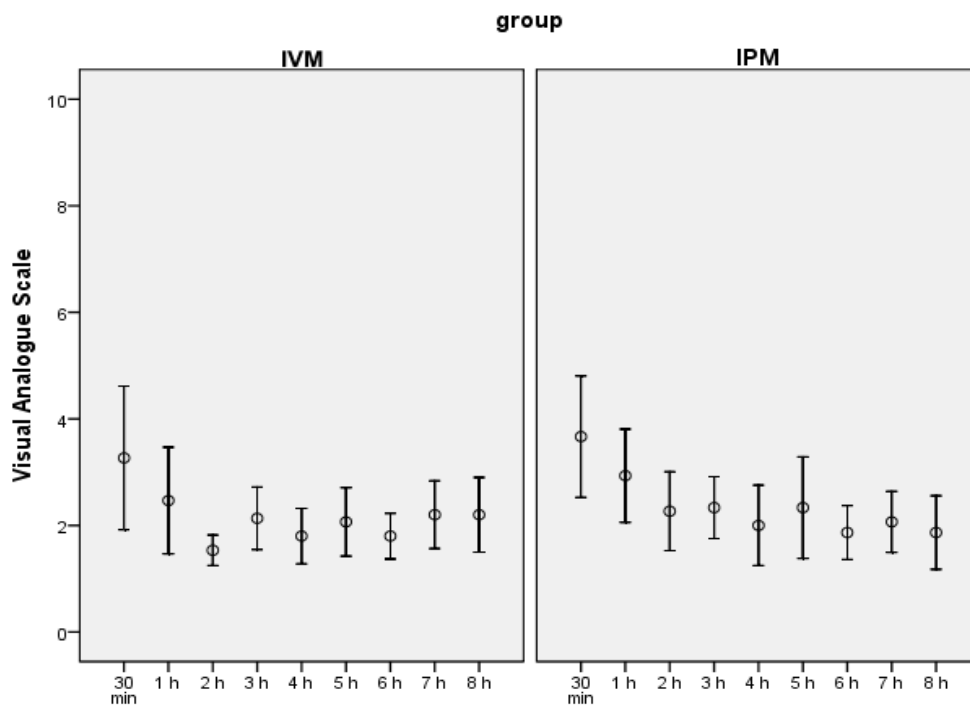
متغیرها	IVM	IPM	سطح معنی داری
سن (سال)	۴۹/۴ ± ۱۱/۹	۳۴/۸ ± ۱۳/۴۸	*۰/۰۰۴
وزن (kg)	۷۳/۷ ± ۱	۶۸/۶ ± ۹/۹	۰/۱۸۶
جنس (مرد:زن)	۱۰:۵	۱۲:۳	۰/۶۹
قد (cm)	۱۶۶ ± ۸	۱۷۰ ± ۱۰	۰/۲۰۷
ASA class (۱:۲)	۸:۷	۱۱:۴	۰/۲۵۶
مدت جراحی (دقیقه)	۱۲۱/۳ ± ۹۳/۸	۱۱۸/۷ ± ۷۹/۲	۰/۹۳۴
رمی فتانیل حین عمل (mg)	۱/۴ ± ۰/۶	۱/۴ ± ۰/۹	۰/۲۶۸
فتانیل حین عمل (µg)	۱۵۰ ± ۶۰	۱۳۰ ± ۵۰	۰/۵۹۹
تعداد لوله سینه (۱:۲)	۱۳:۲	۹:۶	۰/۰۹۹
مرفین اضافی وریدی (mg)	۲/۳۸ ± ۲/۵۶	۴ ± ۳/۰۹	۰/۱۴۸
پاراستامول اضافی وریدی (g)	۱/۵۴ ± ۲/۶	۱/۳۳ ± ۰/۴۸	۰/۱۰۴
پلور	۱۱	۸	۰/۴۵
رزکسیون محدود ریه	۴	۷	

IVM گروه مرفین وریدی، IPM گروه مرفین اینترپلورال.  
\*از نظر سن اختلاف آماری بین دو گروه معنی دار بود.

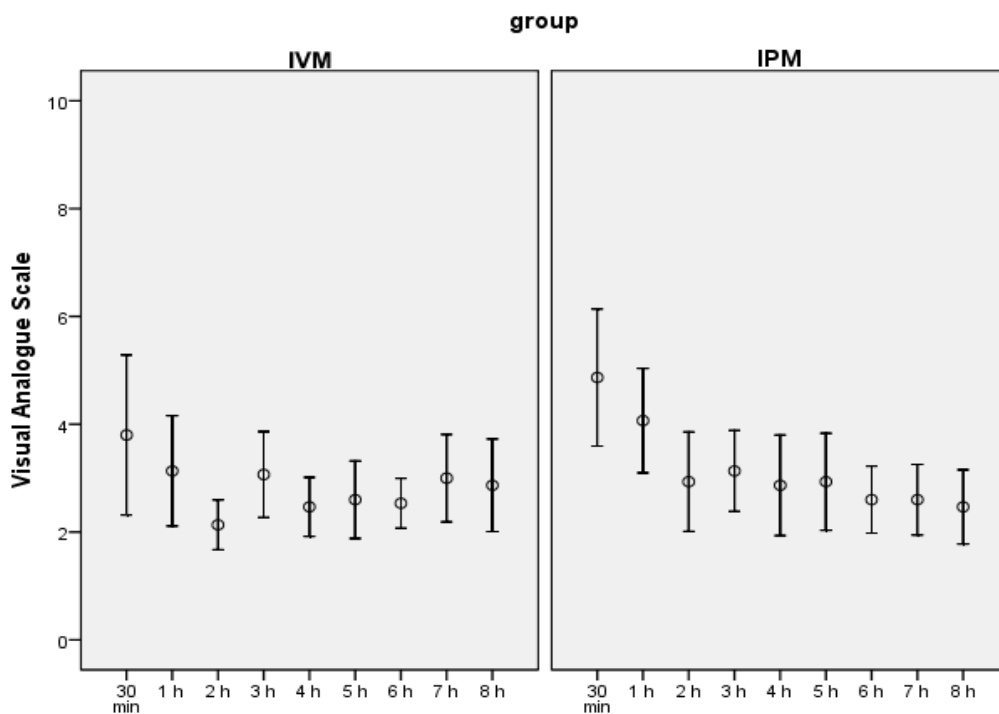
جدول شماره ۲: مقایسه متغیرهای همودینامیک، SpO2، و درجه خواب آلودگی در ۸ ساعت اول پس از VATS در بین دو گروه. اختلاف معنی دار نیست ( $p>0/05$ ). اطلاعات به صورت  $mean \pm SD$  بیان شده‌اند.

متغیرها	گروه	دقیقه ۳۰	ساعت ۱	ساعت ۲	ساعت ۳	ساعت ۴	ساعت ۵	ساعت ۶	ساعت ۷	ساعت ۸
MAP(mmHg)	IVM	۹۲ ± ۸	۹۰ ± ۱	۹۱ ± ۱	۸۹ ± ۹	۸۸/۵ ± ۱/۲	۹۰ ± ۱	۸۹/۵ ± ۹/۶	۸۹/۴ ± ۱	۸۹/۸ ± ۱
	IPM	۸۱/۶ ± ۱	۸۳ ± ۶/۳	۸۵ ± ۶/۵	۸۴ ± ۶/۲	۸۲/۸ ± ۸/۶	۸۴/۶ ± ۱/۱	۸۷/۵ ± ۱	۸۷ ± ۵/۷	۸۶ ± ۷
HR/min	IVM	۹۵ ± ۱۷/۴	۹۳ ± ۱۶	۹۰ ± ۱۴	۸۹ ± ۱۲	۹۱/۴ ± ۱۶	۹۰/۵ ± ۱۴	۹۰/۵ ± ۱۵/۶	۹۰ ± ۱۴/۵	۹۰/۷ ± ۱۴
	IPM	۹۲/۶ ± ۱۱	۹۱ ± ۱۵	۸۸ ± ۱۴/۶	۸۸ ± ۱۲	۸۵/۶ ± ۱۰	۸۷/۶ ± ۱۱	۸۵ ± ۹/۷	۸۴ ± ۱۰	۸۵/۷ ± ۹
Sedation (1-6)	IVM	۲ ± ۰/۳	۲ ± ۰/۲	۲	۲	۲	۲	۲	۲ ± ۰/۳	۲/۳ ± ۰/۷
	IPM	۲ ± ۰/۴	۲ ± ۰/۳	۲	۲ ± ۰/۲	۲ ± ۰/۲	۲/۳ ± ۰/۷	۲ ± ۰/۳	۲ ± ۰/۲	۲/۴ ± ۰/۸
SpO2(%)	IVM	۹۶/۶ ± ۲/۷	۹۶/۷ ± ۲/۵	۹۶/۴ ± ۲/۲	۹۶/۴ ± ۲	۹۶/۳ ± ۲	۹۶/۴ ± ۲/۵	۹۶/۲ ± ۳/۴	۹۶ ± ۳/۳	۹۶/۵ ± ۳
	IPM	۹۶ ± ۲/۶	۹۵/۶ ± ۲/۶	۹۵/۷ ± ۲	۹۵/۵ ± ۲	۹۵/۳ ± ۱/۵	۹۶/۲ ± ۲	۹۶/۲ ± ۱/۶	۹۶/۲ ± ۲	۹۶/۷ ± ۲

MAP: متوسط فشار خون شریانی، HR: تعداد ضربان قلب، sedation درجه خواب آلودگی،  
SpO2: درصد اشباع اکسیژن با پالس اکسی متر، IVM: گروه مرفین وریدی، IPM: گروه مرفین اینترپلورال.



نمودار شماره ۱: مقایسه میانگین درد بیماران دو گروه در ۸ ساعت اول پس از جراحی در زمان استراحت با استفاده از مقیاس خطی-بصری درد (Visual analogue scale). IVM: گروه مرفین وریدی، IPM: گروه مرفین اینترپلورال.



نمودار شماره ۲: مقایسه میانگین درد بیماران دو گروه در ۸ ساعت اول پس از جراحی در زمان سرفه با استفاده از مقیاس خطی-بصری درد (Visual analogue scale). IVM: گروه مرفین وریدی، IPM: گروه مرفین اینترپلورال.

## بحث

مسن بیشتر از جوانان می باشد (۲۲، ۲۳).

از روش های مختلف سیستمیک و منطقه ای برای کاهش درد پس از VATS استفاده شده است ولی هنوز جستجو برای یافتن یک روش بی دردی ایده آل ادامه دارد. تجویز سیستمیک مرفین و فنتانیل به خصوص با روش کنترل درد توسط بیمار (Patient controlled analgesia: PCA) رایج ترین روش تسکین درد پس از VATS است (۴). Furrer و همکاران نشان دادند که تجویز مرفین با روش PCA، درد پس از ویدئو توراکوسکوپی را به طور مؤثری کاهش می دهد (۱۱). با این که روش اپیدورال ناحیه توراسیک مؤثرترین روش بی دردی در توراکتومی باز است ولی از آنجا که شدت درد ناشی از VATS کمتر از توراکتومی باز می باشد، روش اپیدورال به دلیل عوارض جانبی و مشکلات تکنیکی آن، نیاز به مراقبت های خاص پس از عمل و احتمال طولانی کردن زمان بستری بیمار به ندرت در درمان درد توراکوسکوپی استفاده می شود. مطالعه ای Fernandez و همکاران نیز نشان داد که روش اپیدورال توراسیک مزیتی بر روش تجویز مخدرهای وریدی با PCA در تسکین درد ناشی از پلورکتومی با VATS ندارد (۲۴). داروهای ضد التهابی غیراستروئیدی نیز اغلب برای تسکین درد ناشی از توراکوسکوپی استفاده می شوند ولی مصرف آنها ممکن است خطر بروز عوارض کلیوی و مشکلات خونریزی گوارشی را افزایش دهد (۴، ۱۰). انفیلتراسیون محل انسزیون های جدار سینه با داروهای بی حسی موضعی در شروع عمل نیز ممکن است درد ناشی از اعمال جراحی ساده تر VATS را که نیاز به گذاشتن لوله سینه ندارند را کاهش دهد (۹، ۲۵). مطالعات کمی درباره ی تأثیر روش های منطقه ای بلوک اعصاب بین دنده ای و بلوک پاراورتبرال در درمان درد VATS منتشر شده است (۲۶، ۲۷). اشکال این دو روش این است که پس از عمل برای حفظ بی دردی مناسب باید تزریقات مکرر و جداگانه ی داروی بی حسی در فضای بین دنده ای یا

یافته های ما نشان داد که تزریق مرفین از طریق اینترپلورال در تسکین درد پس از VATS مزیتی نسبت به روش تزریق وریدی مرفین نداشته، موجب کاهش بیشتر عوارض جانبی سیستمیک و نیاز به داروهای بی دردی مکمل نمی گردد. در این تحقیق آسیب عضلانی و عصبی ناشی از اعمال جراحی VATS در هر دو گروه یکسان بود. یک توضیح در رابطه با یافته های مطالعه ای فعلی ما می تواند کافی نبودن دوز مرفین تزریق شده در فضای پلور باشد، زیرا عواملی چون رقیق شدن دارو با ترشحات و خون موجود در فضای پلور، خروج دارو از طریق لوله های سینه، و انتشار ناکافی دارو در فضای پلور می توانند غلظت و دوز مؤثر مرفین را در گیرنده های محیطی آن در اعصاب بین دنده ای کاهش دهند. به علاوه در این تحقیق مدت زمان کوتاه کلامپ لوله های سینه (۵ دقیقه) نیز ممکن است به خروج مقادیر بیشتری از دارو از فضای پلور کمک کرده باشد (۱۶، ۱۷). در این مطالعه هر چند تفاوت سنی بیماران دو گروه معنی دار بود، ولی این یافته با توجه به میانگین سنی بیماران ما (۴۹/۴ سال در گروه مرفین وریدی و ۳۴/۸ سال در گروه مرفین اینترپلورال) اثری مخدوش کننده در نتایج حاصل از این تحقیق نداشته است، زیرا در افراد بالغ عامل سن بالا (میانگین سنی بالاتر از ۶۵-۶۰ سال) است که بر بررسی های مربوط به درد تأثیر می گذارد. مطالعات و شواهد متعدد موجود نشان داده اند که در افراد بالغ آستانه ی درد و میزان احساس و درک شدت درد در فرایند افزایش سن دستخوش تغییر می شود و نحوه ی این تغییر نیز به نوع و شدت محرک دردناک بستگی دارد. شدت احساس و آستانه ی درد در افراد مسن با افراد جوان تفاوت دارد به این معنا که در پاسخ به بعضی از محرک های دردناک آستانه ی درد افراد مسن کمتر از جوانان است و در نتیجه احساس و درک درد در آنها افزایش پیدا می کند. در حالی که در پاسخ به بعضی دیگر از تحریکات دردناک، آستانه ی درد افراد

استراحت و سرفه، میزان نیاز به داروهای بی‌دردی اضافی، علائم حیاتی و عوارض جانبی مرفین در دو گروه مرفین وریدی و مرفین اینترپلورال در ۸ ساعت اول پس از VATS یکسان بود. در مشابهت با یافته‌های این تحقیق، Leger و همکاران نشان دادند که پس از توراگوسکوپی بی‌دردی ناشی از تجویز بوپرواکاین از طریق اینترپلورال مزیتی نسبت به داروی مخدر پیریتامید از طریق PCA ندارد و میزان مصرف داروی بی‌دردی مکمل، عملکرد ریوی و پارامترهای تنفسی بین دو گروه یکسان است (۱۸). در مقابل Demmy و همکاران مشاهده کردند که درد پس از VATS و نیاز به داروی مخدر اضافی در بیمارانی که بوپرواکاین اینترپلورال دریافت کردند، به‌طور معنی‌داری کمتر از گروهی بود که فنتانیل با روش PCA گرفتند (۱۹). در تحقیق دیگری پس از VATS تزریق اینترپلورال داروی بی‌حسی رویوواکاین بی‌دردی نسبتاً بهتری در مقایسه با داروهای ترامادول و کتولوراک وریدی ایجاد کرد (۲۰). محدودیت مطالعه حاضر حجم نمونه نسبتاً کوچک آن بود که دو علت اصلی آن محدود بودن تعداد بیماران کاندید VATS و تبدیل VATS به توراگوتومی باز در تعداد قابل توجهی از بیماران بود. با این حال تعداد بیماران در بسیاری دیگر از مطالعات مشابه نیز مانند تحقیق فعلی ما بوده است.

در نهایت می‌توان نتیجه گرفت که بر اساس یافته‌های مطالعه حاضر دو روش مرفین اینترپلورال و وریدی از نظر تسکین درد پس از VATS و بروز عوارض جانبی یکسان بودند و تزریق مرفین به صورت اینترپلورال مزیتی بر تزریق مرفین به صورت وریدی نداشت.

## References

1. Solaini L, Prusciano F, Bagioni P, Di Francesco F, Poddie DB. Video-assisted thoracic surgery major pulmonary resections. Present experience. *Eur J Cardiothorac* 2001; 20(3): 437-442.

پاراووتبرال انجام شود که این تزریقات خود می‌توانند آزردهنده باشند. به علاوه انجام این روش‌ها از نظر تکنیکی نیز نیازمند مهارت و تجربه‌ی کافی است.

مطالعات زیادی بر روی تأثیر روش اینترپلورال در درمان درد ناشی از توراگوتومی باز انجام شده است، در حالی که مطالعات کمی روش اینترپلورال را در VATS بررسی کرده‌اند و تحقیقات محدود موجود در این زمینه نیز فقط اثر تزریق داروهای بی‌حسی موضعی به داخل فضای پلور را بررسی کرده‌اند و ما نتوانستیم مطالعه‌ای در خصوص مرفین اینترپلورال در تسکین درد ناشی از VATS پیدا و نتایج آن‌ها را با یافته‌های تحقیق حاضر مقایسه نماییم. در تزریق اینترپلورال مرفین فرضیه این است که مرفین مستقیماً گیرنده‌های مخدری موجود بر روی اعصاب بین‌دنده‌ای را فعال می‌کند و با بلوک یک طرفه اعصاب متعدد بین‌دنده‌ای درد ناشی از توراگوتومی را کاهش می‌دهد (۱۵). Aykac و همکاران با اندازه‌گیری سطح خونی مرفین این نظریه را تأیید کردند و نشان دادند که پس از توراگوتومی مرفین اینترپلورال هم بی‌دردی مؤثرتری نسبت به دوز مشابه وریدی ایجاد کرد و هم با عوارض جانبی سیستمیک کمتری همراه بود (۲۸). همچنین یافته‌های قبلی ما و دیگران نشان داد که مرفین و فنتانیل اینترپلورال بی‌دردی مؤثرتری پس از توراگوتومی باز فراهم نمودند و عوارض جانبی سیستمیک مهمی نداشتند (۲۱، ۳۱-۲۹). ولی در تحقیق Welte و همکاران، مرفین اینترپلورال مزیتی بر تزریق وریدی آن از جهت کاهش درد پس از توراگوتومی و کاهش عوارض نداشت (۱۵).

در مطالعه حاضر، درد بیماران در هر دو حالت

2. Jiménez MF. Spanish video-assisted thoracic surgery study group. Prospective study on video-assisted thoracoscopic surgery in the resection of pulmonary nodules: 209 cases from the Spanish video-assisted thoracic



- surgery study group. *Eur J Cardiothorac* 2001; 19(5): 562-565.
3. Shadmehr MB, Arab M, Abassi Dezfouli A, Keshoofi M, Amjadi MR, Farzanegan R, et al. Role of VATS in pleural effusions with unknown etiology. *Tanaffos* 2004; 3(12): 25-33.
  4. Brodsky JB, Cohen E. Video-assisted thoracoscopic surgery. *Curr Opin Anaesthesiol* 2000; 13(1): 41-45.
  5. Nagahiro I, Andou A, Aoe M, Sano Y, Date H, Shimizu N. Pulmonary function, postoperative pain, and serum cytokine level after lobectomy: a comparison of VATS and conventional procedure. *Ann Thorac Surg* 2001; 72(2): 362-365.
  6. Hazelrigg SR, Cetindag IB, Fullerton J. Acute and chronic pain syndromes after thoracic surgery. *Surg Clin N Am* 2002; 82(4): 849-865.
  7. Landreneau RJ, Hazelrigg SR, Mack MJ, Dowling RD, Burke D, Gavlick J, et al. Postoperative pain-related morbidity: video-assisted thoracic surgery versus thoracotomy. *Ann Thorac Surg* 1993; 56(6): 1285-1289.
  8. Mulder DS. Pain management principles and anesthesia techniques for thoracoscopy. *Ann Thorac Surg* 1993; 56(3): 630-632.
  9. Sihoe ADL, Manlulu AV, Lee TW, Thung KH, Yim APC. Pre-emptive local anesthesia for needlescopic video-assisted thoracic surgery: a randomized controlled trial. *Eur J Cardiothorac* 2007; 31(1): 103-108.
  10. Perttunen K, Nilsson E, Kalso E. I.v diclofenac and ketorolac for pain after thoracoscopic surgery. *Br J Anaesth* 1999; 82(2): 221-227.
  11. Furrer M, Rechsteiner R, Eigenmann V, Signer Ch, Althaus U, Ris HB. Thoracotomy and thoracoscopy: postoperative pulmonary function, pain and chest wall complaints. *Eur J Cardiothorac* 1997; 12(1): 82-87.
  12. Landreneau RJ, Mack MJ, Hazelrigg SR, Naunheim K, Dowling RD, Ritter P, et al. Prevalence of chronic pain after pulmonary resection by thoracotomy or video-assisted thoracic surgery. *Thorac Cardiovasc Surg* 1994; 107(4): 1079-1086.
  13. Joris JL, Dubner R, Hargreaves KM. Opioid analgesia at peripheral sites: a target for opioids released during stress and inflammation? *Anesth Analg* 1987; 66(12): 1277-1281.
  14. Stein C, Hassan AHS, Przewlocki R, Gramsch C, Peter K, Herz A. Opioids from immunocytes interact with receptors on sensory nerves to inhibit nociception in inflammation. *Proc Natl Acad Sci USA* 1990; 87(15): 5935-5939.
  15. Welte M, Haimerl E, Groh J, Briegel J, Plassmannl S, Herz A, et al. Effect of interpleural morphine on postoperative pain and pulmonary function after thoracotomy. *Br J Anaesth* 1992; 69(6): 637-639.
  16. Dravid RM, Paul RE. Interpleural block-part 2. *Anaesthesia* 2007; 62(10): 1039-1049.
  17. Dravid RM, Paul RE. Interpleural block-part 2. *Anaesthesia* 2007; 62(11): 1143-1153.
  18. Leger R, Ohlmer A, Scheiderer U, Dohrmann P, Böhle A, Wulf H. Pain therapy after thoracoscopic interventions. Do regional analgesia techniques (intercostal block or interpleural analgesia) have advantages over intravenous patient-controlled opioid analgesia (PCA)? *Chirurg* 1999; 70(6):682-689.
  19. Demmy TL, Nwogu C, Solan P, Yendamuri S, Wilding G, DeLeon O. Chest tube-delivered bupivacaine improves pain and decreases opioid use after thoracoscopy. *Ann Thorac Surg* 2009; 87(4): 1040-1046.

20. Forcella D, Pompeo E, Coniglione F, Gatti A, Mineo TC. A new technique for continuous intercostal-intrapleural analgesia in videothoracoscopic surgery. *J Thorac Cardiovasc Surg* 2009; 137(1): e48-49.
21. Dabir Sh, Parsa T, Radpay B, Pozhhan S, Khadem Maboudi AA, Abbasi-nazari M, et al. Analgesic efficacy of interpleurally administered morphine and fentanyl after posterolateral thoracotomy. *Iran J Pharm Res* 2007; 6(1): 57-63.
22. Edwards RR, Fillingim RB. Age-associated differences in responses to noxious stimuli. *J Gerontol A-Biol* 2001; 56(3): M180-185.
23. Li SF, Greenwald PW, Gennis P, Bijur PE, Gallagher EJ. Effect of age on acute pain perception of a standardized stimulus in the emergency department. *Ann Emerg Med* 2001; 38(6): 644-647.
24. Fernandez MI, Martin-Ucar AE, Lee HD, West KJ, Wyatt R, Waller DA. Does a thoracic epidural confer any additional benefit following video-assisted thoracoscopic pleurectomy for primary spontaneous pneumothorax? *Eur J Cardiothorac* 2005; 27(4): 671-674.
25. Fiorelli A, Vicidomini G, Laperuta P, Busiello L, Perrone A, Napolitano F, et al. Pre-emptive local analgesia in video-assisted thoracic surgery sympathectomy. *Eur J Cardiothorac* 2010; 37(3): 588-593.
26. Taylor R, Massey S, Stuart-Smith K. Postoperative analgesia in video-assisted thoracoscopy: the role of intercostal blockade. *J Cardiothorac Vasc Anesth* 2004; 18(3): 317-321.
27. Hill SE, Keller RA, Stafford-Smith M, Grichnik K, White WD, D'Amico TA, et al. Efficacy of single-dose, multilevel paravertebral nerve blockade for analgesia after thoracoscopic procedures. *Anesthesiology* 2006; 104(5): 1047-1053.
28. Aykaç B, Erolçay H, Dikmen Y, Oz H, Yillar O. Comparison of intrapleural versus intravenous morphine for post thoracotomy pain management. *J Cardiothorac Vasc Anesth* 1995; 9(5): 538-540.
29. Dabir Sh, Radpay B, Parsa T, Padyab M. Efficacy of interpleural morphine vs bupivacaine for postthoracotomy pain. *Asian Cardiovasc Thorac Ann* 2008; 16(8): 370-374.
30. Dabir Sh, Radpay B, Parsa T, Kazempour Dizaji M, Salimi Nezhad L. The effect of interpleural morphine on post-thoracotomy pain management. *Tanaffos* 2003; 2(8): 31-39.
31. Karakaya D, Baris S, Ozkan F, Demircan S, Gök U, Ustün E, et al. Analgesic effects of interpleural bupivacaine with fentanyl for post-thoracotomy pain. *J Cardiothorac Vasc Anesth* 2004; 18(4): 461-465.