

Effect of Shilajit on the Levels of Pro-inflammatory and Anti-inflammatory Cytokines in Hepatic Injury in Male Rats

Farhood Ghaazi Firozsalari¹,
Nader Shahrokhi²,
Mohammad Khaksari Hadad³,
Gholamreza Asadikaram³,
Jaber Atashbar¹

¹ MSc Student in Physiology, Kerman University of Medical Sciences, Kerman, Iran

² Associate Professor, Physiology Research Center, Institute of Basic and Clinical Physiology Sciences, Kerman University of Medical Sciences, Kerman, Iran

³ Professor, Endocrinology and Metabolism Research Center, Institute of Basic and Clinical Physiology Sciences, Kerman University of Medical Sciences, Kerman, Iran

(Received April 9, 2017 ; Accepted October 16, 2017)

Abstract

Background and purpose: Cytokines regulate a broad range of biological and pathological processes. They play an important role in liver damage. Inflammatory and antioxidant factors are important causes of liver damage. Shilajit is known as an anti-inflammatory and antioxidant agent. Therefore, the main aim of this study was to determine the effect of Shilajit on levels of proinflammatory and anti-inflammatory cytokines in liver injury.

Materials and methods: In this experimental study, 80 male Wistar rats were randomly divided into two main groups: A and B. Each group was organized into five subgroups: control, acetaminophen (A) or bile duct obstruction (BDL) (B), low dose, high dose, and vehicle. All subgroups except the controls in group A received 500 mg/ kg acetaminophen via IP injection, while BDL was performed in all subgroups in group B. Then in group A, two hours and in group B seven days after injury, the treatment subgroups with drug and vehicle received 150 mg/kg (low dose) and 250 mg/kg (high dose) shilajit and distilled water as vehicle, for one and six days, respectively. After completing treatment, liver samples were taken for laboratory analysis.

Results: Low-dose Shilajit treatment reduced IL-10, IL-6, IL-1 β , and TNF- α levels, which had been increased by a single dose of 500 mg/kg acetaminophen ($p < 0.05$).

Conclusion: Shilajit is effective in reducing inflammation and liver damage caused by high-dose consumption of acetaminophen.

Keywords: Shilajit, acetaminophen, bile duct, cytokine, liver

اثر شیلاجیت بر سطح سایتوکاین های پیش التهابی و ضد التهابی در موش صحرایی نر

فرهود قاضی فیروزسالاری^۱

نادر شاهرخی^۲

محمد خاکساری حداد^۳

غلامرضا اسدی کرم^۳

جابر آتش بار^۱

چکیده

سابقه و هدف: سایتوکاین ها طیف وسیعی از فرایندهای پاتولوژیکی و بیولوژیکی را تنظیم می کنند و نقش مهمی در آسیب های کبدی دارند. عوامل التهابی و اکسیدانی از علل مهم آسیب های کبدی می باشند. از آنجایی که شیلاجیت به عنوان یک عامل ضدالتهابی و آنتی اکسیدانی شناخته می شود، لذا هدف اصلی این مطالعه تعیین اثر شیلاجیت بر سطح سایتوکاین های پیش التهابی و ضد التهابی در آسیب کبد می باشد.

مواد و روش ها: در این مطالعه تجربی، ۸۰ سر موش صحرایی نر نژاد ویستار به طور تصادفی به دو دسته A و B تقسیم شدند که هر دسته شامل ۵ گروه کنترل، استامینوفن (A) و یا انسداد مجرای صفراوی (B)، دوز کم مومیایی، دوز زیاد مومیایی و حلال می باشند. تمامی گروه ها به جز گروه کنترل، در دسته A، ۵۰۰ میلی گرم بر کیلوگرم استامینوفن به صورت داخل صفاقی دریافت کردند و در دسته B، انسداد مجرای صفراوی انجام شد. سپس در دسته A پس از ۲ ساعت و در دسته B، هفت روز بعد از آسیب، به مدت یک و شش روز به ترتیب گروه های تحت درمان ۱۵۰ mg/kg و ۲۵۰ mg/kg شیلاجیت و گروه حلال، آب مقطر به عنوان حلال شیلاجیت دریافت کردند. پس از اتمام دوره درمان، نمونه ی کبد جهت انجام آزمایشات تهیه شد.

یافته ها: درمان با دوز کم شیلاجیت، میزان سطح IL-10، IL-6، IL-1 β و TNF- α که با مصرف تک دوز ۵۰۰ میلی گرم بر لیتر استامینوفن افزایش یافته بود، را کاهش داد ($p < 0.05$).

استنتاج: شیلاجیت در کاهش التهاب و آسیب های کبدی ناشی از مصرف دوز زیاد استامینوفن موثر است.

واژه های کلیدی: شیلاجیت، استامینوفن، مجرای صفراوی، سیتوکین، کبد

مقدمه

بیماری های متعددی هم چون سنگ کیسه صفراوی، انسداد مجرای صفراوی، تومورهای پانکراسی و سمیت های دارویی موجب تداوم کلستازیس شده و

انباشتگی اسیدهای صفراوی سمی و تشدید التهاب و جراحی سلول های کبدی از فاکتورهای عمده ای هستند که باعث آسیب کبدی و فیروز می شوند (۱-۳).

Email: nshahrokhisa@yahoo.com

مؤلف مسئول: نادر شاهرخی - کرمان: دانشگاه علوم پزشکی کرمان، دانشکده پزشکی، گروه فیزیولوژی

۱. دانشجوی کارشناسی ارشد فیزیولوژی، دانشکده علوم پزشکی کرمان، کرمان، ایران

۲. دانشیار، مرکز تحقیقات فیزیولوژی، پژوهشکده علوم پایه و فیزیولوژی، دانشگاه علوم پزشکی کرمان، کرمان، ایران

۳. استاد، مرکز تحقیقات غدد و متابولیسم، پژوهشکده علوم پایه و فیزیولوژی، دانشگاه علوم پزشکی کرمان، کرمان، ایران

تاریخ دریافت: ۱۳۹۶/۱/۲۰ تاریخ ارجاع جهت اصلاحات: ۱۳۹۶/۳/۲۹ تاریخ تصویب: ۱۳۹۶/۷/۲۴

نهایتاً منجر به اختلالات کبدی، فیروز، سیروز و مرگ می‌شوند (۴-۶). اورسودوکسی کولیک اسید (UDCA) و آنالوگ‌های آن می‌تواند باعث مهار التهاب و نیز باعث از بین رفتن اسیدهای صفراوی سمی شوند. این تنها داروی تأیید شده‌ای است که به طور گسترده‌ای در بالین برای درمان بیماران کلستاز مانند سیروز صفراوی اولیه (PBC) "primary biliary cirrhosis" استفاده می‌شود (۷،۸). با این حال، یک تا دو سوم از بیماران کلستازیس مبتلا به PBC به طور کامل به UDCA پاسخ نمی‌دهند (۹،۱۰). فارتزوئید آگونیست رسپتور (X farnesoid X receptor agonist) اثرات آنتی کلستازیس خود را با تغییر در متابولیسم اسیدهای صفراوی در مدل‌های آزمایشگاهی ایجاد می‌کند (۱۱،۱۴). بنابراین، جستجو برای داروهایی که به طور بالقوه هدفشان بهبود التهاب و کاهش اسیدهای صفراوی سمی باشد، برای درمان آسیب‌های داخل و خارج کبدی مهم است.

ماده طبیعی شیلاجیت با نام علمی Asphaltum یک ماده قهوه‌ای کمرنگ متمایل به قهوه‌ای سوخته است که از صخره‌های موجود برخی رشته کوه‌ها به دست می‌آید که متشکل از یک ترکیب پیچیده از مواد هوموسی و متابولیت‌های گیاهی و میکروبی واقع در ریزوسفرهای صخره‌های سنگی است. اجزای آلی اصلی آن عبارتند از اسید هیومیک، اسید فولویک، اسید بنزوئیک، اسید هیپوریک، اسیدهای چرب، رزین، مواد موم مانند، صمغ‌ها، آلومینوئیدها و مواد گیاهی می‌باشد (۱۵). نشان داده شده است که این ترکیبات می‌توانند با مهار متاژنیز و جاروب رادیکال‌های آزاد و حذف ترکیبات سمی از گسترش سرطان جلوگیری کنند (۱۶،۱۷).

شیلاجیت می‌تواند تولید سیتوکین توسط سلول‌های ایمنی فعال را افزایش داده و انسجام و یکپارچگی سلولی را حفظ کند (۱۸). شیلاجیت و ترکیبات هومیک آن دارای خواص آنتی‌اکسیدانی، ضد ویروسی، ضد التهابی، ضد اولسراتیو و آنتی‌موتاژنیک است (۱۹). Lown

و همکاران توصیف کردند که هومیک اسید به تنهایی و یا همراه با سایر داروهای ضد التهابی مانند ایندومتاسین در کاهش التهاب حاد و مزمن در موش‌های نر مفید هستند (۲۰). Goel و همکاران هم‌چنین نشان دادند که شیلاجیت دارای خواص ضد التهابی می‌باشد (۲۱). گزارش شده است که شیلاجیت می‌تواند التهاب در ادم پدال و کیسه گرانولوم (pedal oedema and granuloma pouch) ناشی از کاراگنین (carrageenan) را کاهش دهد (۲۲). Van Rensburg و همکاران نشان دادند که ترکیبات هوم دار مانند پتاسیم هومات باعث کاهش سطوح سایتوکین‌های پیش التهابی TNF α ، IL-6، و IL-1 β از سلول‌های تک هسته‌ای می‌شوند (۲۳). با توجه به این که سایتوکین‌ها نقش مهمی در آسیب‌های کبدی بازی می‌کنند، بنابراین اندازه‌گیری مقادیر آن‌ها می‌تواند شاخص مهمی در پاسخ به درمان با داروها باشد (۲۴). سایتوکاین‌ها طیف وسیعی از فرایندهای پاتولوژیکی و بیولوژیکی را کنترل می‌کنند و نشان داده شده است که در برخی از انواع التهاب که تولید IL-1 و TNF α افزایش می‌یابد، با مهار این سایتوکین‌ها، شدت بیماری کاهش یافته است (۲۵). از آنجایی که آسیب‌های کبدی اغلب ناشی از افزایش التهاب و عوامل اکسیدانی ایجاد می‌شود و با توجه به این که اثرات حفاظتی شیلاجیت در بهبود آسیب کبدی در مطالعه قبلی گروه، با هدف بررسی‌های بیوشیمیایی و هیستوپاتولوژی نشان داده شد، لذا ما در این مطالعه جهت بررسی برخی از مکانیسم‌های احتمالی هپاتوپروتکتیو شیلاجیت این فرضیه را مورد آزمون قرار دادیم که آیا اثر شیلاجیت بر کاهش آسیب کبدی ناشی از مصرف دوز زیاد استامینوفن و کلستاز خارج کبدی از طریق اثر بر سیتوکین‌ها اعمال می‌شود؟ لذا اثرات شیلاجیت بر این سیتوکین‌ها بررسی می‌شود.

مواد و روش‌ها

در این مطالعه تجربی، از ۸۰ سر موش صحرائی نر

نژاد آلبینو N-Mari با وزن ۲۵۰-۳۰۰ گرم استفاده شد. حیوانات از حیوانخانه دانشگاه علوم پزشکی کرمان خریداری و در شرایط طبیعی ۱۲ ساعت تاریکی و ۱۲ ساعت روشنایی و رژیم غذایی استاندارد در دمای ۲۵ درجه سانتی گراد حیوانخانه نگهداری شدند. این پژوهش با مجوز شماره 143IR.kmu.REC.1395. کمیته اخلاق دانشگاه علوم پزشکی کرمان انجام شد.

گروه های مورد مطالعه

ابتدا حیوانات به دو دسته A و B که هر دسته خود شامل ۵ گروه بود، تقسیم شدند (n=8).

A- آسیب داخل کبدی:

۱. گروه کنترل-شم: (C-Sh) حیواناتی که ۰/۵ میلی لیتر حلال استامینوفن (آب مقطر) دریافت کردند.
۲. گروه استامینوفن (A): حیواناتی که تک دوز ۵۰۰ mg/kg استامینوفن به صورت داخل صفاقی دریافت کردند (۲۶).
۳. گروه دوز کم شیلاجیت (L): حیواناتی که دو ساعت بعد از تجویز استامینوفن، تحت درمان با دوز ۱۵۰ mg/kg شیلاجیت قرار گرفتند.
۴. گروه دوز زیاد شیلاجیت (H): حیواناتی که دو ساعت بعد از تجویز استامینوفن، تحت درمان با دوز ۲۵۰ mg/kg شیلاجیت قرار گرفتند.
۵. گروه حلال (Veh): حیواناتی که دو ساعت بعد از تجویز استامینوفن، ۰/۵ میلی لیتر حلال شیلاجیت (آب مقطر) دریافت کردند.

B- کلستازیس خارج کبدی:

۱. گروه شم: (C-Sh) حیوانات سالمی که همه عملیات آماده سازی برای انسداد مجرای صفراوی (BDL) در آنها انجام شد ولی مجرای صفراوی آنها مسدود نشد.
۲. گروه BDL: حیواناتی که تحت انسداد مجرای صفراوی (BDL) قرار گرفتند ولی دارو دریافت نکردند.

۳. گروه دوز کم شیلاجیت: (L) حیواناتی که یک هفته بعد از انسداد به مدت ۶ روز دوز ۱۵۰ mg/kg شیلاجیت به صورت گاوژ دریافت کردند (۲۷).
۴. گروه دوز زیاد شیلاجیت (H): حیواناتی که یک هفته بعد از انسداد به مدت ۶ روز دوز ۲۵۰ mg/kg شیلاجیت به صورت گاوژ دریافت کردند (۲۶).
۵. گروه حلال (Veh): حیواناتی که یک هفته بعد از انسداد به مدت ۶ روز، حلال شیلاجیت برابر با حجم شیلاجیت مصرفی به صورت گاوژ دریافت کردند.

روش القاء آسیب کبدی

برای ایجاد کلستاز خارج کبدی، حیوانات با کتامین (50 mg/kg) و زایلازین (10 mg/kg) به طور کامل بیهوش شده و پس از لاپاراتومی، مجرای صفراوی با دو گره در فاصله ی چند میلی متری توسط نخ بسته شده و حد فاصل بین دو گره قطع گردید. سپس جدار شکم در دو لایه ی فاسیا و پوست به ترتیب توسط نخ جذبی Plain و نخ غیر جذبی Silk بخیه شد (۲۸). برای ایجاد آسیب داخل کبدی، حیوانات ۱۶ ساعت قبل از ایجاد آسیب بدون غذا نگه داشته شدند و آب آزادانه در اختیار آن ها قرار گرفت. از استامینوفن با تک دوز ۵۰۰ mg/kg به صورت داخل صفاقی استفاده شد (۲۸). تجویز دارو و تهیه نمونه: در گروه های کلستاز خارج کبدی، هفت روز بعد از بستن مجرای صفراوی و به مدت شش روز (۲۷)، داروی شیلاجیت با دوزهای ۱۵۰ mg/kg و ۲۵۰ mg/kg به صورت گاوژ به حیوانات داده شد. در گروه های آسیب داخل کبدی، ۲ ساعت بعد از تجویز استامینوفن که ایجاد آسیب کبدی می کند، شیلاجیت به صورت داخل صفاقی به حیوانات تزریق شد.

در پایان دوره های درمانی، حیوانات مورد مطالعه با کتامین (50 mg/kg) و زایلازین (10 mg/kg) بیهوش شده و نمونه ی کبدی جهت سنجش میزان سیتوکین ها در دمای ۷۰- درجه سانتی گراد فریز شد (۲۸، ۲۹).

تهیه شیلاجیت

شیلاجیت از ساکنان محلی در ساردوئیه جیرفت/ کرمان/ ایران تهیه شد که توسط همکاران دانشکده داروسازی صحت آن تایید گردید. تهیه نمونه‌های خالص مومیایی بر اساس حلالیت آن در آب که توسط Jung و همکارانش شرح داده شده بود، صورت گرفت (۳۰). ابتدا ۱۰۰ گرم از نمونه‌های خرد شده در ۵۰۰ میلی‌لیتر آب قرار گرفت و به مدت ۱۲ ساعت در دمای اتاق shaker شدند. سپس محلول حاصله توسط صافی ۰/۴۵ mm به منظور جدا کردن ناخالصی‌های نامحلول (insoluble impurities) صاف شدند. جهت خشک کردن ابتدا محلول در Rotary evaporator تحت کاهش فشار جهت جلوگیری از تغییر ترکیبی آن تخلیص شد و سپس عصاره آبی مومیایی جهت استفاده با غلظت ۲۵۰ میلی‌گرم/ میلی‌لیتر تهیه گردید.

هموژنیزاسیون جهت اندازه‌گیری سیتوکین‌ها:

به منظور هموژنیزاسیون، ۵۰۰ میلی‌گرم از هر کبد با ۲ میلی‌لیتر بافر (pH=7.2) حاوی Tris 50 mmol، 0.5 Triton 100-x % و NaCl 150 mmol و کوکتل مهارکننده پروتئاز Roche (آلمان) توسط دستگاه هموژنایزر مخلوط شد. محلول هموژنایز شده سپس با سانتریفوژ یخچال دار با دور ۴۰۰۰ g در دمای ۴ درجه سانتی‌گراد به مدت ۱۵ دقیقه سانتریفوژ شده و در نهایت برای اندازه‌گیری سیتوکین‌ها مورد استفاده قرار گرفت.

روش اندازه‌گیری سیتوکین‌ها

سطح سیتوکین‌های IL-1 β ، IL-6، TNF α و IL-10 نمونه‌های بافتی تهیه شده طبق دستورالعمل کیت‌های ELISA مخصوص اندازه‌گیری سیتوکاین‌ها که از شرکت آلمانی Eastbiopharm خریداری گردید، اندازه‌گیری شد.

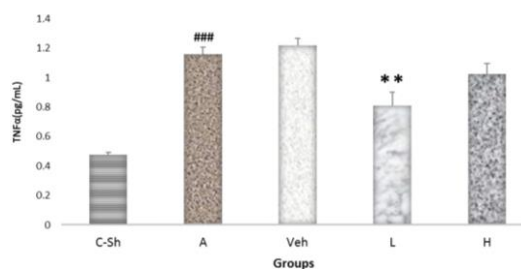
تجزیه و تحلیل آماری

برای تجزیه و تحلیل داده‌ها در این مطالعه از نرم‌افزار SPSS نسخه بیست استفاده شد. میانگین داده‌ها در

گروه‌های مختلف با استفاده از آزمون آنالیز واریانس یک طرفه (one-way ANOVA) و سپس آزمون Tukey آنالیز گردیدند. نتایج نهایی به صورت Mean \pm SEM گزارش و P<۰/۰۵ به عنوان سطح معنی داری در نظر گرفته شد.

یافته‌ها

اثر شیلاجیت بر سطح سیتوکین‌های TNF α ، IL-1 β ، IL-6 و IL-10 در گروه‌های کلستازیس داخل کبدی: نمودار شماره ۱ نشان می‌دهد که TNF α در گروه استامینوفن (A=1.160 \pm 0.462) نسبت به گروه کنترل شم (C-Sh=0.4750 \pm 0.0162) افزایش معنی‌دار (p<۰/۰۰۱) و در گروه دوز کم شیلاجیت (L=0.8079 \pm 0.092) نسبت به گروه استامینوفن (A=1.160 \pm 0.462) کاهش معنی‌داری نشان می‌دهند (p<۰/۰۵). در گروه دوز زیاد شیلاجیت (H=1.0244 \pm 0.070) نسبت به گروه استامینوفن (A=1.160 \pm 0.462) کاهش یافته که این کاهش معنی‌دار نبود. هم‌چنین در گروه Veh شیلاجیت (Veh=1.2179 \pm 0.047) با گروه استامینوفن (A=1.160 \pm 0.462) اختلاف معنی‌دار مشاهده نگردید.

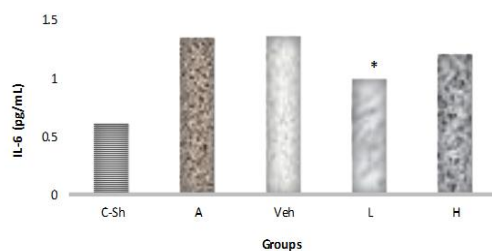


نمودار شماره ۱: اثر دوزهای مختلف شیلاجیت بر TNF α در آسیب داخل کبدی

** : P<0.05 اختلاف معنی دار گروه درمان شده با دوز کم شیلاجیت (L) با گروه A

: P<0.001 اختلاف معنی دار گروه A با گروه Veh
C-Sh : گروه کنترل-شم : A: استامینوفن، L: دوز کم شیلاجیت
H: دوز زیاد شیلاجیت (250 mg/kg) ، Veh: حلال

نمودار شماره ۲ نشان می‌دهد که IL-1 β در گروه استامینوفن (A=0.9969 \pm 0.030) نسبت به گروه کنترل-شم



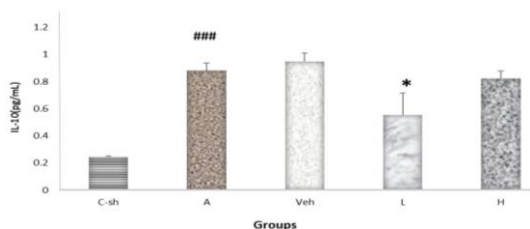
نمودار شماره ۳: اثر دوزهای مختلف شیلاجیت بر IL-6 در آسیب داخل کبدی

** P < 0.05: اختلاف معنی دار گروه درمان شده با دوز کم شیلاجیت (L) با گروه A

P < 0.001: اختلاف معنی دار گروه A با گروه Veh

C-Sh: گروه کنترل-شم، A: استامینوفن، L: دوز کم شیلاجیت (150 mg/kg)، H: دوز زیاد شیلاجیت (250 mg/kg)، Veh: حلال

نمودار شماره ۴ نشان می دهد که میزان IL-10 در گروه استامینوفن ($A=0.8808 \pm 0.054$) نسبت به گروه کنترل-شم ($C-Sh=0.2429 \pm 0.006$) افزایش معنی داری نشان می دهد ($p < 0.001$) و میزان این سایتوکاین در گروه دوز کم شیلاجیت ($L=0.5536 \pm 0.161$) و گروه دوز زیاد شیلاجیت ($H=0.8212 \pm 0.055$) نسبت به گروه استامینوفن ($A=0.8808 \pm 0.054$) کاهش یافته که این کاهش در گروه دوز کم معنی دار بود ($p < 0.05$) ولی در گروه دوز زیاد معنی دار نبوده است و نیز بین گروه حلال ($Veh=0.9488 \pm 0.063$) با گروه استامینوفن ($A=0.8808 \pm 0.054$) اختلاف معنی دار مشاهده نشد.



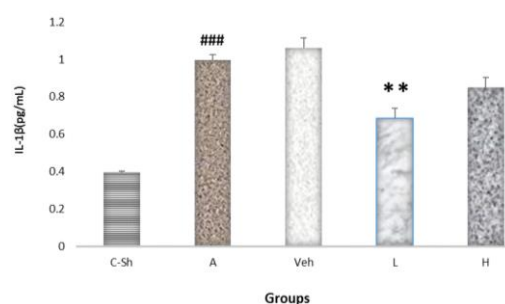
نمودار شماره ۴: اثر دوزهای مختلف شیلاجیت بر IL-10 در آسیب داخل کبدی

* P < 0.05: اختلاف معنی دار گروه درمان شده با دوز کم شیلاجیت (L) با گروه A

P < 0.001: اختلاف معنی دار گروه A با گروه Veh

C-Sh: گروه کنترل-شم، A: استامینوفن، L: دوز کم شیلاجیت (150 mg/kg)، H: دوز زیاد شیلاجیت (250 mg/kg)، Veh: حلال

($p < 0.001$) افزایش معنی دار ($C-Sh=0.3943 \pm 0.008$) و در گروه دوز کم شیلاجیت ($L=0.6848 \pm 0.055$) نسبت به گروه استامینوفن ($A=0.9969 \pm 0.030$) کاهش معنی داری نشان می دهند ($p < 0.001$) و در گروه دوز زیاد شیلاجیت ($H=0.8509 \pm 0.053$) نسبت به گروه استامینوفن ($A=0.9969 \pm 0.030$) کاهش یافته که این کاهش معنی دار نبود. بین گروه حلال ($Veh=1.0615 \pm 0.052$) با گروه استامینوفن ($A=0.9969 \pm 0.030$) اختلاف معنی دار مشاهده نگردید.



نمودار شماره ۲: اثر دوزهای مختلف شیلاجیت بر IL-1β در آسیب داخل کبدی


** P < 0.05: اختلاف معنی دار گروه درمان شده با دوز کم شیلاجیت (L) با گروه A

P < 0.001: اختلاف معنی دار گروه A با گروه Veh

C-Sh: گروه کنترل-شم، A: استامینوفن، L: دوز کم شیلاجیت (150 mg/kg)، H: دوز زیاد شیلاجیت (250 mg/kg)، Veh: حلال

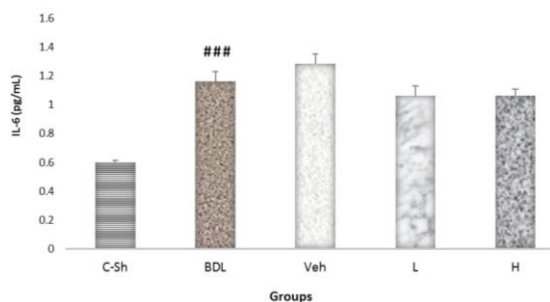
نمودار شماره ۳ نشان می دهد که میزان IL-6 در گروه استامینوفن ($A=1.335 \pm 0.028$) نسبت به گروه کنترل-شم ($C-Sh=0.6086 \pm 0.0147$) افزایش معنی داری نشان می دهد ($p < 0.001$) و میزان این سایتوکاین در گروه دوز کم شیلاجیت ($L=1.0091 \pm 0.114$) و گروه دوز زیاد شیلاجیت ($H=1.2068 \pm 0.051$) نسبت به گروه استامینوفن ($A=1.335 \pm 0.028$) کاهش یافته که این کاهش هم در گروه دوز کم و هم در گروه دوز زیاد معنی دار بود ($p < 0.05$) ولی بین گروه حلال ($Veh=1.3731 \pm 0.036$) با گروه استامینوفن ($A=1.335 \pm 0.028$) اختلاف معنی دار مشاهده نشد.

به گروه کنترل شم (C-Sh=0.6011±0.014) افزایش معنی داری نشان می دهد (p<0/001) و در گروه های دوز کم شیلاجیت (L=1.0606±0.067) و دوز زیاد شیلاجیت (H=1.0636±0.045) نسبت به گروه انسداد مجرای صفراوی (BDL=1.163±0.068) کاهش مشاهده شد ولی این کاهش معنی داری نبود. هم چنین بین گروه ویکل (Veh=1.2844±0.067) با انسداد مجرای صفراوی (BDL=1.163±0.068) اختلاف معنی داری مشاهده نگردید.



نمودار شماره ۶: اثر دوزهای مختلف شیلاجیت بر IL-1β در کلتازیس خارج کبدی

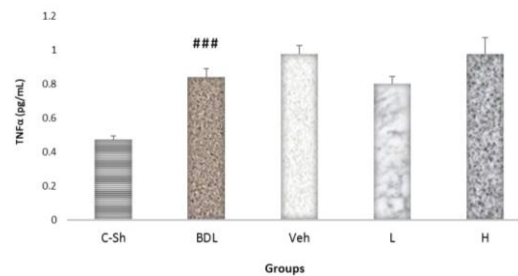
***P<0.001 اختلاف معنی دار گروه BDL با گروه C-Sh
BDL: انسداد مجرای صفراوی، Veh: حلال، C-Sh: شم کنترل، L: دوز کم شیلاجیت (150 mg/kg)، H: دوز زیاد شیلاجیت (250 mg/kg)



نمودار شماره ۷: اثر دوزهای مختلف شیلاجیت بر IL-6 در کلتازیس خارج کبدی

***P<0.001 اختلاف معنی دار گروه BDL با گروه C-Sh
BDL: انسداد مجرای صفراوی، Veh: حلال، C-Sh: شم کنترل، L: دوز کم شیلاجیت (150 mg/kg)، H: دوز زیاد شیلاجیت (250 mg/kg)

اثر شیلاجیت بر سطح سایتوکین های $IL-1\beta$ ، $TNF\alpha$ و $IL-6$ و $IL-10$ در گروه های کلتازیس خارج کبدی: نمودار شماره ۵ نشان می دهد که $TNF\alpha$ در گروه انسداد مجرای صفراوی (BDL=0.8396±0.050) نسبت به گروه کنترل شم (C-Sh=0.4745±0.019) افزایش معنی داری نشان می دهد (P<0.001) و در گروه های Veh (Veh=0.9747±0.052) و دوز کم شیلاجیت (L=0.8019±0.043) و دوز زیاد شیلاجیت (H=0.974±0.098) نسبت به گروه انسداد مجرای صفراوی (BDL=0.8396±0.050) اختلاف معنی داری مشاهده نگردید.



نمودار شماره ۵: اثر دوزهای مختلف شیلاجیت بر $TNF\alpha$ در کلتازیس خارج کبدی

***P<0.001 اختلاف معنی دار گروه BDL با گروه C-Sh
BDL: انسداد مجرای صفراوی، Veh: حلال، C-Sh: شم کنترل، L: دوز کم شیلاجیت (150 mg/kg)، H: دوز زیاد شیلاجیت (250 mg/kg)

نمودار شماره ۶ نشان می دهد که $IL-1\beta$ در گروه انسداد مجرای صفراوی (BDL=0.8686±0.044) نسبت به گروه کنترل شم (C-Sh=0.3961±0.007) افزایش معنی داری نشان می دهد (p<0/001)، ولی در گروه های ویکل (Veh=0.939±0.027) و دوز کم شیلاجیت (L=0.8614±0.080) و دوز زیاد شیلاجیت (H=0.8613±0.080) نسبت به گروه انسداد مجرای صفراوی (BDL=0.8686±0.044) اختلاف معنی داری مشاهده نگردید.

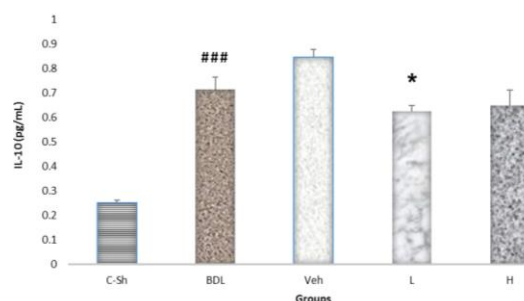
نمودار شماره ۷ نشان می دهد که $IL-6$ در گروه انسداد مجرای صفراوی (BDL=1.163±0.068) نسبت

ناشی از استامینوفن به دلیل خود استامینوفن نیست، بلکه ناشی از ایجاد متابولیت سمی آن یعنی N-استیل-P-بنزوکینین ایمین می باشد که از طریق سیستم سیتوکروم P450 ایجاد می شود (۳۱). به طور طبیعی ذخایر گلوکوتایون کبدی با اتصال به متابولیت های توکسیک مانع آسیب سلول کبدی می گردند (۵،۴،۱). تحقیقات نشان داده است که کاهش ترشح GSH در آسیب های کبدی، تحت تاثیر جریان صفراوی وابسته به گروه های تیول قرار دارد و یا توسط القای سیتوکاین های پیش التهابی و ساطت می شود (۳۳). هم چنین گزارش شده که التهاب نقش مهمی در پیشرفت آسیب های کبدی ایفا می کند (۳).

گونه های فعال اکسیژن و نیتروژن (ROS/NOS) نیز اغلب در مسمومیت کبدی درگیرند. عوامل مسمومیت زا با افزایش تولید ROS و NOS، القای آنزیم نیتریک اکساید سنتاز، افزایش Ca^{2+} داخل سلولی و تحرک فعالیت فاگوسیت ها می توانند ایجاد آسیب کبدی کنند. هم چنین نقش گالاکتوز آمین که سبب فعالیت رادیکال های آزاد می شود، در سمیت کبدی شناخته شده است (۳۳).

واکنش های مجاری و واکنش های التهابی در فیروپلازی پورتال و پری پورتال نقش مهمی را در آسیب کبدی ایفا می کنند. اپیتلیوم مجاری یک سری مواد فعال زیستی از قبیل سیتوکاین ها و کموکاین ها ($TNF\alpha$, IL6, IL8, NO) را ترشح می کند که نقش بالقوه ای در فیروژنز دارند (۳۴). در آسیب های کبدی، نفوذ وسیع سلول های التهابی به ویژه لکوسیت ها (که سایتوکاین ها را می سازند)، مونوسیت ها و ماکروفاژها به پارانشیم بافت کبد و مجاری پورتال، صورت می گیرد. هم چنین، سلول های ستاره ای کبد که در حالت طبیعی به صورت غیرفعال می باشند، به دنبال استرس اکسیداتیو فعال می شوند و بعد از تغییر شکل به سلول های ایمنی بیان کننده α -SMA (آلفا-اکتین عضله صاف)، موجب سنتز و تجمع کلاژن در ماتریکس خارج سلولی می گردند (۳۵). از سوی دیگر، لوکوسیت ها به طور بالقوه با تولید بعضی میانجی های فیروزی نظیر $TGF\beta 1$

نمودار شماره ۸ نشان می دهد که IL-10 در گروه انسداد مجرای صفراوی (BDL=0.7138±0.050) نسبت به گروه کنترل شم (C-Sh=0.2525±0.010) افزایش معنی داری نشان می دهد ($p < 0.001$) و در گروه دوز کم شیلاجیت (L=0.6243±0.025) نسبت به گروه انسداد مجرای صفراوی (BDL=0.7138±0.050) کاهش معنی دار نشان می دهد ($p < 0.05$). هم چنین بین گروه های دوز زیاد شیلاجیت (H=0.6488±0.062) و ویکل (Veh=0.8461±0.032) با گروه انسداد مجرای صفراوی (BDL=0.7138±0.050) اختلاف معنی داری مشاهده نشد.



نمودار شماره ۸: اثر دوزهای مختلف شیلاجیت بر IL-10 در کلستازیس خارج کبدی

*: $P < 0.001$ اختلاف معنی دار گروه BDL با گروه C-Sh

BDL: انسداد مجرای صفراوی، Veh: حلال، C-Sh: شم کنترل، L: دوز کم شیلاجیت (150 mg/kg)، H: دوز زیاد شیلاجیت (250 mg/kg)

بحث

نتایج حاصل از پژوهش حاضر نشان داد که مصرف مقادیر مشخصی از شیلاجیت، سطوح افزایش یافته سایتوکاین های IL-10، IL-6، $TNF\alpha$ و IL-1 β ناشی از مصرف دوز زیاد استامینوفن و IL-10 در کولستاز خارج کبدی را کاهش می دهد. اما بر سایر این سیتوکین ها در کولستاز خارج کبدی ناشی از بستن مجرای صفراوی اثری ندارد.

مسمومیت با مصرف بیش از حد (overdose) استامینوفن یکی از علل آسیب های کبدی معرفی شده است (۳۱). مشخص شده است که مکانیسم آسیب کبدی

مطالعات پیشین نشان داده اند که کوئرستین با خاصیت آنتی اکسیدانی خود با کاهش میزان سایتوکین های التهابی IL-1، IL-6 و IL-8 باعث کاهش عوارض کبدی در سیروز الکلی می گردد. هم چنین اثر کاهنده کوئرستین بر TNF- α به عنوان یکی از واسطه های اصلی تخریب کبد گزارش شده است (۴۹).

حذف یا کاهش TNF α در کلستازیس باعث کاهش آسیب های کبدی و فیروز می شود (۵۰). در ارتباط با اینترلوکین ۱۰ به عنوان یک سایتوکین ضد التهابی که با مصرف شیلاجیت بعد از مصرف دوز زیاد استامینوفن و انسداد مجرای صفراوی کاهش یافته است، گزارشی وجود دارد که در طی عفونت ها، اینترلوکین ۱۰ فعالیت سلول های Th1، NK و ماکروفاژها و هم چنین هرآنچه را که برای حذف مطلوب پاتوژن لازم است را مهار می کند، اما هم چنین در آسیب بافتی نیز شرکت می کند. این سایتوکین می تواند هم مانع حذف پاتوژن و هم سبب اصلاح آسیب ایمنی شود (۵۱). در گزارش دیگری آمده است که حذف تجربی اینترلوکین ۱۰ و یا مهار سیگنالینگ آن می تواند کنترل پاتوژن را بهبود ببخشد و شدت بیماری را کاهش دهد (۵۲، ۵۳). در مطالعه دیگری اشاره شده است که اگر غلظت های بالای اینترلوکین ۱۰ در طی عفونت ها به عنوان یک علت تلقی شود، این فرایند می تواند کلیرانس پاتوژن را مهار کند اما اگر این افزایش غلظت نتیجه ای از توان بالای آسیب باشد، افزایش غلظت آن سبب کاهش التهاب می شود (۵۴). هم چنین گزارش شده علاوه بر زمان، مقادیر نسبی تولید سایتوکین های پیش التهابی و ضد التهابی برای بهبودی مناسب آسیب ها مهم می باشند (۵۲)؛ لذا با توجه به این موارد، کاهش سایتوکین ضد التهابی IL-10 احتمالاً همراه با کاهش سایتوکین های پیش التهابی IL-1 β ، IL-6 و TNF α به وسیله شیلاجیت در این مطالعه می تواند عوارض و آسیب های کبد را کاهش دهد.

این مطالعه نشان داد سطوح سایتوکین های التهابی IL-6، IL-1 β و TNF α در آسیب داخل کبدی در این

(Transforming growth factor-beta 1) بر سلول های ستاره ای کبد اثر گذاشته و موجب افزایش سنتز ماتریکس خارج سلولی در بیماری های مختلف کبدی می گردد (۳۶). نشان داده شده است که در پاسخ به آسیب کبدی، یک سری واسطه های سمی از جمله فاکتور نکروز دهنده ی تومور آلفا (TNF- α)، اینتر لوکین ۱ (IL-1) و اکسید نیتریک از ماکروفاژها آزاد می شود (۳۷).

گزارش شده موادی که خاصیت آنتی اکسیدانی و ضد التهابی دارند در آسیب های کبدی نقش حفاظتی ایفا می کنند از جمله فعالیت آنتی اکسیدانی عصاره برگ *Boerhaavia diffusa*، که نقش هپاتوپروتکتیو آن در آسیب کبدی ناشی از استامینوفن مشخص شده است (۳۷). شیلاجیت دارای اثر ضد التهابی بسیار قوی (۲۰، ۳۹-۴۱)، آنتی اکسیدانی (۲۷، ۴۲) و آرامش بخشی (۴۳)، *adaptogenic*، تعدیل کننده سیستم ایمنی و آنتی دیس لیپیدمیک (۴۰، ۴۴) می باشد و شیلاجیت می تواند باعث افزایش در میزان فعالیت سوپراکسید دیسموتاز (SOD) و کاتالاز (CAT) و گلوکاتین پراکسیداز (GPX) در *Striatum* و قشر فرونتال در موش ها شود (۴۱).

در مطالعات گذشته، اثرات ضد التهابی نیز برای شیلاجیت گزارش شده است (۲۱). هم چنین گزارش شده که تجویز عصاره شیلاجیت در موش های سوری باعث کاهش التهاب و درد در فاز اول تست فرمالین و هم چنین در تست *writing* می گردد (۳۹).

در گزارش دیگری آمده که شیلاجیت می تواند باعث کاهش شدید التهاب ناشی از کاراژنین در موش صحرائی شود (۴۰). هم چنین تحقیقات گروه نویسندگان نشان داد که این ماده دارای اثرات آنتی اکسیدان و ضد التهابی بر آسیب ترومای مغزی است که خود نشان دهنده اثرات آنتی اکسیدان و ضد التهابی این ماده است (۴۵). اسید فولویک موجود در شیلاجیت به عنوان یک آنتی اکسیدان قوی در مطالعات متعددی موجب کاهش آسیب بافت کبدی در موش های تیمار شده با تتراکلرید کربن (۴۶)، دریافت کننده چربی بالا (۴۷) و متوتروکسات (۴۸) شده است.

عنوان یک ماده هپاتوپروتکتیو احتمالی در آسیب داخل کبدی در برابر مصرف زیاد استامینوفن موثر است.

مدل حیوانی به وسیله درمان با شیلاجیت کاهش معنی داری نشان می دهد، لذا می توان گفت شیلاجیت به

References

1. Michael Trauner, Claudia Daniela Fuchs, Emina Halilbasic, Gustav Paumgartner. New Therapeutic Concepts in Bile Acid Transport and Signaling for Management of Cholestasis. Review| Hepatology 2017; 65(4): 1393-1404.
2. Wagner M, Zollner G, Trauner M. New molecular insights into the mechanisms of cholestasis. J Hepatol 2009; 51(3): 565-580.
3. Woolbright BL, Antoine DJ, Jenkins RE, Bajt ML, Park BK, Jaeschke H. Plasma biomarkers of liver injury and inflammation demonstrate a lack of apoptosis during obstructive cholestasis in mice. Toxicol Appl Pharmacol 2013; 273(3): 524-531.
4. Kim WR, Ludwig J, Lindor KD. Variant forms of cholestatic diseases involving small bile ducts in adults. Am J Gastroenterol 2000; 95(5): 1130-1138.
5. Poupon R, Chazouillères O, Poupon RE. Chronic cholestatic diseases. J Hepatology 2000; 32(1): 129-140.
6. Yang H, Antoine DJ, Andersson U, Tracey KJ. The many faces of HMGB1: molecular structure-functional activity in inflammation, apoptosis, and chemotaxis. J leukoc Biol 2013; 93(6): 865-873.
7. Paumgartner G. Medical treatment of cholestatic liver diseases: from pathobiology to pharmacological targets. World J Gastroenterol 2006; 12(28): 4445-4451.
8. Fickert P, Wagner M, Marschall HU, Fuchsbichler A, Zollner G, Tsybrovskyy O, et al. 24-norUrsodeoxycholic acid is superior to ursodeoxycholic acid in the treatment of sclerosing cholangitis in Mdr2 (Abcb4) knockout mice. Gastroenterology 2006; 130(2): 465-481.
9. Parés A, Caballería L, Rodés J. Excellent long-term survival in patients with primary biliary cirrhosis and biochemical response to ursodeoxycholic acid. Gastroenterology 2006; 130(3): 715-720.
10. Corpechot C, Abenavoli L, Rabahi N, Chrétien Y, Andréani T, Johanet C, et al. Biochemical response to ursodeoxycholic acid and longterm prognosis in primary biliary cirrhosis. Hepatology 2008; 48(3): 871-877.
11. Liu Y, Binz J, Numerick MJ, Dennis S, Luo G, Desai B, et al. Hepatoprotection by the farnesoid X receptor agonist GW4064 in rat models of intra-and extrahepatic cholestasis. J Clin Invest 2003; 112(11): 1678-1687.
12. Trauner M, Wagner M, Fickert P, Zollner G. Molecular regulation of hepatobiliary transport systems: clinical implications for understanding and treating cholestasis. J Clin Gastroenterol 2005; 39(4 Suppl): S111-S124.
13. Huang L1, Zhao A, Lew JL, Zhang T, Hrywna Y, Thompson JR, et al. Farnesoid X receptor activates transcription of the phospholipid pump MDR3. J Biol Chem 2003; 278(51): 51085-51090.
14. Moschetta A, Bookout AL, Mangelsdorf DJ. Prevention of cholesterol gallstone disease by FXR agonists in a mouse model. Nat Med 2004; 10(12): 1352-1358.

15. Peña-Méndez EM, Havel, J, Patočka J. Humic substances-compounds of still unknown structure: applications in agriculture, industry, environment, and biomedicine. *J Appl Biomed* 2005; 3 :13-24.
16. Ghosal S, Reddy J, Lal V. Shilajit I: chemical constituents. *J Pharm Sci* 1976; 65(5): 772-773.
17. Shakir N, Salim N, Bhatti M. Studies on 'Shilajit (Asphalt) Part-I. *Pak J Sci Industr Res* 1965; 28-30.
18. Vucskits AV, Hullár I, Bersényi A, Andrásföszky E, Kulcsár M, Szabó J. Effect of fulvic and humic acids on performance, immune response and thyroid function in rats. *J Anim Physiol Anim Nutr* 2010; 94(6): 721-728.
19. Pant KB, Singh B, Thakur N. Shilajit: a humic matter panacea for cancer. *Int J Toxicol Pharmacol Res* 2012; 4(2): 17-25.
20. Lown JF, Gill K, Cutler S, Cutler H, Pollock S. Anti-inflammatory humate compositions and methods of use thereof. Google Patents. 2006.
21. Goel RK, Banerjee RS, Acharya SB. Antiulcerogenic and anti inflammatory studies with shilajit. *J Ethnopharmacol* 1990; 29(1): 95-103.
22. Van Rensburg CE, Snyman JR, Mokoale T, Cromarty AD. Brown coal derived humate inhibits contact hypersensitivity; an efficacy, toxicity and teratogenicity study in rats. *Inflammation* 2007; 30(5): 148-152.
23. van Rensburg CE. Naude PJ. Potassium humate inhibits complement activation and the production of inflammatory cytokines in vitro. *Inflammation* 2009; 32(4): 270-276.
24. Burger D, DAYER JM. Cytokines, Acute Phase Proteins, and Hormones. *Ann N Y Acad Sci* 2002; 966(1): 464-473.
25. Ambrosino G, Naso A, Feltracco P, Carraro P, Basso SM, Varotto S, et al. Cytokines and liver failure: modification of TNF-and IL-6 in patients with acute on chronic liver decompensation treated with Molecular Adsorbent Recycling System (MARS). *Acta Biomed* 2003; 74(Suppl 2): 7-9.
26. Lin CC, Hsu YF, Lin TC, Hsu HY. Antioxidant and hepatoprotective effects of punicalagin and punicalin on acetaminopheninduced liver damage in rats. *Phyther Res* 2001; 15(3): 206-212.
27. Bhattacharya SK, Sen AP, Ghosal S. Effects of shilajit on biogenic free radicals. *Phyther Res* 1995; 9(1): 56-59.
28. Olteanu D, Filip A, Mureşan A, Nagy A, Tabaran F, Moldovan R, et al. The effects of chitosan and low dose dexamethasone on extrahepatic cholestasis after bile duct ligation in Wistar rats. *Acta Physiol Hung* 2012; 99(1): 61-73.
29. Yu JY, Ha JY, Kim KM, Jung YS, Jung JC, Oh S. Anti-inflammatory activities of licorice extract and its active compounds, glycyrrhizic acid, liquiritin and liquiritigenin, in BV2 cells and mice liver. *Molecules* 2015; 20(7): 13041-13054.
30. Jung CR, Schepetkin IA, Woo SB, Khlebnikov AI, Kwon BS. Osteoblastic differentiation of mesenchymal stem cells by Mumie extract. *Drug Develop Res* 2002; 57(3): 122-133.
31. Dong H, Haining RL, Thummel KE, Rettie AE, Nelson SD. Involvement of human cytochrome P450 2D6 in the bioactivation of acetaminophen. *Drug Metab Dispos* 2000; 28(12): 1397-1400.
32. Shoda JI, Kano M, Oda K, Kamiya J, Nimura Y, Suzuki H, et al. The expression levels of plasma membrane transporters in

- the cholestatic liver of patients undergoing biliary drainage and their association with the impairment of biliary secretory function. *Am J Gastroenterol* 2001; 96(12): 3368-3378.
33. Myagmar BE, Shinno E, Ichiba T, Aniya Y. Antioxidant activity of medicinal herb *Rhodococcum vitis-idaea* on galactosamine-induced liver injury in rats. *Phytomedicine* 2004; 11(5): 416-423.
34. Thirunavukkarasu C, Watkins SC, Gandhi Cr. Mechanisms of endotoxin-induced NO, IL6, and TNF α production in activated rat hepatic stellate cells: Role of p38 MAPK. *Hepatology* 2006; 44(2): 389-398.
35. MS Wu, Liao CW, Du WY, Kao TC, Su KE, Lin YH, et al. Enhanced expression of transforming growth factor- β 1 in inflammatory cells, α -smooth muscle actin in stellate cells, and collagen accumulation in experimental granulomatous hepatitis caused by *Toxocara canis* in mice. *Acta Tropica* 2008; 105(3): 260-268.
36. Maher JJ. Interactions between hepatic stellate cells and the immune system. *Semin liver Dis* 2001; 21(3):417-426.
37. Nelson SD. Molecular mechanisms of the hepatotoxicity caused by acetaminophen. *Semin liver Dis* 1990; 10(4): 267-278.
38. Golestan Jahromi M, Nabavizadeh F, Vahedian J, Nahrevanian H, Dehpour AR, Zare-Mehrjardi A. Protective effect of ghrelin on acetaminophen-induced liver injury in rat. *Peptides* 2010; 31(11): 2114-2117.
39. Malekzadeh G, Dashti-Rahmatabadi MH, Zanbagh S, Akhavi Mirab-bashii A. Mirab-bashii, Mumijo attenuates chemically induced inflammatory pain in mice. *Altern Ther Health Med* 2015; 21(2): 42-47.
40. Stohs SJ. Safety and efficacy of shilajit (mumie, moomiyo). *Phytother Res* 2014; 28(4): 475-479.
41. Ghosal S. Free radicals, oxidative stress and antioxidant defense. *Phytomedica* 2000; 21(1-2): 1-8.
42. Joukar S1, Najafipour H, Dabiri S, Sheibani M, Sharokhi N. Cardioprotective effect of mumie (shilajit) on experimentally induced myocardial injury. *Cardiovasc Toxicol* 2014; 14(3): 214-221.
43. Jaiswal A, Bhattacharya S. Effects of Shilajit on memory, anxiety and brain monoamines in rats. *Indian J Pharmacol* 1992; 24(1): 12-17.
44. Wright G, Shawcross D, Olde Damink SW, Jalan R. Brain cytokine flux in acute liver failure and its relationship with intracranial hypertension. *Metab Brain Dis* 2007; 22(3-4): 375-388.
45. Khaksari M, Mahmmodi R, Shahrokhi N, Shabani M, Joukar S, Aqapour M. The effects of shilajit on brain edema, intracranial pressure and neurologic outcomes following the traumatic brain injury in rat. *Iran J Basic Med Scie* 2013; 16(7): 858-864 (Persian).
46. Ebaid H, Bashandy SA, Alhazza IM, Rady A, El-Shehry S. Folic acid and melatonin ameliorate carbon tetrachloride-induced hepatic injury, oxidative stress and inflammation in rats. *Nutr Metab* 2013; 10(1): 20.
47. Sarna LK, Wu N, Wang P, Hwang SY, Siow YL, O K. Folic acid supplementation attenuates high fat diet induced hepatic oxidative stress via regulation of NADPH oxidase. *Can J Physiol Pharmacol* 2012; 90(2): 155-165.
48. Soliman ME. Evaluation of the possible protective role of folic acid on the liver toxicity induced experimentally by methotrexate in adult male albino rats. *Egypt J Histol*. 2009; 32(1): 118-128.

49. Chen X. Protective effects of quercetin on liver injury induced by ethanol. *Pharmacogn Mag* 2010; 6(22): 135-141.
50. Geier A1, Dietrich CG, Trauner M, Gartung C. Extrahepatic cholestasis downregulates Oatp1 by TNF α signalling without affecting Oatp2 and Oatp4 expression and sodiumindependent bile salt uptake in rat liver. *Liver Int* 2007; 27(8): 1056-1065.
51. Couper KN1, Blount DG, Riley EM. IL-10: the master regulator of immunity to infection. *J Immunology*. 2008; 180(9): 5771-5777.
52. Couper KN, Blount DG, Wilson MS, Hafalla GC, Belkaid Y, Kamamaka M, et al. IL-10 from CD4⁺ CD25⁻ Foxp3⁻ CD127⁻ adaptive regulatory T cells modulates parasite clearance and pathology during malaria infection. *PLoS Pathog* 2008; 4(2): e1000004.
53. Hesse M1, Piccirillo CA, Belkaid Y, Prifer J, Mentink-Kane M, Leusink M, et al. The pathogenesis of schistosomiasis is controlled by cooperating IL-10-producing innate effector and regulatory T cells. *J Immunol* 2004; 172(5): 3157-3166.
54. Groux H1, Cottrez F, Rouleau M, Mauze S, Antonenko S, Hurst S, et al. A transgenic model to analyze the immunoregulatory role of IL-10 secreted by antigen-presenting cells. *J Immunol* 1999; 162(3): 1723-1729.