

بررسی اثرات هیستولوژیک میدان الکترومغناطیسی بر مخچه رت

منصوره سلیمانی (M.Sc.)*
امیر اسماعیل نژاد مقدم (Ph.D.)*

مجید کاتبی (M.Sc.)*
فرشته طالبپور امیری (M.Sc.)*

چکیده

سابقه و هدف : اثر میدان‌های الکترومغناطیسی بر موجودات زنده یکی از مباحث روز می‌باشد. با پیشرفت تکنولوژی و افزایش روز افزون استفاده از امواج الکترومغناطیسی در صنعت و بهداشت، بشر در معرض میدان‌های الکترومغناطیسی متعدد ناشی از کابل‌های برق فشار قوی، اجسام فرامغناطیسی رادیو، تلویزیون، تلفن همراه و کامپیوتر قرار دارد. هدف این مطالعه بررسی اثرات تراوتونیک میدان الکترومغناطیسی بر مخچه رت در دوره حیات داخل رحمی و دوره قبل از بلوغ (پایان دو ماهگی) می‌باشد.

مواد و روش‌ها : به منظور بررسی اثرات تراوتونیک میدان الکترومغناطیسی بر مخچه رت دستگاه مولد با شدت ۱۲۰ گوس طراحی شد و رت‌های نروژی نژاد Wistar به عنوان مدل آزمایشگاهی انتخاب شدند. رت‌ها به دو گروه کنترل و آزمایش تقسیم شدند. در دو گروه، روز صفر حاملگی به روش اسمیر واژینال تعیین گردید. سپس گروه آزمایش از روز صفر حاملگی در معرض میدان الکترومغناطیسی با شدت ۱۲۰ گوس قرار گرفتند. برای مطالعات هیستولوژیک، نوزادان پس از تولد نیز روزانه هشت ساعت به مدت دو ماه در معرض میدان بودند.

یافته‌ها : نتایج بدست آمده نشان دهنده کاهش تعداد سلول‌های پورکنژ مخچه و کاهش لایه سلول‌های دانه دار بود.

استنتاج : براساس یافته‌های این تحقیق می‌توان نتیجه گرفت که امواج الکترومغناطیسی با شدت معین می‌توانند باعث تخریب بافت حساس و آسیب‌پذیری مانند بافت مخچه شوند.

واژه‌های کلیدی : میدان الکترومغناطیسی، رت، مخچه

مقدمه

غیره قرار می‌گیرد. گرچه اثرات سوء میدان‌های ضعیف الکترومغناطیسی که توسط وسایل برقی خانگی ایجاد می‌شوند مورد تردید می‌باشند (۱، ۲) ولی شواهدی نیز وجود دارد که قرار گرفتن طولانی مدت در معرض مونیتور کامپیوتر (بنا به اقتضای شغلی) اثرات سوء بر جنین دارد (۳).

با توجه به این که در عصر حاضر الکتریسته جزء جدایی ناپذیر زندگی می‌باشد، انسان به طور دانسته یا ندانسته هر روز در معرض تشعشعات و میدان‌های الکترومغناطیسی ناشی از وسایل الکتریکی مانند تلویزیون، کامپیوتر، ماکروویو، تلفن همراه، وسایل تشخیص طبی، خطوط انتقال نیرو، نیروگاه‌های برق و

✉ هرمزگان- دانشکده پزشکی

*** استادیار علوم تشریح- عضو هیأت علمی دانشگاه علوم پزشکی مازندران

* مربی علوم تشریح- عضو هیأت علمی دانشگاه علوم پزشکی هرمزگان

** مربی علوم تشریح- عضو هیأت علمی دانشگاه علوم پزشکی مازندران

عبور جریان الکترومغناطیسی با شدت حداکثر ۱/۵ آمپرو فرکانس ۵۰ هرتز میدانی یکنواخت برابر با ۱۲۰ گوس تولید می‌کند (شدت میدان با استفاده از تسلاسنج تعیین گردید). علت انتخاب میدان ۱۲۰ گوس، اثرات الکتریکی آن بر سیستم عصبی است که در شدت بالای ۱۰۰ گوس قابل توجه بوده است (۵). دیگر این که در تحقیقات فیزیکی شیمیایی انجام شده در مورد نحوه تأثیر میدان بر اتم‌های مواد ثابت شده است که تأثیرگذاری در شدت بالای ۱۰۰ گوس به نحوی است که رادیکال‌های آزاد تولید می‌شوند. برای فراهم آوردن قرارگیری حیوان‌های مورد آزمایش در معرض میدان، سیم‌پیچ در حول استوانه‌ای قرار گرفت تا فضای داخل استوانه برای قرارگیری ۵ رت کافی باشد. جهت جلوگیری از داغ کردن سیم‌پیچ‌ها و گرم شدن محیط قرارگیری حیوان‌ها، لوله پلاستیکی در اطراف سیم‌پیچ تعبیه شد که این لوله به شیر آب متصل بود و عبور مداوم آب از افزایش درجه حرارت محیط داخل دستگاه جلوگیری می‌کرد. موش‌های مورد استفاده از نژاد Wistar بودند که در محل آزمایشگاه پرورش داده شدند. مطالعه بر روی ۱۰ رت دو ماهه گروه کنترل و ۱۵ رت دو ماهه گروه آزمایش می‌باشد.

در هر بار آزمایش ۵ رت ماده که در فاز استروس قرار داشتند در کنار نرها قرار می‌گرفتند و صبح روز بعد از محتویات واژن آنها نمونه‌برداری شده و با مشاهده اسپرم در اسمیر واژینال، همان روز به عنوان روز صفر حاملگی تعیین می‌گردید. رت‌ها در تمام دوران بارداری روزانه هشت ساعت در معرض میدان قرار داشتند. بعد از زایمان نیز، نوزادان به مدت دو ماه روزانه هشت ساعت در معرض میدان الکترومغناطیسی قرار می‌گرفتند. پس از این مدت رت‌های دو ماهه تشریح شده و مخچه آنها خارج می‌گردید و پس از آماده‌سازی بافت و رنگ‌آمیزی H&E توسط تکنسین، لام‌ها در حالی که

Berg در سال ۱۹۹۹ شدت، زمان در معرض بودن و فرکانس امواج را سه فاکتور مهم جهت تأثیر امواج الکترومغناطیسی بر روی عملکرد سلول‌های بدن دانست (۴). بررسی‌های مختلف نشان داده‌اند که میدان‌های الکترومغناطیسی قوی دارای اثرات سوئی بر سلامت انسان می‌باشند (۶،۵).

Euiltz و همکارانش در سال ۱۹۹۹ گزارش کرده‌اند که امواج الکترومغناطیسی ناشی از تلفن همراه اثرات سوء بر فعالیت مغز دارد (۷). از طرف دیگر Capanna و همکارانش در سال ۱۹۹۴ اثرات درمانی امواج الکترومغناطیسی را بر بافت‌های استخوانی گزارش کرده‌اند (۸).

با عنایت به عدم همخوانی مطالعات انجام شده و این که مطالعه‌ای بر روی تأثیر امواج الکترومغناطیسی بر روی بافت مخچه صورت نگرفته است و با توجه به افزایش روز افزون استفاده از امواج الکترومغناطیسی در صنعت و پزشکی برای مقاصد مختلف، بررسی همه جانبه‌ای درباره‌ی اثرات میدان‌های الکترومغناطیسی با شدت مختلف بر فعالیت بافت‌ها و ارگان‌های مختلف ضروری است. با توجه به مطالعه انجام شده در مورد اثر میدان الکترومغناطیسی با شدت ۸۰ گوس بر فعالیت اسپرماتوزن رت (۸) و مطالعه انجام شده در مورد تأثیر میدان الکترومغناطیسی با شدت ۱۲۰ گوس بر رشد و تکامل جنین رت (۹)، در این مطالعه تصمیم گرفته شد که تأثیر میدان الکترومغناطیسی با شدت ۱۲۰ گوس بر بافت مخچه مورد بررسی قرار گیرد.

مواد و روش‌ها

برای ایجاد میدان مغناطیسی دستگاهی به شکل سولنوئید طراحی و ساخته شد. دستگاه مرکب از سیم پیچی است که در حول استوانه قرار دارد و شدت جریان وارده به آن توسط یک پتانسیومتر تنظیم گردید.

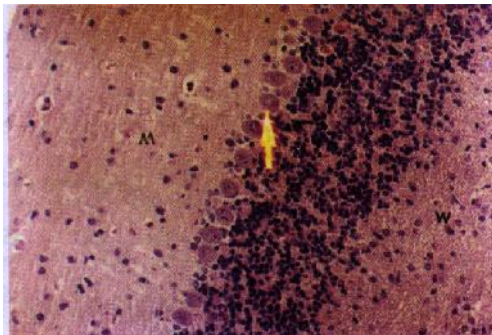
فقط شماره‌ای روی آنها درج شده بود در اختیار محقق قرار گرفته و مورد بررسی میکروسکوپی قرار می‌گرفتند. برای احتراز از عوارض جانبی، رت‌های کنترل نیز در شرایط محیطی یکسان با رت‌های آزمایش قرار داشتند.

یافته‌ها

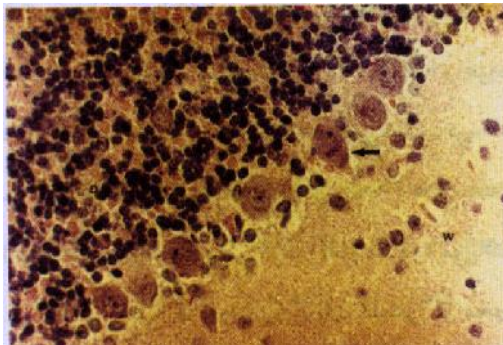
برای بررسی نتایج هیستولوژیک ابتدا خصوصیت مورفولوژیکی بافت مخچه در گروه کنترل بیان خواهد شد، سپس نتایج مربوط به گروه‌های آزمایش بیان و با آن مقایسه خواهد شد. ذکر این نکته ضروری است که بافت مذکور از رت‌های دو ماهه که از دوران جنینی تا دو ماهگی در معرض میدان الکترومغناطیسی ۱۲۰ گوس قرار داشتند تهیه و مورد مطالعه قرار گرفته است.

تصویر شماره ۱ فتومیکروگراف مخچه رت دو ماهه از گروه کنترل را نشان می‌دهد. به طوری که در تصویر دیده می‌شود لایه مولکولر دارای سلول‌هایی با هسته گرد و کوچک و مویرگ‌های متعدد در حد فاصل سلول‌ها است. لایه پورکتز نیز دارای سلول‌هایی با هسته و هستک مشخص و سیتوپلاسمی یکنواخت و وسیع می‌باشد. طبقه گرانولر با هسته‌های کوچک و متراکم و ماده سفید (W) با رشته‌های عصبی در زمینه و سلول‌های گلپال پراکنده قابل مشاهده می‌باشند.

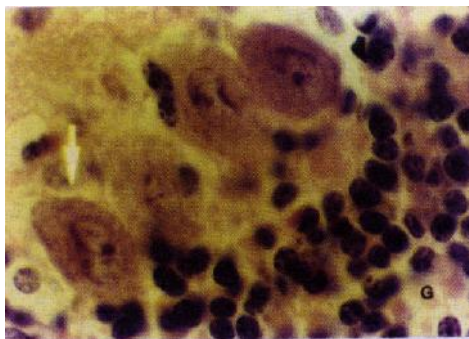
تصویر شماره ۲ نمای دیگری از همان مقطع نشان داده شده در تصویر شماره ۱ با درشت‌نمایی بزرگتر می‌باشد. این تصویر تمام موارد و طبقه‌های نشان داده شده در تصویر شماره ۱ را با جزئیات بیشتر نشان می‌دهد. در تصویر شماره ۳ مقطعی از مخچه رت دو ماهه از گروه کنترل با درشت‌نمایی بزرگتر نشان داده شده است. به هسته‌های درشت و روشن و هستک برجسته سلول‌های پورکتز توجه نمایید. در قسمت قابل مشاهده طبقه گرانولر، هسته سلول‌ها هتروکروماتیک و هستک قابل رؤیت می‌باشد.

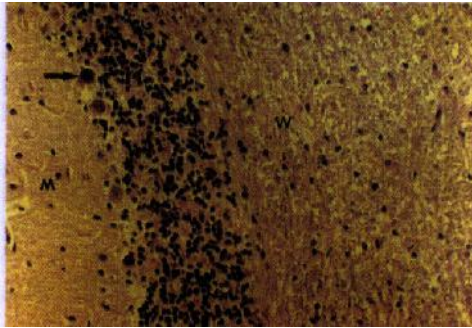


تصویر شماره ۱: فتومیکروگراف مقطعی از مخچه رت دو ماهه گروه کنترل: (M) طبقه مولکولر؛ (نوک پیکان) طبقه پورکتز؛ (W) ماده سفید؛ رنگ آمیزی H&E- بزرگنمایی ۳۳۰ برابر.



تصویر شماره ۲: فتومیکروگراف مقطعی از مخچه رت دو ماهه گروه کنترل: (M) لایه مولکولر؛ (نوک پیکان) سلول‌های پورکتز؛ (G) لایه گرانولر؛ رنگ آمیزی H&E- بزرگنمایی ۶۶۰ برابر.

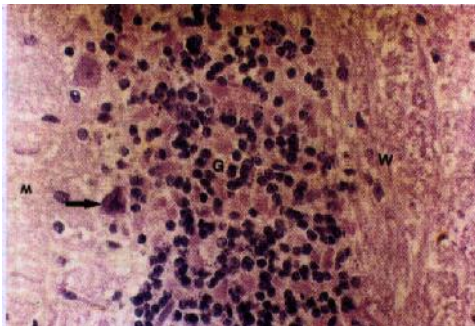




تصویر شماره ۳: فتومیکروگراف مقطعی از مخچه رت دو ماهه گروه کنترل: (نوک پیکان) سلول‌های پورکنز؛ (G) لایه گرانولر؛ رنگ آمیزی H&E؛ بزرگنمایی ۱۶۵۰ برابر.

تصویر شماره ۴: فتومیکروگراف مقطعی از مخچه رت دو ماهه از گروه آزمایش می‌باشد که در دوره جنینی و پس از تولد تا دو ماهگی در معرض میدان الکترومغناطیسی ۱۲۰ گوس قرار داشته است. به طوری که در تصویر ملاحظه می‌گردد در مقایسه با گروه کنترل، لایه مولکولر (M) کم سلولتر به نظر می‌رسد، در طبقه پورکنز (نوک پیکان)، سلول‌های پورکنز کوچک و متراکم و دارای هسته پیکنوتیک می‌باشند. همچنین تعداد سلول‌های پورکنز کاهش یافته و فواصل بین آنها بیشتر شده است. این تغییرات باعث شده است که طبقه پورکنز حالت منظم و ردیف گروه کنترل را نداشته باشد. لایه گرانولر از نظر ضخامت کاهش یافته و عروق خونی در بین سلول‌ها قابل مشاهده نمی‌باشند. در ماده سفید (W) تعداد هسته‌ها نسبت به رشته‌ها کاهش یافته و اکوئل‌ها و حفرات متعددی در آن قابل مشاهده می‌باشد.

تصویر شماره ۴: فتومیکروگراف مقطعی از مخچه رت دو ماهه از گروه آزمایش که در دوره جنینی و پس از تولد به مدت دو ماه در معرض میدان الکترومغناطیسی ۱۲۰ گوس قرار داشته است: (M) لایه مولکولر؛ (نوک پیکان) سلول‌های پورکنز؛ (G) لایه گرانولر؛ (W) ماده سفید؛ رنگ آمیزی H&E؛ بزرگنمایی ۳۳۰ برابر.

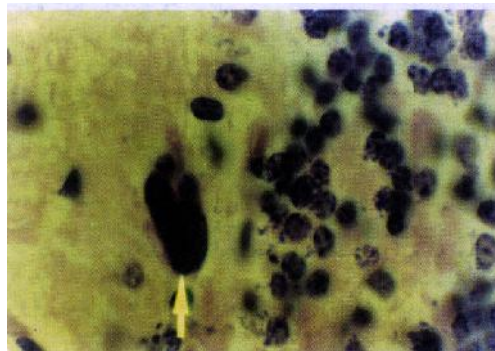


تصویر شماره ۵: فتومیکروگراف مقطعی از مخچه رت دو ماهه از گروه آزمایش را با درشت‌نمایی بیشتر نشان می‌دهد. با این درشت‌نمایی، جزئیات فوق‌الذکر به گونه‌ای واضح‌تر دیده می‌شوند و مقایسه بین گروه کنترل و آزمایش به سادگی امکانپذیر است.

تصویر شماره ۵: فتومیکروگراف مقطعی از مخچه رت دو ماهه از گروه آزمایش: (M) لایه مولکولر؛ (نوک پیکان) سلول پورکنز؛ (G) لایه گرانولر.

در تصویر شماره ۶ سلول‌های پورکنز و بخشی از طبقه گرانولر با درشت‌نمایی بزرگتر نشان داده شده است، با این درشت‌نمایی پیکنوزده شدن هسته سلول‌های پورکنز و متراکم شدن و کاهش حجم سیتوپلاسم آن و کاهش و تراکم هسته‌ها در طبقه گرانولر به وضوح قابل مشاهده می‌باشد.

گزارش‌های مزبور را مبنی بر تأثیر امواج الکترومغناطیسی بر بافت‌های بدن مورد تأیید قرار می‌دهد. همچنین بررسی‌ها نشان داده است که افزایش تومورهای مغزی در کارکنان صنعت برق ۱۳ برابر افراد دیگر بوده است (۱۱). در مورد مکانیسم عمل میدان‌های الکترومغناطیسی عقیده بر این است که میدان‌های الکترومغناطیسی به علت دارا بودن انرژی بالا سبب بالا رفتن درجه حرارت موضعی در محل برخورد امواج شده (۱۲) و همانند پرتوهای یونیزان از طریق ایجاد رادیکال‌های آزاد اثرات تخریبی خود را ایجاد می‌کنند (۱۳). رادیکال‌های آزاد



تصویر شماره ۶: فوتومیکروگراف مقطعی از مخچه رت دو ماهه از گروه آزمایش: به حالت مجاله شده و هسته پیکنوزه سلول پورکنز (نوک پیکان) توجه نمایید. رنگ آمیزی H&E؛ بزرگمایی ۱۶۵۰ برابر.

بحث

یافته‌های این مطالعه نشان داد که در ماده خاکستری تراکم سلولی در هر سه لایه مولکولر، پورکنز و گرانولر کاهش یافته، همچنین اندازه سلول‌های پورکنز کوچکتر و هسته آنها متراکم و پیکنوتیک شده است. در ماده سفید نیز تعداد سلول‌های گلیال و در نتیجه نسبت آنها به رشته‌ها کاهش یافته و نیز واکوئل‌ها و حفرات متعددی در آن پدیدار شده است.

مطالعات بسیار دیگری نیز گزارش کرده‌اند که موجوداتی که در معرض امواج الکترومغناطیسی قرار داشتند دچار نقص شده‌اند، خصوصاً در مورد حیوانات آبستن گزارش‌های زیادی از ناهنجاری‌های جنین داده شده است (۵).

Pajkovic و همکارانش در سال ۲۰۰۱ گزارش کردند که امواج الکترومغناطیسی باعث کاهش ضخامت اپی‌تلیوم فولیکولر، کاهش حجم بافت همبند بین فولیکولی و افزایش تعداد سلول‌های بدون گرانول می‌شود (۱۰).

همچنین افزایش سرطان‌های مغز استخوان، مغز، سیستم اعصاب در افرادی که با این امواج در ارتباط هستند، گزارش شده است. این تحقیق نیز یافته‌های

با حمله بر لیپیدها و تغییر دادن ماهیت آنها و شکستن اتصالات پروتئینی باعث آسیب غشاء سلولی می‌شوند (۱۴، ۱۵).

این رادیکال‌ها با پراکسیداسیون لیپیدها سبب پیدایش مشتقات اسید چرب با زنجیر کوتاه و محصول فرعی مالون دی‌آلدید می‌شوند که این ماده می‌تواند باعث انجام واکنش‌هایی در سلول گردد که نهایتاً منجر به اکسیداسیون اسیدهای آمینه، ایجاد اتصالات پروتئین-پروتئین و قطع رشته پروتئین می‌شود (۱۶).

رادیکال‌های آزاد همچنین به قند و بازهای آلی در ساختمان مولکول DNA حمله کرده و باعث شکسته شدن DNA و در نتیجه بروز ناهنجاری‌های مختلف ناشی از آن می‌شوند (۱۷). شاید تغییرات مشاهده شده در سلول‌های عصبی در معرض امواج الکترومغناطیسی به خاطر تغییرات ساختار DNA باشد.

کاهش اندازه هسته و حجم سلول‌ها که در این مطالعه مشاهده شد می‌تواند حاصل اثر مستقیم میدان‌های الکترومغناطیسی و ناشی از آسیب DNA هسته و غشاء سلولی و همچنین جلوگیری از رشد سلول‌ها باشد.

شوند. پیشنهاد می‌شود مطالعات بیشتری در خصوص تأثیر امواج الکترومغناطیسی روی بافت‌های مختلف و به‌خصوص جنین به عنوان یک عامل تراژون صورت پذیرد. گرچه مطالعه حاضر روی یک مدل حیوانی انجام پذیرفت ولی به عنوان یک توصیه احتیاطی می‌توان ابراز داشت که به دلیل احتمال آسیب‌رسانی این امواج برای بافت‌های حساس جنین، به زنان باردار پرهیز از تماس و قرار گرفتن در معرض امواج مذکور توصیه می‌شود.

در مورد پیدایش واکوئل در ماده سفید، محتمل است که میدان الکترومغناطیسی اثر دژنراتیو بر زواید سلول‌های گلیال داشته و از این طریق باعث به‌وجود آمدن فضاهای خالی در حد فاصل آنها می‌گردد. شاید این اثر را نیز بتوان به رادیکال‌های آزاد نسبت داد چرا که اثر تخریبی رادیکال‌های آزاد بر غشای پلاسمایی که مورد تأکید برخی محققان قرار گرفته است (۱۶،۱۵) می‌تواند جنین تغییراتی را توجیه نماید.

بر اساس یافته‌های این تحقیق می‌توان نتیجه گرفت که امواج الکترومغناطیسی با شدت معین می‌توانند باعث تخریب بافت حساس و آسیب‌پذیری مانند بافت مخچه

فهرست منابع

- Greenman DL. *Health and E.M Physic*. London: Bun, 1987.
- Stuchy MA. Magnetics and biology. *Health Physic*. 1987; 57(11): 215.
- Pawel W. Computer dangers. *Bite Journal*. 1990; 50(3): 53-57.
- Berg H. Problems of weak electromagnetic field effects in cell biology. *Bioelectrochemistry Bioenergy Journal*. 1999 May; 48(2): 355-60.
- Gandhied OP. Speocial issue on biological effects and medical application of eletromagnetic energy. *Journal of IEEE*. 1980; 68(1): 173-200.
- Stanly SS. Electric and magnetic field exposure. *Journal of IEEE*. 1988; 76(9): 35-37.
- Eulitz C, Spoger P, Frgude G, Elbert T. Mobile phones modulate response patterns of human brain activity. *Neuroreport*. 1998 Oct 5; 5(14): 3229-32.
- مجید، کاتبی؛ جعفر، سلیمانی‌راد. بررسی اثرات میدان الکترومغناطیسی بر اسپرما توژنز رت. *مجله پزشکی تبریز*، سال سی و سوم، شماره ۳۶، زمستان ۱۳۷۶.
- مجید، کاتبی؛ منصوره، سلیمانی؛ جعفر، سلیمانی‌راد. بررسی اثرات میدان الکترومغناطیسی بر رشد جنین. *مجله پزشکی هرمزگان*، سال سوم، شماره اول، بهار ۱۳۷۸.
- Pajkovic V, Matavuli M, Lukac T, Gledic D, Babic L, Lazeti B. Morphophysiological status of rat thyroid gland after subchronic exposure to low frequency electromagnetic field. *Med Pregl*. 2001 Mar-Apr; 54(3-4): 119-27.
- Parkinson W.D. *Electronic world and wireless world*. 1990 February-March; 12(4): 32-36.

12. Chen KM, Hessary M. Local heating of biological bodies with HF magnetic fields. *Third Bioelectromagnetic Conference, Washington DC*, 1992.
13. Mclauchlan KA. A possible mechanism for the effects of electromagnetic field on biological cells. *Journal of Science Technology*. 1989; 48(12): 46-48.
14. Robbins SA, Kumar V. *Basic Pathology*. Saunders Company, 1987.
15. Barnothy M. Magnetics and human. *Journal of Science*. 1988; 24(2): 1302-1308.
۱۶. بهادری، مسلم. در ترجمه پایه آسیب‌شناسی بیماری‌ها، رایبیز، استنلی (مؤلف). تهران: چهر، ۱۳۶۸، صفحات ۳۴ تا ۳۹.
17. Ames J, Imlay A, Linn S. Electromagnetic fields and human. *Journal of Science*. 1989; 1(7): 25-27.