

Rupture of the Left Sinus of Valsalva Aneurysm into the Main Pulmonary Artery: a Rare Case Report

Maryam Nabati¹,
Rozita Jalalian¹,
Ahmad Babaei²,
Negin Akbari²,
Zahra Sfahani²,
Kamelia Ardavan²,
Reza Javaheri²

¹ Department of Cardiology, Faculty of Medicine, Mazandaran University of Medical Sciences, Sari, Iran

² Department of Cardiology, Student Research Committee, Faculty of Medicine, Mazandaran University of Medical Sciences, Sari, Iran

(Received October 26, 2011 ; Accepted February 27, 2012)

Abstract

Sinus of valsalva aneurysm, is a rare congenital defect and the diagnosis is usually made after it ruptures. The anomaly often involves the right coronary sinus and is less frequent in the noncoronary sinus. The rupture of the left sinus of valsalva into the pulmonary artery is extremely rare. So far, few cases with ruptured left sinus of valsalva have been reported. We are reporting a rupture of the left sinus of valsalva into the main pulmonary artery in a 15-year-old female diagnosed by transthoracic echocardiography.

Key words: Sinus of valsalva, echocardiography, rupture

J Mazand Univ Med Sci 2012; 22(87): 105-107 (Persian).

پارگی آنوریسم سینوس والسالوا چپ به شریان پولمونر اصلی: یک مورد بسیار نادر

مریم نباتی^۱
رزیتا جلالیان^۱
احمد بابائی^۲
نگین اکبری^۲
زهرا اصفهانی^۲
کاملیا اردوان^۲
رضا جواهری^۲

چکیده

آنوریسم سینوس والسالوا، یک نقص مادرزادی نادر است و اغلب بعد از پارگی تشخیص داده می‌شود. اغلب سینوس کرونری راست را درگیر می‌کند و سینوس غیر کرونری کمتر درگیر می‌شود. پارگی سینوس والسالوا به شریان پولمونری بسیار نادر است. فقط چند مورد پارگی سینوس والسالوا چپ تا به حال گزارش شده است. در این مقاله یک خانم پانزده ساله با پارگی آنوریسم سینوس والسالوا چپ به شریان پولمونر اصلی که توسط اکوکاردیوگرافی ترانس توراسیک تشخیص داده شده، معرفی می‌شود.

واژه‌های کلیدی: سینوس والسالوا، اکوکاردیوگرافی، پارگی به شریان پولمونر

مقدمه

قلب پاره شود (۲،۱). شیوع این نقص در بیماران تحت جراحی قلب ۰/۱۵ تا ۱/۵ درصد گزارش شده است. لذا این مقاله به گزارش فرد بیماری می‌پردازد که دچار پارگی آنوریسم سینوس والسالوا چپ به شریان پولمونر اصلی بود و در سابقه خود ترمیم نقص مادرزادی دیواره بین بطنی داشت.

شرح مورد

بیمار دختر ۱۵ ساله‌ای است که جهت بررسی دوره‌ای بعد از عمل جراحی قلب که در کودکی انجام داده بود مراجعه کرد. بیمار در سن دو سالگی به علت نقص دیواره بطنی تحت عمل جراحی بستن نقص دیواره بین بطنی قرار گرفت و تا ۱۲ سالگی نقص باقی مانده

آنوریسم سینوس والسالوا، یک نقص مادرزادی ناشایع می‌باشد و معمولاً بعد از پارگی آنوریسم تشخیص داده می‌شود. ظهور و تشخیص این بیماری در شیرخواران بسیار نادر است و در کودکان ناشایع می‌باشد. زیرا اغلب سی سال طول می‌کشد تا علامت ایجاد نماید. آنوریسم‌های سینوس والسالوا کمتر از ۱ درصد آنومالی‌های قلبی را تشکیل می‌دهد و ۹۰ الی ۹۵ درصد آن‌ها از سینوس راست یا سینوس غیر کرونری منشأ می‌گیرد. کمتر از ۵ درصد موارد از سینوس چپ منشأ می‌گیرد. تا به حال فقط ۳ مورد پارگی سینوس والسالوا چپ به شریان پولمونری اصلی گزارش شده است که اولین مورد آن در سال ۲۰۰۶ گزارش شد (۱). آنوریسم سینوس والسالوا می‌تواند به هر چهار حفره

E-mail: Dr.mr.nabati@gmail.com

مؤلف مسئول: مریم نباتی - ساری، بیمارستان فاطمه زهرا ساری، مرکز قلب مازندران، گروه قلب و عروق

۱. گروه قلب و عروق، دانشکده پزشکی، دانشگاه علوم پزشکی مازندران

۲. دستیار قلب و عروق، کمیته تحقیقات دانشجویی، دانشکده پزشکی، دانشگاه علوم پزشکی مازندران

تاریخ دریافت: ۹۰/۸/۴ تاریخ ارجاع جهت اصلاحات: ۹۰/۹/۱۶ تاریخ تصویب: ۹۰/۱۲/۸

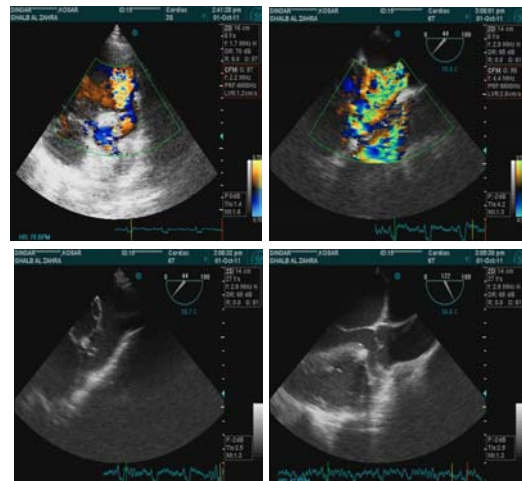
در سینوس والسالوا می‌باشد که به علت ضعف موضعی دیواره سینوس ایجاد می‌شود. این نقص اغلب مادرزادی بوده و کمتر از ۱ درصد از نقص‌های مادرزادی قلب را شامل می‌شود. در ۷۰ درصد موارد از سینوس راست و ۳۰ درصد از سینوس غیر کرونری منشأ می‌گیرد. آنوریسم سینوس چپ بسیار نادر است و تا به حال فقط چند مورد از آن گزارش شده است (۳). اولین بار در سال ۲۰۰۶، Fazio و همکاران، یک مورد پارگی سینوس چپ به شریان پولمونر را گزارش کردند (۱). آنوریسم سینوس والسالوا، اغلب با ناهنجاری‌های قلبی دیگر نیز همراهی دارد. نقص دیواره بین بطنی در ۳۰ تا ۵۰ درصد موارد و ناهنجاری‌های دریچه آئورت در ۲۰ درصد موارد دیده می‌شود. آنومالی‌های دیگر قلبی همراه این نقص شامل، تنگی پولمونر، نقص دیواره دهلیزی، تترالوژی فالوت، مجرای شریانی باز و کوآرکتاسیون آئورت می‌باشد (۴).

در گذشته پارگی سینوس در افراد زنده نادر بود و اغلب در اتوپسی و یا حین جراحی تشخیص داده می‌شد (۱).

امروزه این نقص توسط اکوکاردیوگرافی ترانس توراسیک و ترانس ازوفازیاال و آئورتوگرافی تشخیص داده می‌شود. در این بیمار، اکوکاردیوگرافی ترانس توراسیک، اطلاعات اولیه مهمی در اختیار بیمار قرار داد و سپس بیمار تحت اکوکاردیوگرافی ترانس ازوفازیاال قرار گرفت تا اطلاعات دقیق برای جراح فراهم شود. بیمار فوق توسط ۲ نفر از متخصصین قلب نیز اکو شد و تشخیص تأیید گردید و در تهران نیز تحت اکو کاتتریزاسیون قلبی قرار گرفت. تشخیص تأیید و عمل جراحی انجام شد.

اغلب عوارض آنوریسم سینوس والسالوا شامل رگورژیتاسیون دریچه آئورت، کاهش فلوی کرونری، آریتمی و پارگی سینوس می‌باشد. اغلب پارگی سینوس غیر کرونری به دهلیز راست و پارگی سینوس راست به بطن راست و گاهی دهلیز راست می‌باشد. اما گاهی

دیواره بطنی در اکوکاردیوگرافی سالانه وجود نداشته است. بیمار هنگام مراجعه علائم قلبی نداشت. در معاینه سوفل سیستولیک $\frac{3}{6}$ در کنار چپ استرنوم و سوفل مداوم در کانون پولمونر داشت. فشارخون $\frac{130}{80}$ و نبض بیمار ۹۰ بود. فشار ورید ژوگولار برجسته بود. بیمار سیانوز و کلاینگ نداشت. در معاینه ریه رال وجود نداشت. در اکوکاردیوگرافی ترانس توراسیک بیمار، بطن چپ اندازه و عملکرد طبیعی داشت. بطن راست بزرگ بوده و کاهش عملکرد خفیف داشت. باز شدن (Dehiscence) پیچ، نقص دیواره بین بطنی با گرادیان واضح چپ به راست و $\frac{q_p}{q_s}=3$ وجود داشت. رگورژیتاسیون تریکوسپید داشت و فشار شریان پولمونر افزایش یافته بود (۵۵ mmHg). سینوس والسالوا چپ برجسته بود و شریان پولمونر اصلی پاره شده و شنت چپ به راست مداوم خون وجود داشت (تصویر شماره ۱). فضای پریکارد نداشت. بیمار با تشخیص نقص دیواره بین بطنی و پارگی سینوس والسالوا جهت جراحی ارجاع شد.



تصویر شماره ۱: پارگی سینوس والسالوا چپ به شریان پولمونری اصلی و باز شدن پیچ نقص دیواره بطنی دیده می‌شود فلوی اکو رنگی کاملاً مشهود می‌باشد.

بحث

آنوریسم سینوس والسالوا، یک برآمدگی کانونی

بستن مجدد بچ دیواره بین بطنی و ترمیم پارگی سینوس والسالوا قرار گرفت. در اکوی مجدد پس از عمل جراحی نقص باقی مانده دیواره بین بطنی یا بقایای پارگی سینوس والسالوا مشاهده نشد.

با توجه به این که آنوریسم سینوس والسالوا اغلب کوچک می باشد و در اکوی معمولی ترانس توراسیک ممکن است از نظر دور بماند و عدم تشخیص بیماری فوق سبب عوارض جبران ناپذیری از جمله نارسایی قلبی و یا مرگ ناگهانی شود توصیه می گردد اکوی ترانس توراسیک به طور کامل انجام شود و از اکوی داپلر و رنگی نیز استفاده شود تا تشخیص از نظر دور نماند. زیرا در صورت تشخیص به موقع درمان جراحی به طور معمول موفقیت آمیز خواهد بود.

پارگی به پریکارد، فضای پلورا، یا دهلیز و بطن چپ و به ندرت شریان پولمونر اتفاق می افتد (۵). در این بیمار که در شیرخوارگی تحت عمل جراحی نقص دیواره بطنی قرار گرفته بود علامتی وجود نداشت و تنها جهت بررسی دوره ای مراجعه کرده بود. بیمار در معاینه سوفل سیستولیک در کناره چپ استرنوم و سوفل مداوم در کانون پولمونر داشت. در اکوکاردیوگرافی، پارگی سینوس والسالوا چپ به شریان پولمونر اصلی و جدا شدن (Dehiscence) نقص دیواره بطنی نیز دیده شد. با توجه به این که تاکنون هیچ یک از موارد پارگی سینوس والسالوا با جراحی قلب مرتبط نبود، به نظر می رسد در بیمار فوق نیز علت پارگی در زمینه نقص مادرزادی سینوس والسالوا بود و ارتباطی با جراحی قلبی بیمار نداشت. تشخیص فوق در کاتتریزاسیون قلبی تأیید شد و بیمار تحت

References

1. Fazio G, Zito R, Dioco DD, Mussagy C, Loredana S, Damasceno A, et al. Rupture of a left sinus of Valsalva aneurysm into the pulmonary artery. *Eur J Echocardiogr* 2006; 7(3): 230-232.
2. Kar AK, Bhattacharya S, Ray D, Mondal M, Ghosh S, Mazumdar A. Rupture of the sinus of valsalva into the pulmonary artery. *Indian Heart J* 2002; 54(4): 415-417.
3. Moustafa S, Mookadam F, Cooper L, Adam G, Zehr K, Stulak J, et al. Sinus of Valsalva aneurysms--47 years of a single center experience and systematic overview of published reports. *Am J Cardiol* 2007; 99(8): 1159-1164.
4. Unlu M, Ozeke O, Kara M, Yesillik S. Ruptured sinus of Valsalva aneurysm associated with noncompaction of the ventricular myocardium. *Eur J Echocardiogr* 2008; 9(2): 311-313.
5. Rothbart RM, Chahine RA. Left sinus of Valsalva aneurysm with rupture into the left ventricular outflow tract: diagnosis by color-encoded Doppler imaging. *Am Heart J* 1990; 120(1): 224-227.