

Langerhans Cell Histiocytosis vs Osteomyelitis of the Mandible in a 30-year-old Male: A Case Report

Amirhossein Pakravan¹,
Pooya Jannati²,
Mehran Mansouri³,
Tahmineh Bamdadian⁴,
Milad Karamloo⁵

¹ Assistant Professor, Department of Oral and maxillofacial Surgery, Faculty of Dentistry, Mazandaran University of Medical Sciences, Sari, Iran

² Dentistry Student, Student Research Committee, Faculty of Dentistry, Mazandaran University of Medical Sciences, Sari, Iran

³ Oral and Maxillofacial Surgeon, Sari, Iran

⁴ Assistant Professor, Department of Prosthodontics Faculty of Dentistry, Mazandaran University of Medical Sciences, Sari, Iran

⁵ Dentist, Shahid Beheshti University of Medical Sciences, Tehran, Iran

(Received February 14, 2016 ; Accepted June 5, 2016)

Abstract

Histiocytosis is a term applied to a group of rare disorders of the reticuloendothelial system. Eosinophilic granuloma is the most benign and localized of the three Langerhans cell histiocytosis (LCH) entities that could be solitary or multiple. In 2015, the incidence of the disease was reported to be 1 in 9100000. Eosinophilic granuloma can affect almost any bone, but commonly involves the mandible when the jaws are affected. Conventional treatment of LCH includes surgery, radiotherapy, chemotherapy and steroid injections (alone or in combination). Spontaneous regression of localized disease has also been reported. We report a 30-year-old man with the LCH solitary eosinophilic granuloma in the mandible. The patient had lost all the mandibular teeth because of a misdiagnosis with periodontitis and osteomyelitis.

Keywords: Langerhans cell histiocytosis, Eosinophilic granuloma, osteomyelitis, periodontitis

J Mazandaran Univ Med Sci 2016; 26(138): 198-202 (Persian).

هیستوزیس سلول لانگرهانس در برابر استئومیلیت در مندیبل بیمار ۳. ساله - گزارش یک مورد

امیرحسین پاکروان^۱

پویا جنتی^۲

مهران منصوری^۳

تهمینه بامدادیان^۴

میلااد کرملو^۵

چکیده

اُوزینوفیلیک گرانولوما (Eosinophilic Granuloma)، نوع موضعی و خوش خیم‌ترین نوع هیستوزیس سلول‌های لانگرهانس است که می‌تواند به تنهایی یا به شکل چندگانه ای رخ دهد. شیوع این بیماری در مطالعه‌ای در سال ۲۰۱۵ به میزان ۱ نفر در هر ۹۱۰۰۰۰۰ گزارش شده است. اُوزینوفیلیک گرانولوما می‌تواند هر نوع استخوانی را درگیر نماید، اما وقتی درگیری استخوان فک رخ دهد، فکی که متاثر می‌شود، معمولاً مندیبل می‌باشد. درمان متداول هیستوزیس سلول‌های لانگرهانس جراحی، رادیوتراپی، کموتراپی و تزریق استروئید (به تنهایی یا در ترکیب با داروهای دیگر) است. بهبود و عقب‌نشینی خود به خودی بیماری نیز گزارش شده است. در این مطالعه، بیمار مردی ۳۰ ساله است که LCH وی در مندیبل گزارش می‌شود. بیمار تمامی دندان‌های مندیبل را به علت تشخیص ابتدایی نادرست بیماری به عنوان پریودنتیت یا استئومیلیت از دست داده بود.

واژه های کلیدی: هیستوزیس سلول لانگرهانس، LCH، اُوزینوفیلیک گرانولوما

مقدمه

۱۹۵۳ گزارش شده و شامل سیستم رتیکولاندوتلیال می‌باشد که به نام هیستوزیس X شناخته شده است (۳). پیشرفت این بیماری غیر قابل پیش‌بینی است. گستره آن شامل تحلیل اسفنجی، عود مکرر و بازگشت به روند پیشرونده‌ای سریع تا مرگ است (۴). این بیماری‌ها وابسته به پرولیفراسیون هیستوسیت‌ها هستند که شبیه سلول‌های دندریکی پردازنده آنتی‌ژن لانگرهانس که در پوست و مناطق دیگر نیز دیده می‌شوند،

هیستوزیس سلول لانگرهانس (LCH) نام گروهی از بیماری است که از نقطه نظر کلینیکی شامل سه نوع اُوزینوفیلیک گرانولوما، بیماری HandShuller-Christian و Letterer-Siwe است (۱). تمام این سندرم‌ها فرایند مشابهی را طی می‌کنند که طی آن سلول‌های پرولیفره شده ساختار و عملکرد سلول‌های لانگرهانس را دارند (۲). اُوزینوفیلیک گرانولوما (EG) یا هیستوزیس X کانونی خوش خیم، یکی از نماهای کلینیکی است که در سال

E-mail: tbamdadian@yahoo.com

مؤلف مسئول: تهمینه بامدادیان - ساری: دانشگاه علوم پزشکی مازندران، دانشکده دندانپزشکی

۱. استادیار، گروه جراحی فک و صورت، دانشکده ی دندانپزشکی، دانشگاه علوم پزشکی مازندران، ساری، ایران

۲. دانشجوی دندانپزشکی، عضو کمیته ی تحقیقات دانشجویی، دانشکده دندانپزشکی، دانشگاه علوم پزشکی مازندران، ساری، ایران

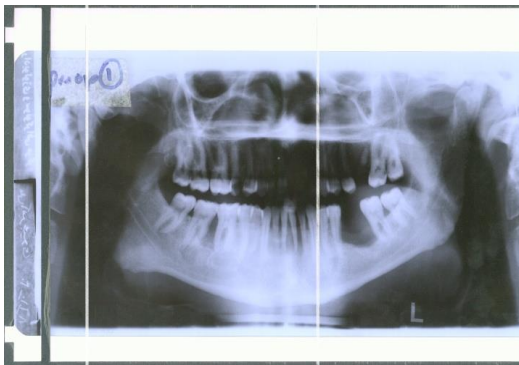
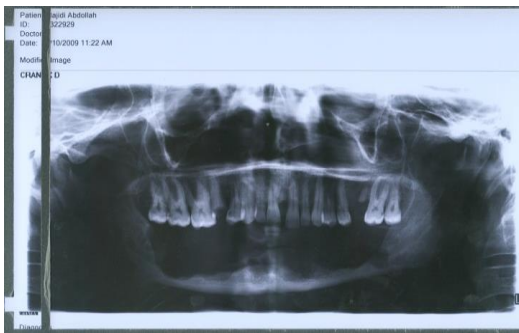
۳. جراح دهان، فک و صورت، ساری، ایران

۴. استادیار، گروه پروتز های دهان، فک و صورت، دانشکده ی دندانپزشکی، دانشگاه علوم پزشکی مازندران، ساری، ایران

۵. دندانپزشک، دانشگاه علوم پزشکی شهید بهشتی، تهران، ایران

© تاریخ دریافت: ۱۳۹۴/۱۱/۲۵ تاریخ ارجاع جهت اصلاحات: ۱۳۹۴/۱۲/۸ تاریخ تصویب: ۱۳۹۵/۳/۱۶

وی تهیه گردید. بیوپسی التهاب مزمن غیراختصاصی را نشان داد. سپس مولر اول و دوم سمت راست مندیبل در بیمارستان کشیده شدند. پس از التهاب ثانویه، انسیزورها و کاین و پرمولرهای سمت چپ مندیبل کشیده شد. سپس بیمار به بخش جراحی دهان، فک و صورت بیمارستان طالقانی (تهران- ایران) ارجاع داده شد. تمامی دندان‌های باقی مانده مندیبل که پیش آگهی hopless داشتند، کشیده شد و زیر نظر جراح فک و صورت بیوپسی اکسیرنال تهیه و سکتور استخوانی خارج شد. ارزیابی نهایی پاتولوژی ضایعه را تحت عنوان ائوزینوفیلیک گانولوما تشخیص داد. پس از بهبود، بیمار از بیمارستان مرخص شد و در فالوآپ یک ساله نشانی از درد و حساسیت بیمار نبود.



تصویر شماره ۱: A: ضایعه در اطراف سمت چپ مندیبل و B: تصویر ضایعه پس از کشیدن دندان‌ها

بحث

Abla و همکاران در سال ۲۰۱۰ در مطالعه‌ی خود بیان نمودند که این بیمار تظاهرات دهانی را نشان می‌دهد که بعضاً می‌تواند اولین نشانه‌های این حالت باشند. LCH سه نوع دارد با نام‌های ائوزینوفیلیک

هستند (۵). از نظر کلینیکی، LCH قسمت‌های مختلفی مانند استخوان‌ها، پوست، لنف نودها، کبد، ریه، طحال، مغز استخوان و CNS را می‌تواند تحت تاثیر قرار دهد (۶، ۷). تعدادی علائم بالینی مانند درگیری پریدنتال، زخم‌های دهانی، خونریزی لثه‌ای، لقی، رویش دندان‌های نابالغ و افزایش حجم لثه نیز در این بیماری قابل مشاهده می‌باشند (۸).

کودکان ۵ تا ۱۵ ساله، بیش‌ترین ابتلا و درگیری را دارند (۹). این بیماری ۹۰ درصد موارد در کودکان رخ می‌دهد. قریب به ۸۰ درصد از موارد ضایعات‌های هیستوزیس X، در کودکان، از نوع ائوزینوفیلیک-به‌تنهایی- هستند (۱۰). وقوع LCH در جمعیت بزرگسالان اندک است و درگیری‌های چند کانونی اضافه نیز به ندرت رخ می‌دهند (۱۱). LCH بزرگسالان شاید فکین و استخوان گیجگاهی را درگیر نماید و در موارد بسیار نادر، فکین درگیر در پی بزرگ‌تر شدن ضایعه استئولیتیک دچار شکستگی می‌شوند (۱۲). برای درمان solitary eosinophilic granuloma چند تکنیک شامل نظارت، تزریق استروئید، برش موضعی و کورتاژ (با یا بدون پیوند استخوان)، شیمی‌درمانی و پرتوتابی گزارش شده‌اند. تمامی این درمان‌ها ارائه شده‌اند تا بتوانند نتایج قانع‌کننده و رضایت‌بخشی با عود کم‌تر از ۲۰ درصد را برآورده کنند (۱۳-۱۶).

معرفی بیمار

مرد سفید پوست ۳۰ ساله‌ای با شکایت از درد در ناحیه دندان مولر اول به دندانپزشک خود مراجعه نمود. پس از تهیه رادیوگرافی پریدنتال، دندان به علت مشکل پریدنتال کشیده شد. پس از یک هفته، التهاب پس از عمل رخ داد و با مصرف آنتی‌بیوتیک نیز بهبود نیافت. با ارجاع به متخصص گوش، حلق و بینی، ضایعه با تشخیص استئومیلیت دبریدمان شد. CT scan بعد از ۸ ماه گرفته شد که استئومیلیت را نشان می‌داد. پس از ۳ روز بیمار به بیمارستان ارجاع داده شد و بیوپسی لثه‌ای از

ذکر شد، مشکلات متعددی دارد. بیمار از نظر بالینی، رادیوگرافی و هم‌چنین هیستوپاتولوژی ویژگی‌هایی مانند LCH (solitary eosinophilic granuloma) را نشان می‌داد. همراه با گرانول‌های birbeck، ضایعات LCH می‌توانند لیزوزوم نیز داشته باشند، همان‌طور که در شواهد میکروسکوپی این بیمار دیده شد. گفته شده این لیزوزوم‌ها در پاسخ به استروئیدها، فعال می‌شوند و باعث آپوپتوز در پی پرتوتابی و شیمی درمانی می‌شوند و دلیلی برای عود ضایعه نیستند.

در این گزارش، تیم ما قصد بر آن داشت تا نشان دهد شباهتی ظاهری بین ائوزینوفیلیک و استئومیلیت وجود دارد که می‌تواند بیمار را به سمت کشیدن تمامی دندان‌های مندیبل هدایت کند و هم‌چنین باعث ناتوانی بیمار شود. این نشان می‌دهد تشخیص‌های افتراقی امری حائز اهمیت می‌باشد. چرا که تشخیص نادرست می‌تواند عواقبی جبران ناپذیر بر سبک زندگی بیماران داشته باشد. هیستوژنسی سلول لانگرهانس نیز شامل انواع مختلف با محل‌های گسترش متنوع است که این خصیصه موجب تاکید بیش‌تر تیم درمانی ما بر دقت در تشخیص و افتراق این بیماری می‌شود.

گرانولوما که در آن درگیری منفرد یا متعدد استخوان دیده می‌شود که همراه با پیش‌آگهی خوبی است. در حالی که دو نوع دیگر یعنی Hand-Shuller-Christian (نوع منتشر و مزمن) و letterer-Siwe (نوع منتشر و حاد) پیش‌آگهی ضعیفی دارند (۱).

در سال ۱۹۸۹ مطالعه Nicopoulou-Karayianni نشان داد LCH بزرگسالان شاید فکین و استخوان گیجگاهی را درگیر نماید و در موارد بسیار نادر، فکین در گیر در پی بزرگ‌تر شدن ضایعه استئولیتیک دچار شکستگی می‌شوند (۱۲). در مطالعات Stull و همکارانش در ۱۹۹۲، Willets و همکاران در ۱۹۹۸ و Willman و همکاران در ۱۹۹۴ بر نقش بیماری پریدنتال در تشخیص LCH تاکید شده است. مطالعه‌ای جدیدتر نیز در سال ۲۰۱۵ توسط Vankayala و همکارانش در مورد بررسی موارد نادر LCH انجام شده که صحنه بر وجود احتمال درگیری پریدنتال در پی بیماری LCH گذاشته است. طبق این مطالعات، درگیری بافت‌های پریدنتال به صورت مکرر رخ می‌دهد و این حالت می‌تواند شبیه پریدنتال پیشرفته باشد، مخصوصاً وقتی تخریب gross باعث اکسپوز شدن ریشه‌های دندان‌ها شود (۲۰-۱۷). درمان LCH فکین، همان‌طور که در تاریخچه بیمار نیز

References

1. Abila O, Egeler RM, Weitzman S. Langerhans cell histiocytosis: Current concepts and treatments. *Cancer Treat Rev* 2010; 36(4): 354-359.
2. Artzi Z, Gorsky M, Raviv M. Periodontal manifestations of adult onset histiocytosis X. *Journal of Periodontology* 1989; 6: 57-66.
3. Pakfetrat A, Falaki F, Delavarian Z, Salehinejad J, Mohtasham N. Langerhans cell histiocytosis-a case report. *J Mashad Dent Sch* 2009; 32(4): 333-338.
4. Bechan GI, Egeler RM, Arceci RJ. Biology of Langerhans cells and Langerhans cell histiocytosis. *Int Rev Cytol* 2006; 254: 1-43.
5. Cawson RA, Langdon JD, Eveson JW. *Surgical pathology of the Mouth and jaws*. Oxford: wright; 1996. p. 98-99.
6. Chellapandian D, Shaikh F, van den Bos C, Somers GR, Astigarraga I, Jubran R, et al. Management and outcome of patients with langerhans cell histiocytosis and single-bone CNS-risk lesions: A multi-institutional retrospective study. *Pediatr Blood Cancer* 2015; 62(12): 2162-2166.
7. DiCaprio MR, Roberts TT. Diagnosis and Management of Langerhans Cell Histiocytosis.

- J Am Acad Orthop Surg 2014; 22(10): 643-652.
8. Ioannidis O, Sekouli A, Paraskevas G, Chatzopoulos S, Kotronis A, Papadimitriou N, et al. Long term follow up of eosinophilic granuloma of the rib. *Klin Onkol* 2011; 24(6): 460-464.
 9. Shetty KJ, Kumar A, Shetty S, Prasad HLK. An unusual presentation of langerhans cell histiocytosis. *NUJHS* 2012; 2(4): 77-79.
 10. Leonidas JC, Guelfguat M and Valderrama E. Langerhans' cell histiocytosis. *Lancet* 2003; 361(9365): 1293-1295.
 11. Aboud MJ, Kadhim MM. Langerhans-cell histiocytosis (LCH) a presentation of two siblings with two different entities. *Springerplus* 2015; 4: 351.
 12. Nicopoulou-Karayianni K, Mombelli A, Lang NP. Diagnostic problems of periodontitis-like lesions caused by eosinophilic granuloma. *J Clin Periodontol* 1989; 16(8): 505-509.
 13. Satter EK, High WA. Langerhans cell histiocytosis: a review of the current recommendations of the Histiocyte Society. *Pediatr Dermatol* 2008; 25(3): 291-295.
 14. Sedky MS, Rahman HA, Moussa E, Taha H, Raafat T, Hassanein O. 2015. Langerhans Cell Histiocytosis (LCH) in Egyptian Children: Does Reactivation Affect the Outcome? *Indian J Pediatr* 2015; 4(351): 214-219.
 15. SHI S, Liu Y, Fu T, Li X, Zhao S. Multifocal Langerhans cell histiocytosis in an adult with a pathological fracture of the mandible and spontaneous malunion: A case report. *Oncol Lett* 2014; 8(3): 1075-1079.
 16. Stull MA, Kransdorf MJ, Devaney KO. 1992. Langerhans cell histiocytosis of bone. *Radiographics* 1992; 12(4): 801-823.
 17. Willets JE, Dudley NE, Tam PK. Endoscopic treatment of recurrent tracheoesophageal fistulae: long-term results. *Pediatr Surg Int* 1998; 13(4): 256-258.
 18. Willman CL, Busque L, Griffith BB, Favara BE, McClain KL, Duncan MH, Gilliland DG. Langerhans'-cell histiocytosis (histiocytosis X)- A clonal proliferative disease. *N Engl J Med*. 1994; 331(3): 154-160.
 19. Vankayala Y, Sharath Kumar Reddy E, Naga Bhavani S, Krishna A, Sekhar MS. Solitary Extragnathic Langerhans Cell Histiocytosis- A Rare Case. *J Clin Diagn Res* 2015; 9(3): 22-23.