

## *Repairing Effect of Latex and Hydro-alcoholic Extract of Calotropis procera on Wound Healing in Rat*

Abbas Raisi<sup>1</sup>,  
Ghasem Farjanikish<sup>2</sup>,  
Mohsen Abbasi<sup>3</sup>,  
Abbas Pirzadeh<sup>4</sup>,  
Aref Kord<sup>5</sup>,  
Fatemeh Ghalandari<sup>5</sup>

<sup>1</sup>Assistant Professor, Department of Clinical Sciences, Faculty of Veterinary Medicine, Lorestan University, Khorramabad, Iran

<sup>2</sup>Assistant Professor, Department of Veterinary Pathology, Faculty of Veterinary Medicine, Lorestan University, Khorramabad, Iran

<sup>3</sup>Associate Professor, Department of Basic Science, Faculty of Veterinary Medicine, Lorestan University, Khorramabad, Iran

<sup>4</sup>MSc in Histology, Lorestan University, Khorramabad, Iran

<sup>5</sup>Student in Veterinary Medicine, Faculty of Veterinary Medicine, Lorestan University, Khorramabad, Iran

(Received November 5, 2016 ; Accepted February 1, 2017)

### **Abstract**

**Background and purpose:** Appropriate treatment and care are essential to promote healing and preventing infection of wound and different approaches have been used to avoid such complications. *Calotropis procera* is a plant with anti-inflammatory and anti-microbial properties. The aim of the present study was the evaluation the effects of latex and hydro-alcoholic extract of *Calotropis procera* on cutaneous wound healing in a rat model.

**Materials and methods:** Forty five male rats weighting 200-250g were randomly divided into two experimental groups and one control group. Anesthesia was done by intraperitoneal administration of ketamine-xylazine combination. Then, back hairs of animals were shaved and after disinfection with betadine a circular full thickness incision with 6 mm diameter was made near the cervical vertebrae. Latex and hydro-alcoholic extract of plant were poured topically on wound in two experimental groups, while in the control group normal saline was used once daily for five days.

**Results:** On days 4, 7, 14, and 21, after assessment of wound contraction rate, two rats from each group were euthanized and skin samples were prepared for histopathologic examination. Sections in 5  $\mu$ m thicknesses were stained by hematoxylin and eosin (H&E) and studied microscopically. In all days, wound contraction rate was higher in experimental groups compared to that in control group. Histopathologic examination showed that in all days other indices of wound healing were in a better state in experimental groups, but there were no any significant differences between the two experimental groups.

**Conclusion:** Results showed that the latex and hydro-alcoholic extract of *Calotropis procera* accelerate skin wound healing and decreases the duration of complete wound healing.

**Keywords:** *Calotropis procera*, latex, hydro-alcoholic extract, histopathology, wound healing

## اثر التیام بخشی شیره و عصاره هیدروالکلی استبرق [*Calotropis procera*] بر ترمیم زخم پوستی موش صحرایی

عباس رئیسی<sup>۱</sup>قاسم فرجانی کیش<sup>۲</sup>محسن عباسی<sup>۳</sup>عباس پیرزاده<sup>۴</sup>عارف کرد<sup>۵</sup>فاطمه قلندری<sup>۵</sup>

### چکیده

**سابقه و هدف:** درمان صحیح و مراقبت از زخم و هم‌چنین جلوگیری از عفونی شدن آن جهت افزایش سرعت بهبودی، همواره مد نظر انسان بوده و روش‌های مختلف برای رسیدن به این هدف به کار گرفته شده است. استبرق، گیاهی است که خواص ضد التهابی و ضد میکروبی زیادی برای آن گزارش شده است. هدف از انجام این مطالعه بررسی تأثیر شیره و عصاره هیدروالکلی استبرق بر ترمیم زخم پوستی در مدل رت بود.

**مواد و روش‌ها:** ۴۵ سر موش صحرایی نر به وزن ۲۵۰-۲۰۰ گرم به صورت تصادفی به دو گروه آزمایش و یک گروه کنترل تقسیم شدند. بیهوشی با زایلازین و کتامین به صورت داخل صفاقی انجام شد. سپس موهای پشت حیوان تراشیده شد و پس از ضد عفونی شدن با بتادین و گاز استریل، در مجاورت مهره‌های گردنی یک برش تمام ضخامت دایره‌ای شکل به قطر ۶ میلی متر ایجاد شد. در گروه‌های آزمایش شیره و عصاره الکی گیاه به صورت موضعی بر روی زخم استفاده شد در حالی که در گروه کنترل از نرمال سالین استفاده شد. در گروه سوم نرمال سالین به مدت ۵ روز، روزانه یک بار روی زخم ریخته شد.

**یافته‌ها:** در روزهای ۴، ۷، ۱۴ و ۲۱، پس از سنجش میزان انقباض زخم، نمونه‌هایی از پوست دو حیوان در هر گروه برای آزمایش‌های هیستوپاتولوژی اخذ گردید. مقاطع با ضخامت ۵ میکرونی تهیه و پس از رنگ آمیزی هماتوکسیلین-اؤزین با میکروسکوپ نوری بررسی شدند. در این مطالعه میزان انقباض زخم در تمام روزها در گروه‌های تیمار از گروه کنترل بیش تر بود. هم‌چنین در آزمایش هیستوپاتولوژی، شاخص‌های ترمیم زخم در تمام روزها در گروه‌های تیمار بهتر بودند ولی بین گروه‌های تیمار اختلاف معنی داری وجود نداشت.

**استنتاج:** نتایج این مطالعه نشان داد که شیره و عصاره گیاه استبرق موجب تسریع در روند بهبود زخم می‌شود و مدت زمان لازم برای بهبودی کامل زخم را کاهش می‌دهد.

**واژه‌های کلیدی:** استبرق، شیره، عصاره الکی، هیستوپاتولوژی، ترمیم زخم

### مقدمه

جهت یافتن ترکیباتی که ضمن تأثیرگذاری بر بهبود زخم‌ها دارای کم‌ترین عوارض جانبی باشند تلاش

درمان زخم‌ها یکی از اساسی‌ترین مسائلی است که بشر از ابتدای خلقت با آن روبرو بوده است. لذا محققان

E-mail: dr\_abbas\_raisi@yahoo.com

**مؤلف مسئول:** عباس رئیسی - خرم‌آباد: ۵ کیلومتر جاده خرم‌آباد، دانشگاه دامپزشکی، لرستان

۱. استادیار، گروه علوم درمانگاهی، دانشکده دامپزشکی، دانشگاه لرستان، خرم‌آباد، ایران

۲. استادیار، گروه پاتولوژی دامپزشکی، دانشکده دامپزشکی، دانشگاه لرستان، خرم‌آباد، ایران

۳. دانشیار، گروه علوم پایه، دانشکده دامپزشکی، دانشگاه لرستان، خرم‌آباد، ایران

۴. کارشناس ارشد بافت شناسی، دانشگاه لرستان، خرم‌آباد، ایران

۵. دانشجوی دامپزشکی، دانشکده دامپزشکی، دانشگاه لرستان، خرم‌آباد، ایران

تاریخ تصویب: ۱۳۹۵/۱۱/۱۳

تاریخ ارجاع جهت اصلاحات: ۱۳۹۵/۸/۲۴

به آن "استبرق" گفته می‌شود. این گیاه در مناطق گرم شمال غرب شبه قاره هند، مصر، مالزی، جنوب امریکا و در ایران در مناطق گرمسیر سواحل جنوبی دریای عمان از خوزستان تا بلوچستان انتشار دارد. استبرق درختچه‌ای است به بلندی ۳ تا ۴ متر با شاخه‌های ضخیم پر از شیره که پوست آن کمی قرمز و شاخه‌های جوان آن پوشیده از کرک سفید می‌باشند. برگ‌ها و شاخه‌های جوان این گیاه دارای کالوتروپین و کالوتروپاژنین می‌باشد. شیره استبرق دارای مواد سمی اوشارین، کالوتوکسین و کالاکتین است و اختلالات بینایی به وجود می‌آورد (۹۸). این گیاه هم‌چنین فعالیت ضد قارچی، ضد میکروبی و ضد سرطانی دارد (۱۰). برگ، لاتکس و گل برخی گونه‌های دیگر از استبرق به صورت ضماد به عنوان ضد درد دندان و کرم ضد ترک پا مورد استفاده قرار می‌گیرد (۱۱). در سیستم دارویی سنتی هند، گیاه استبرق برای درمان انواع بیماری‌ها از جمله جذام، زخم معده و تومورها مورد استفاده قرار گرفته است (۹۸). استبرق در حال حاضر به طور سنتی برای مشکلات طحال و صرع و زخم استفاده می‌شود. تاکنون مطالعات زیادی در زمینه تأثیر مواد مختلف بر روند ترمیم زخم انجام شده است که می‌توان به اثر تحریکی و التیام بخش بسیاری از عصاره‌های گیاهی اشاره کرد که به طور سنتی در جوامع مختلف بشری به عنوان ترکیبات مؤثر بر ترمیم زخم استفاده می‌شود. هدف از این مطالعه بررسی و مقایسه ماکروسکوپی و هیستوپاتولوژیکی اثر شیره و عصاره هیدروالکلی گیاه استبرق بر ترمیم زخم جلدی نوع باز در موش صحرایی نژاد ویستار می‌باشد.

## مواد و روش‌ها

### حیوانات آزمایشگاهی

این مطالعه بر روی ۴۵ سر موش صحرایی نر نژاد ویستار به وزن ۲۵۰-۲۰۰ گرم و ننگه داری شده در دمای ۲۵-۲۲ درجه سانتی‌گراد، رطوبت ۵۰ درصد و ۱۲ ساعت سیکل روشنایی انجام گرفت. حیوانات به‌طور

زیادی کرده‌اند (۱). چون سطوح باز زخم، محیط مناسب را برای میکروارگانیسم‌ها فراهم می‌کنند، سرعت بخشیدن به روند التیام زخم همواره از دغدغه‌های جراحان علم پزشکی و دامپزشکی بوده است (۲). یکی از اهداف علم پزشکی، ترمیم زخم در زمان کوتاه‌تر و با عوارض جانبی کم‌تر است. کوتاه کردن زمان بهبود زخم به دلیل کم کردن احتمال عفونت و یا عوارض زخم و کاهش هزینه‌ها از اهمیت بالایی برخوردار می‌باشد (۳). برای درمان زخم و جراحات‌ها از محلول‌های ضد عفونی‌کننده سنتزی نظیر بتادین، اسید استیک، پمادهای آنتی‌بیوتیک و هیدروکورتیزون استفاده شده است که، بعضی مطالعات اثرات سمی برخی از این مواد را بر روی سلول‌های موثر در ترمیم مثل فیبروبلاست‌ها و لنفوسیت‌ها گزارش کرده‌اند (۴). روش‌های متنوعی مثل پانسمان، دارودرمانی (موضعی یا سیستمیک)، گرافت‌های پوستی و تزریق سلول‌های مزانشیمی برای تسریع التیام زخم‌های مزمن و دیابتیک استفاده می‌شود که هر کدام نقاط ضعف و قوتی دارند (۵، ۶). همزمان با افزایش درمان‌های مکمل در شرایط مختلف، علاقه رو به رشدی در زمینه استفاده از طب سنتی به خصوص در ترمیم زخم‌ها دیده می‌شود. این مطلب منجر به مطالعاتی درباره طیف وسیعی از گیاهان و سایر فرآورده‌های گیاهی شد که در گذشته برای ترمیم زخم‌ها استفاده می‌شد (۷). طب گیاهی یکی از رایج‌ترین روش‌های درمان در پزشکی سنتی است. هم‌چنین امروزه بسیاری از داروهای مدرن پزشکی، از منابع طبیعی استخراج می‌گردند که بسیاری از آن‌ها ریشه در طب باستانی دارند. امروزه به دلیل مشکلاتی که طب مدرن به دنبال دارد، گرایش زیادی برای جایگزین کردن آن با طب سنتی و منابع طبیعی وجود دارد (۸). به نظر می‌رسد بسیاری از گیاهان دارویی از جمله استبرق (*Calotropis procera*) برای درمان زخم‌ها مفید باشند. استبرق گیاهی است از خانواده Asclepiadaceae که گونه‌های مختلف آن در ایران با نام‌های محلی مختلفی شناخته می‌شود از جمله در فارس

تصادفی در سه گروه تقسیم شدند.

#### تهیه گیاه

نمونه گیاه استبرق در فصل بهار از دامنه کوه‌های شهر دهلران واقع در استان ایلام تهیه گردید و توسط کارشناسان دانشکده کشاورزی دانشگاه لرستان و مرکز تحقیقات گیاهان دارویی لرستان شناسایی و تایید شد. با توجه به ارسال نمونه به مرکز تحقیقات و آموزش کشاورزی و منابع طبیعی لرستان شماره هرباریوم ۱۳۷۷۴ برای گیاه تعیین شد.

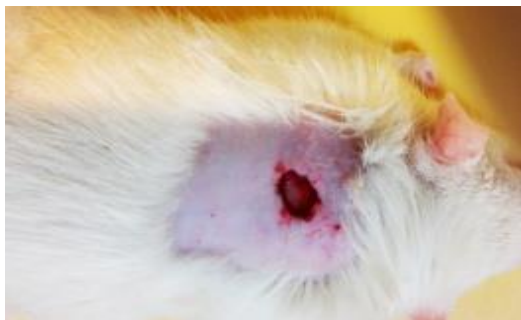
#### تهیه شیره و عصاره

شیره با بریدن ساقه گیاه استبرق در ظرف‌های پلاستیکی استریل جمع‌آوری شد و در دمای ۴ درجه به آزمایشگاه ارسال گردید و در یخچال نگهداری شد. برای تهیه عصاره ساقه گیاه ابتدا در سایه خشک شد و ۲۰۰ گرم آن پودر شد و در ۱ لیتر الکل ۷۰ درصد به مدت ۳ روز نگهداری شد. سپس عصاره به کمک کاغذ صافی و قیف جدا شد و با دستگاه تقطیر غلیظ گردید. شیره و عصاره هر دو به صورت خام و کامل برای این مطالعه استفاده شدند.

#### روش ایجاد زخم و درمان

بعد از بیهوشی عمومی با زایلازین و کتامین به صورت داخل صفاقی، موهای پشت حیوان با تیغ تراشیده شد و پس از ضد عفونی شدن با بتادین و گاز استریل، در مجاورت مهره‌های گردنی ابتدا با یک پانچ دایره‌ای شکل با قطر ۶ میلی‌متر روی پوست فشار داده شد تا لبه‌های برش مشخص شود بعد از آن با دقت از روی لبه‌های ترسیم شده، پوست با ضخامت کامل توسط تیغ اسکالپل برداشته شد (تصویر شماره ۱). در گروه اول شیره، در گروه دوم عصاره الکی گیاه و در گروه سوم نرمال سالین روزانه یک‌بار به مدت ۵ روز روی زخم ریخته شد، در طول دوره از پانسمان استفاده نشد. در روزهای از پیش تعیین شده ۴، ۷، ۱۴ و ۲۱ زخم‌ها از

لحاظ ماکروسکوپی بررسی شدند برای این کار کاغذ شفاف بر روی زخم گذاشته شد و محیط زخم ترسیم و مساحت محاسبه شد. بر روی هر حیوان این کار سه بار انجام گرفت و میانگین آن‌ها به عنوان مساحت در نظر گرفته شد، سپس درصد بهبود زخم طبق فرمول زیر محاسبه شد (۱۲).



تصویر شماره ۱: زخم دایره‌ای شکل روز اول

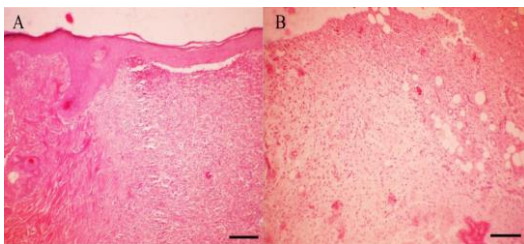
$$\text{درصد بهبود زخم} = \frac{\text{اختلاف سطح زخم در روز X با روز جراحی}}{\text{سطح زخم در روز جراحی}} \times 100$$

نتایج به دست آمده بر اساس  $\text{means} \pm \text{SD}$  بیان شد و درصد انقباض زخم با آزمون آماری one-way ANOVA مقایسه شد و موارد کم‌تر از  $p < 0/05$  معنی‌دار تلقی گردید. بعد از آسان‌کشی رت‌ها در روزهای چهارم، هفتم، چهاردهم و بیست و یکم نمونه‌های پوست با ابعاد  $1 \times 1 \times 0/5$  سانتی‌متر (بخشی از بافت سالم و قسمت آسیب دیده) از سه سر موش صحرایی به صورت کاملاً تصادفی از هر گروه برداشته شد. بنابراین از هر گروه در روزهای چهارم، هفتم و چهاردهم از ۳ سر موش صحرایی نمونه‌برداری انجام شد و موش‌ها از دور خارج شدند و ارزیابی نهایی در روز بیست و یکم از ۶ سر موش در هر گروه انجام شد. نمونه‌های مورد نظر با استفاده از فرمالین بافر ۱۰ درصد فیکس شدند. مراحل آماده‌سازی بافت شامل آبگیری با استفاده از الکل‌های با درجه صعودی انجام شد، پس از آن مرحله شفاف‌سازی با استفاده از گزلیول و خارج کردن الکل انجام شد (در دستگاه اتوتکنیکون). در نهایت مرحله

جدول شماره ۱: میانگین درصد بهبود زخم (انقباض) در گروه های آزمایش اختلاف معنی دار را با گروه B (عصاره الکلی ساقه) نشان می دهد ( $p > 0.05$ ).

گروه های آزمایش	روز چهارم (N=15)	روز هفتم (N=12)	روز چهاردهم (N=9)	روز بیست و یکم (N=6)
A (شیرابه ساقه)	9/2 ± 3/2	26/18 ± 5/8*	81/08 ± 6/08	100
B (عصاره الکلی ساقه)	10/1 ± 1/8	38/08 ± 6/38	79/64 ± 5/70	100
C (شاهد)	9 ± 2/6	17/75 ± 6/8 *	77/57 ± 6/7	100

تصاویر پوستی گروه های آزمایش در روز هفتم، موید بازسازی اپیتلیوم در ناحیه زخم همراه با واکنش التهابی و تشکیل مختصر بافت جوانه ای بوده است در حالی که در گروه کنترل اثری از تشکیل اپیدرم مشاهده نشد و تشکیل عروق و سلول های التهابی نیز مشهود بود (تصویر شماره ۳).



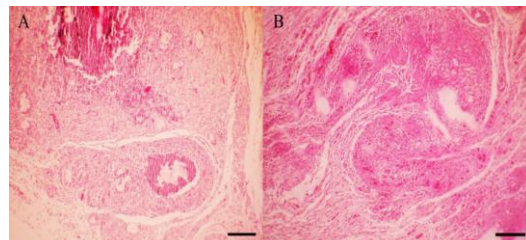
تصویر شماره ۳: A، بازسازی اپیتلیوم در ناحیه زخم به همراه واکنش التهابی و تشکیل مختصر بافت جوانه ای در نمونه های گروه های آزمایش در روز هفتم (HE stain, Bar= 100 μm). B، نبود اپیدرم و تشکیل عروق ریز در ناحیه درم در گروه کنترل (HE stain, Bar= 100 μm).

در نمونه های پوستی گروه آزمایش در روز چهاردهم بازسازی کامل اپیتلیوم مشاهده شد و فولیکول های مو و غدد چربی در کنار زخم و رشته های کلاژن و فیبروبلاست ها در عمق درم قابل مشاهده بود و مقدار کمی التهاب و نکروز همراه با کراتینیزاسیون سطحی اپیتلیوم دیده شد. در روز پایان درمان، در نمونه های پوستی گروه کنترل اپیدرم مشاهده شد اما ضمام پوستی مشاهده نشد، در حالی که در گروه آزمایش، اپیدرم به همراه ضمام پوستی در درم دیده شد. سلول های فیبروبلاست، فیبروسیت و رشته های کلاژن آرایش منظم داشتند (تصویر شماره ۴).

آغشتگی و قالب گیری با استفاده از پارافین مذاب صورت گرفت. پس از تهیه برش های ۴ تا ۵ میکرونی از قالب ها، رنگ آمیزی متداول هماتوکسیلین اتوزین (H&E) انجام شد و به وسیله میکروسکوپ نوری مورد مطالعه قرار گرفت. بررسی هیستوپاتولوژیکی ترمیم زخم نمونه های بافتی از نظر فاکتورهای، وجود سلول های آماسی، میزان تشیکل بافت جوانه ای، بلوغ بافت همبند ترمیمی و بازسازی بافت پوششی پوست طبق سیستم درجه بندی Abramov و همکاران، انجام شد (۱۳).

## یافته ها

نتایج به دست آمده از محاسبه درصد بهبود زخم (انقباض زخم) در هر سه گروه آزمایشی در جدول شماره ۱ آورده شده است. با توجه به داده های جدول درصد بهبود در دو گروهی که از شیر و عصاره ساقه گیاه استبرق استفاده شد نسبت به گروه شاهد بهتر بود و در روز ۷ این اختلاف معنی دار دیده شد. البته این تفاوت معنی دار نیز بین گروهی که شیر استفاده شد و گروهی که عصاره به کار رفت در روز ۷ نیز دیده شد. نتایج به دست آمده از مطالعه بافت شناسی نمونه ها در روز چهارم، در نمونه های پوستی گروه کنترل اپیدرم مشاهده نشد و زخم به همراه خونریزی، لخته فیبرین و التهاب در درم مشهود بود. در نمونه های مربوط به گروه های آزمایش در روز چهارم درمان، میزان رگ سازی و سلول های التهابی افزایش یافت (تصویر شماره ۲).

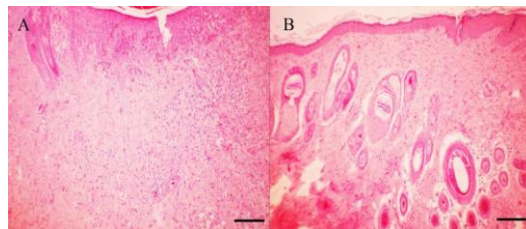


تصویر شماره ۴: A، زخم به همراه لخته فیبرین و التهاب درم در نمونه های گروه کنترل در روز چهارم (HE stain, Bar= 200 μm). B، افزایش میزان رگ سازی و نفوذ سلول های التهابی در گروه های آزمایش (HE stain, Bar= 200 μm).

که نتایج آن مطالعه نشان داد که ترکیبات پروتئینی شیره استبرق خواص ضد التهابی بالایی دارد (۱۶).

نتایج حاصل از مطالعه حاضر مویلد این است عصاره و شیره استبرق باعث کاهش شدت التهاب در محل زخم به ویژه در ساعات اولیه پس از ایجاد زخم می شود. هم چنین خواص ضد التهابی و ضد میکروبی این مواد می تواند موجب تسریع در روند ترمیم زخم شود. استبرق دارای فلاونوئید، آلکالوئید، گلیکوزیدهای قلبی، تانن ها و استرولوتیتری ترپینس می باشد (۱۷). گل استبرق به عنوان ضد التهاب، ضد تب و ضد درد استفاده می شود و خواص ضد میکروبی و فعالیت لاروکشی دارد (۱۹، ۱۸). فعالیت ضد درد و التیام زخم لاکتکس گیاه گزارش شده است (۲۱، ۲۰). هم چنین گزارش شده است که ریشه آن خاصیت ضد باروری و فعالیت ضد زخم معده دارد (۲۳، ۲۲). در یک مطالعه اثر ترمیمی زخم و اثر کاهش بیلی روبین خون در موش های صحرائی دچار هیپر بیلی روبینمی القا شده توسط فنیل هیدرازین با استفاده عصاره آبی برگ های گیاه استبرق گزارش شد که با نتایج این مطالعه هم خوانی دارد (۳۰). در یک گزارش دیگر عصاره الکلی ریشه این گیاه به صورت موضعی و خوراکی باعث تسریع انقباض زخم و افزایش هیدروکسی پرولین و افزایش کشش بافت ترمیمی به ترتیب در زخم های باز و زخم های با فضای مرده شده است (۲۵، ۲۴).

باتوجه به نتایج میکروسکوپی حاصل از مطالعه حاضر می توان نتیجه گرفت، عصاره و شیره استبرق سبب کاهش معنی دار در شدت التهاب در محل زخم به ویژه در ساعات اولیه پس از ایجاد زخم شده است. با توجه به این که آغاز روند ترمیم نیازمند فروکش کردن التهاب در ناحیه مجروح است و نیز عفونت های مختلف موجب به تعویق افتادن روند ترمیم می شود، می توان نتیجه گرفت که خواص ضد التهابی و ضد میکروبی این مواد می تواند موجب تسریع در روند ترمیم زخم شود. گزارش هایی از مناطق مختلف آسیای شرقی وجود دارد



تصویر شماره ۴: A. تشکیل اپیدرم و نبود ضمام پوستی در گروه کنترل در روز بیست و یکم (HE stain, Bar= 100 µm). B. تشکیل اپیدرم به همراه ضمام پوستی در درم و آرایش منظم سلول های فیبروبلاست، فیبروسیت و رشته های کلاژن در گروه های آزمایش (HE stain, Bar= 100 µm).

## بحث

در مطالعه حاضر که تاثیر استفاده از شیره ساقه گیاه استبرق و عصاره الکلی ساقه آن بر ترمیم زخم تازه دایره ای شکل مورد بررسی قرار گرفت، در روند ماکروسکوپی ترمیم زخم، سرعت التیام زخم در نمونه های مربوط به گروه های آزمایش نسبت به گروه کنترل بالاتر بود. این برتری در روز ۷ بعد از ایجاد زخم با اختلاف معنی دار دیده شد. در مطالعات دیگر اثر شیره ساقه گیاه استبرق بر روی زخم بررسی شده بود و اثر ترمیمی آن بر روی زخم مثبت بود (۱۴). میزان کوچک شدن زخم معیاری مناسب برای ارزیابی روند بهبودی می باشد. سطح زخم هم زمان با التیام زخم به علت پدیده انقباض، کاهش می یابد. انقباض زخم به سبب وجود فیبروبلاست ها می باشد که به واسطه خاصیت انقباضی خود لایه اپیدرم را کشیده و موجب کاهش ابعاد زخم می شوند. صمغ گیاه استبرق دارای ترکیبات تانن می باشد که این ترکیبات به عنوان تسریع کننده التیام زخم با توجه به خواص آنتی میکروبی که دارد روند انقباض و اپیتلیزاسیون را افزایش می دهد (۱۵). این نشان می دهد که در مطالعه حاضر عصاره الکلی ساقه و شیره آن نقش مثبتی در روند انقباض زخم دارند. در مطالعه ای با تزریق ترکیبات هیستامین، سروتونین در کف پای موش صحرائی التهاب حاد ایجاد کردند و با تجویز شیره گیاه استبرق به صورت خوراکی اثر ضد التهابی آن را بررسی کردند

نقش دارند، می‌توان از این گیاه در ترکیبات دارویی استفاده کرد. با توجه به نیاز روز افزون به داروهای گیاهی جدید و با توجه به صنعتی شدن این بخش، شناسایی و برنامه‌ریزی جهت استفاده بهتر از منابع طبیعی کشور امری ضروری می‌باشد. آنچه از مطالعه حاضر به دست آمد بیانگر این مطلب است که ترکیبات و عوامل موثر موجود در گیاه استبرق نقش التیام‌دهندگی در زخم‌های پوستی در موش صحرایی دارد. البته جهت پی بردن به غلظت‌های مورد نیاز این مواد برای ترمیم بهتر و سریع‌تر زخم، مطالعات بیش‌تری نیاز است.

مبنی بر این که شیر، ریشه و برگ این گیاه دارای خواص ترمیمی و ضد باکتریایی می‌باشد (۲۷،۲۶،۲۰). با توجه به اثرات ضد میکروبی گیاه استبرق می‌توان اذعان نمود که عصاره و شیر استبرق به دلیل خاصیت ضد میکروبی خود در التیام زخم پوستی موثر است. در مطالعه حاضر هیچ‌گونه عفونتی در زخم‌ها طی روند کار مشاهده نشد. به نظر می‌رسد تاکنون مطالعه‌ای راجع به اثر ترمیمی گیاه استبرق بر روی زخم در کشور گزارش نشده است. در مناطقی که این گیاه رویش دارد از شیر آن برای درمان زخم‌هایی مثل سالک استفاده می‌شود. با توجه به این که شیر و عصاره این گیاه در تسریع التیام زخم

## References

1. Souba WW, Wilmore D. Diet and nutrition incase of the patient with surgery, trauma and sepsis. In: Shils ME, Olsar JA, Shike M, (eds). Modern nutrition in health and disease. 9<sup>th</sup> ed. Baltimore: Williams and Wilkins; 1999. p. 1589-1618.
2. Hay IC, Jamieson M, Ormerod AD. Randomized trial of aromatherapy. Successful treatment for alopecia areata. Arch Dermatol 1998; 134(11): 1349-1352.
3. Sabiston DC. Sabiston's Textbook of Surgery, 14<sup>th</sup> ed. New York: W.B. Saunders Co; 1991.
4. Sewall GK, Robertson KM, Connor NP, Heisey DM, Hartig GK. Effect of topical mitomycin on skin wound contraction. Arch Facial Plast Surg 2003; 5(1): 59-62.
5. Allahtavakoli M, Arab BaniAsad F, Mahmoudi M, Jafari Naveh H, Tavakolian V, Kamali M, et al. Effect of Hydro-Alcoholic Extract of Artemisia Aucheri on Healing of Skin Wound in Rat. J Mazandaran Univ Med Sci 2010; 20(77): 70-76 (Persian).
6. Kazemi-Darabadi S, Sarrafzadeh-Rezaei F, Farshid AA, Dalir-Naghadeh B. Allogeneous skin fibroblast transplantation enhances excisional wound healing following alloxan diabetes in sheep, a randomized controlled trial. Int J Surg 2014; 12(8): 751-756.
7. Cosentino S, Tuberoso CI, Pisano B, Satta M, Mascia V, Arzedi E, et al. In-vitro antimicrobial activity and chemical composition of Sardinian Thymus essential oils. Lett Appl Microbiol 1999; 29(2): 130-135.
8. Quazi Sh, Mathur K, Arora S. Calotropis procera: an overview of its phytochemistry and Pharmacology. IJOD 2013; 1(2): 63-69.
9. Kumar VL, Arya S. Medicinal uses and pharmacological properties of *Calotropis procera*. Recent Progress in Medicinal Plants. Texas: Studium Press; 2006; 373-388.
10. Ayoub SM, Kingstonb DGI. Screening of plants used in Sudan folk medicine for anticancer activity. Fitoterapia 1981; 52: 281-284.
11. Stennis-Kruseman MJV. Selected Indonesian medicinal plants. Organization for Scientific Research in Indonesia, Publication Department; 1953.
12. Karimi I, Dabili A. Study of the effect of compound *Syzygium aromaticum* and *Rheum officinale* extract on skin wound healing in

- rat. Iranian Journal of Veterinary Clinical Sciences 2015; 9(2): 49-56 (Persian).
13. Abramov Y, Golden B, Sullivan M, Botros SM, Miller JJR, Alshahrour A, et al. Histologic characterization of vaginal vs abdominal surgical wound healing in a rabbit model. Wound Repair Regen 2007; 15(1): 80-86.
  14. Sharma AK, Kharb R, Kaur R. Pharmacognostical aspects of *Calotropis procera* (Ait.) R. Br. Int J Pharm Bio Sci 2011; 2(3): 480-488.
  15. Aderounmu AO, Omonisi AE, Akingbasote JA, Makanjuola M, Bejide RA, Orafidiya LO, et al. Wound-Healing and Potential Anti-Keloidal Properties of the Latex of *Calotropis Procera* (Aiton) Asclepiadaceae in Rabbits. Afr J Tradit Complement Altern Med 2013; 10(3): 574-579.
  16. Kumar VL, Guruprasad B, Chaudhary P, Fatmi SM, Oliveira RS, Ramos MV. Protective effect of proteins derived from *Calotropis procera* latex against acute inflammation in rat. Auton Autacoid Pharmacol 2015; 35(1-2): 1-8.
  17. Sharma R, Thakur G, Sanodiya BS, Savita A, Pandey M, Sharma A, et al. Therapeutic potential of *Calotropis procera*: A giant milkweed. ISOR J Pharm Bio Sci 2012; 4(2): 42-57.
  18. Markouk M, Bekkouche K, Larhsini M, Bousaid M, Lazrek HB, Jana M. Evaluation of some Moroccan medicinal plant extracts for larvicidal activity. J Ethnopharmacol 2000; 73(1-2): 293-297.
  19. Saratha V, Subramanian S, Sivakumar S. Evaluation of wound healing potential of *Calotropis gigantea* latex studied on excision wounds in experimental rats. Medicinal Chemistry Research 2010; 19(8): 936-947.
  20. Dewan S, Sangraula H, Kumar VL. Preliminary studies on the analgesic activity of latex of *Calotropis procera*. J Ethnopharmacol 2000; 73(1-2): 307-311.
  21. Basu A, Sen T, Pal S, Muscalo N, Capasso F, Nag Choudhuri A K. Studies on the antiulcer activity of the chloroform fraction of *Calotropis procera* root extract. Phytotherapy Res 1997; 11(2): 163-165.
  22. Kamath JV, Rana AC. Preliminary study of antifertility activity of *calotropis procera* roots in female rats. Fitoterapia 2002; 73(2): 111-115.
  23. Deshmukh PT, Fernandes J, Atul A, Toppo E. Wound healing activity of *Calotropis gigantea* root bark in rats. J Ethnopharmacol 2009; 125(1): 178-181.
  24. Ashraful Alam M, Rowshanul Habib M, Nikkon R, Rahman M, Rezaul Karim M. Antimicrobial activity of Akanda (*Calotropis gigantea* L.) on some pathogenic bacteria. Bangladesh J Sci Ind Res 2008; 43(3): 397-404.
  25. Patil RA, Makwana AB. Anti-hyperbilirubinemic and wound healing activity of aqueous extract of *Calotropis procera* leaves in Wistar rats. Indian J Pharmacol 2015; 47(4): 398-402.
  26. Aderounmu AO, Omonisi AE, Akingbasote JA, Makanjuola M, Bejide RA, Orafidiya LO, et al. Wound-Healing and Potential Anti-Keloidal Properties of the Latex of *Calotropis Procera* (Aiton) Asclepiadaceae in Rabbits. Afr J Tradit Complement Altern Med 2013; 10(3): 574-579.
  27. Kumar VL, Guruprasad B, Chaudhary P, Fatmi SM, Oliveira RS, Ramos MV. Protective effect of proteins derived from *Calotropis procera* latex against acute inflammation in rat. Auton Autacoid Pharmacol 2015; 35(1-2): 1-8.