

Antioxidant Effect of Lycopene on Oral Mucositis in Gamma Radiation Protection in Rats (A Preliminary study)

Mina Motallebnejad¹, Tahereh Molania², Ali Akbar Moghadamnia³, Mahdi Pouramir⁴, Darush Moslemi⁵, Sohrab Kazemi⁶, Shaghayegh Zahedpasha²

¹ Professor, Department of Oral Medicine, Dental School, Babol University of Medical Sciences, Babol, Iran

² Assistant Professor, Department of Oral Medicine, Mazandaran University of Medical Sciences, Sari, Iran

³ Professor, Department of Pharmacology, Faculty of Medicine, Babol University of Medical Sciences, Babol, Iran

⁴ Professor, Department of Biochemistry, Cellular and Molecular Biology Research Center, Babol University of Medical Sciences, Babol, Iran

⁵ Assistant Professor, Department of Radiation Oncology, Faculty of Medicine, Babol University of Medical Sciences, Babol, Iran

⁶ PhD in Pharmaceutical Sciences, Neuroscience Research Center, Department of Pharmacology, Faculty of Medicine, Babol University of Medical Sciences, Babol, Iran

(Received June 1, 2016 ; Accepted April 10, 2017)

Abstract

Background and purpose: The antioxidant property of lycopene is well proven. The aim of this study was to evaluate the effect of lycopene on Oral Mucositis (OM) in rat induced by gamma radiation.

Materials and methods: This experimental study was conducted in 28 male Wistar rats. They were divided into four groups (n=7 per group). 15 Gy of gamma radiation was used for 7 min and 39 sec. The rats were intraperitoneally (IP) injected within 6 days (daily) and their lips and tongues were examined to assess the incidence and severity of mucositis. Blood samples were also taken from the mice on days zero and six and the serum total antioxidant was evaluated by biochemical assays. Data analysis was done in SPSS V18. One-way ANOVA was done to analyze the datasets for mucositis and serum antioxidant capacity. Mann–Whitney test was applied for pairwise comparison of therapeutic groups in terms of the severity of mucositis.

Results: Lycopene caused no delay in the onset of mucositis but the severity of mucositis was lower in lycopene groups compared to that in the placebo group. According to FRAP test, total antioxidant capacity changes of serum were significant between treatment groups on day six between L50 and PR, L50 and LR25, PR and LR50, and LR25 and LR50 groups.

Conclusion: Lycopene did not delay the onset of mucositis in treatment groups, but the severity of mucositis was lower in lycopene groups compared with that in placebo group.

Keywords: lycopene, mucositis, antioxidant, serum

J Mazandaran Univ Med Sci 2018; 28 (159): 137-142 (Persian).

تأثیر آنتی اکسیدانی لیکوپن بر موکوزیت دهانی در محافظت پرتوی گاما در rat (مطالعه اولیه)

مینا مطلب نژاد^۱ طاهره ملانیا^۲ علی اکبر مقدم نیا^۳ مهدی پورامیر^۴ داریوش مسلمی^۵
سهراب کاظمی^۶ شقایق زاهدپاشا^۲

چکیده

سابقه و هدف: از آنجایی که خاصیت آنتی اکسیدانی لیکوپن به اثبات رسیده است، هدف از این مطالعه بررسی تأثیر لیکوپن بر موکوزیت دهانی در rat های تحت تابش اشعه گاما می باشد.

مواد و روش ها: این مطالعه تجربی روی ۲۸ موش نر که در ۴ گروه هفت تایی طبقه شده بودند، صورت گرفت. اشعه گاما به میزان ۱۵ گری و به مدت ۷ دقیقه و ۳۹ ثانیه استفاده شد. موش ها روزانه تزریقات مورد نظر را به روش داخل صفاقی (IP) به مدت ۶ روز دریافت کردند و روزانه از ناحیه لب و زبان جهت بررسی بروز و شدت موکوزیت معاینه شدند. نمونه خون هم ۲ نوبت طی روزهای صفر و ۶ مطالعه از موش ها جمع آوری شد و به منظور بررسی میزان آنتی اکسیدان توتال سرم مورد بررسی بیوشیمی قرار گرفت. سپس داده ها در نرم افزار آماری SPSS 18 قرار داده شد. داده های مربوط به موکوزیت توسط one way ANOVA آنالیز شد و برای مقایسه شدت موکوزیت در گروه های درمانی به صورت دو به دو از تست man-whitney استفاده شد. داده های مربوط به ظرفیت آنتی اکسیدانی سرم با استفاده از تست one way ANOVA آنالیز شد. p-value در کم تر از ۰/۰۵ معنادار در نظر گرفته شد.

یافته ها: لیکوپن موجب تأخیر در بروز موکوزیت نشد، اما شدت موکوزیت در گروه های لیکوپن نسبت به گروه پلاسبو کم تر بود. تغییرات ظرفیت تام آنتی اکسیدانی سرم بین گروه های درمانی با استفاده از تست FRAP نیز در روز ششم مطالعه بین گروه L₅₀ و PR، گروه L₅₀ و LR₂₅، گروه PR و LR₅₀ و گروه LR₂₅ و LR₅₀ معنی دار بود.

استنتاج: لیکوپن موجب تأخیر در بروز موکوزیت در گروه های درمانی نشد ولی شدت موکوزیت در گروه دریافت کننده لیکوپن خفیف تر از گروه پلاسبو بود.

واژه های کلیدی: لیکوپن، موکوزیت، آنتی اکسیدان، سرم

مقدمه

توسط موکوزیت دهانی ایجاد می شود (ناشی از زخم های تروماتیک حفره دهان و اوروفارنکس)، به علت تخریب سریع مخاط در اثر رادیوتراپی می باشد (۱).

رادیوتراپی بخش جدانشدنی درمان انکولوژی برای بیماران سر و گردن است که عوارض جانبی مضرمانند موکوزیت دهانی را ایجاد می کند. اریتم و دردی که

E-mail: Shaqa.zahed@gmail.com

مؤلف مسئول: شقایق زاهدپاشا - ساری: دانشکده دندانپزشکی، دانشگاه علوم پزشکی مازندران

۱. استاد، گروه بیماری های دهان و فک و صورت، دانشکده دندانپزشکی، دانشگاه علوم پزشکی بابل، بابل، ایران
 ۲. استادیار، گروه بیماری های دهان و فک و صورت، دانشکده دندانپزشکی، دانشگاه علوم پزشکی مازندران، ساری، ایران
 ۳. استاد، گروه فارماکولوژی، دانشکده پزشکی، دانشگاه علوم پزشکی بابل، بابل، ایران
 ۴. استاد، گروه بیوشیمی، مرکز تحقیقات بیولوژی سلولی و مولکولی، دانشگاه علوم پزشکی بابل، بابل، ایران
 ۵. استادیار، گروه رادیوتراپی، دانشکده پزشکی، دانشگاه علوم پزشکی بابل، بابل، ایران
 ۶. PhD علوم دارویی، مرکز تحقیقات علوم اعصاب، گروه فارماکولوژی، دانشکده پزشکی دانشگاه علوم پزشکی بابل، ایران
- تاریخ دریافت: ۱۳۹۵/۳/۱۲ تاریخ ارجاع جهت اصلاحات: ۱۳۹۵/۳/۳۰ تاریخ تصویب: ۱۳۹۶/۱/۲۱

گروه سوم (گروه مورد، V rat): دریافت کننده اشعه گاما و 50 mg/kg لیکوپن به صورت روزانه (LR₅₀)؛
گروه چهارم (گروه مورد، V rat): دریافت کننده اشعه گاما و 25 mg/kg لیکوپن به صورت روزانه (LR₂₅)

ابتدا غلظت‌های تعیین شده داروها به طریق IP به عنوان اولین تزریق صبح روز قبل از پرتودهی به گروه‌ها داده شد. موش‌ها قبل از انجام پرتودهی با کتامین بیهوش و در معرض اشعه گاما به میزان 15 گری به مدت 7 دقیقه و 39 ثانیه در یک تابش قرار گرفتند. موقعیت قرار گیری تیوب به این صورت بود که کل کرانیال rat در فیلد تابش اشعه قرار گرفت (7).

روزانه rat‌ها قبل از تزریق، از ناحیه زبان و لب با مقیاس Parkins از جهت موکوزیت دهانی معاینه بالینی شدند (7). در روز آخر بعد از معاینه بالینی و تزریق داروها، ابتدا موش‌ها بیهوش و سپس کشته شدند. به منظور تعیین میزان آنتی‌اکسیدانی توتال، سرم نمونه خون به مقدار 3cc از rat‌ها در روزهای 0 و 6 گرفته شد و از روش FRAP (Ferric reducing antioxidant power) و تست TBARS (thiobarbituric acid reactive substance) میزان آنتی‌اکسیدان سرم محاسبه شد (9،8).

یافته‌ها و بحث

در روز اول مطالعه بعد از پرتوتابی، یک موش آزمایشگاهی از گروه 2 مرد و از مطالعه خارج شد. در روز ششم، به دلیل پیک موکوزیت و عدم تغذیه کافی و دهیدراته شدن موش‌های آزمایشگاهی، در گروه PR 4 موش، در گروه LR₂₅، 4 موش و در گروه LR₅₀ نیز، دو موش مرده و از مطالعه خارج شدند.

موکوزیت از لحاظ بالینی تا روز 10 مطالعه، معاینه شد، ولی به دلیل ناکافی بودن حجم خون جهت انجام آزمایشات، آنالیز آزمایشات بیوشیمی تا روز ششم مطالعه انجام شد، در حالی که شدت موکوزیت تا روز دهم مطالعه بررسی شد.

لیکوپن یک پیگمان قرمز رنگ قابل حل در چربی بوده که توسط گیاهان و برخی میکروارگانیسم‌ها تولید می‌شود. این پیگمان، کاروتنوئید اصلی در گوجه فرنگی بوده و به مقدار کم‌تری در گریپ فروت صورتی، هندوانه، فلفل قرمز و papaya یافت می‌شود (2). گوجه فرنگی و تولیدات غذایی محتوی آن، بیش از 85 درصد غنی از لیکوپن هستند (3). این محصول گیاهی دارای خاصیت آنتی‌اکسیدانی قابل توجهی است، به طوری که می‌تواند گونه‌های فعال اکسیژن (ROS) را جمع‌آوری کرده و در نتیجه از پراکسیداسیون لیپیدی و آسیب به DNA جلوگیری کند (4). لیکوپن هم‌چنین دارای خاصیت ضدالتهابی (5) و فعالیت آنتی‌میتوژنیک (4) بالایی بوده و در مقالات به پتانسیل ضد سرطانی آن نیز اشاره فراوان شده است (6). لذا با توجه به اثرات فارماکولوژیک لیکوپن، در این مطالعه بر آن شدیم که علاوه بر بررسی اثرات بالینی لیکوپن بر روی روند موکوزیت دهانی ناشی از پرتوتابی، خاصیت آنتی‌اکسیدانی آن را در نمونه سرم rat ارزیابی کنیم.

مواد و روش‌ها

مطالعه حاضر از نوع آزمایشگاهی بوده و طرح پیشنهادی پس از تصویب در شورای پژوهشی به وسیله کمیته اخلاق در پژوهش دانشگاه علوم پزشکی بابل تأیید شد.

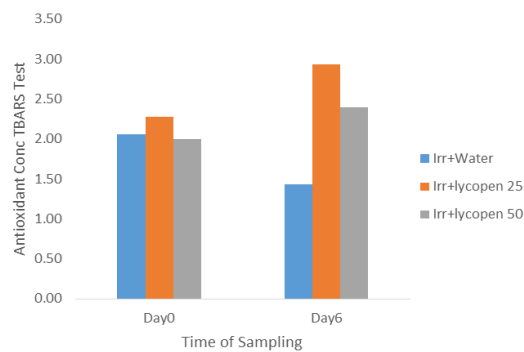
موش‌های نر آزمایشگاهی همگی از نژاد آلبینو (ویستار) با دامنه سنی 7-11 هفته و محدوده وزنی 160±20 گرم در زمان پرتودهی انتخاب شدند (7).

rat‌ها به 4 گروه تصادفی تقسیم شدند که ترتیب گروه‌ها به قرار زیر بود:

گروه اول (گروه مورد، V rat): دریافت کننده 50 mg/kg لیکوپن به صورت روزانه (L₅₀)؛

گروه دوم (گروه شاهد، V rat): دریافت کننده اشعه گاما و آب مقطر (P)؛

تغییرات ظرفیت تام آنتی‌اکسیدانی سرم بین گروه‌های درمانی با استفاده از تست FRAP نیز در روز ششم مطالعه بین گروه L₅₀ و PR (p=۰/۰۰)، گروه L₅₀ و LR₂₅ (p=۰/۰۰)، گروه PR و LR₅₀ (p=۰/۰۵) و گروه LR₂₅ و LR₅₀ (p=۰/۰۵) معنی‌دار بود (نمودار شماره ۲).

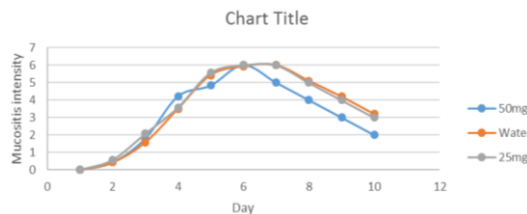


نمودار شماره ۲: ظرفیت تام آنتی‌اکسیدانی سرم (TAC) در گروه‌های مورد مطالعه

لیکوپن به عنوان یک فرآورده گیاهی جمع‌کننده رادیکال‌های آزاد، توانایی حفاظت از سلول‌ها را در برابر استرس اکسیداتیو دارد. هم‌چنین توانایی غیرفعال‌سازی رادیکال‌های آزاد آغازگر پراکسیداسیون لیپیدی را نیز دارد. در نتیجه در تحقیقات، کاروتنوئیدها به ویژه لیکوپن را فرآورده گیاهی مهمی در پیشگیری از آسیب بافتی معرفی کردند (۶).

اثر آنتی‌اکسیدان‌ها یا مکانیسم آنتی‌اکسیدانی به عوامل واقعی یا مدل از قبیل قطبیت محیط، دما، نوع سوستر، شرایط اکسیداسیون، وضعیت فیزیکی اکسیداسیون، عوامل تولیدکننده رادیکال آزاد و اکسیژن فعال مثل اشعه و افزایش غلظت کاروتنوئیدها بستگی دارد (۱۰). به نظر می‌رسد تغییرات TAC سرمی، بین گروه‌های LR₂₅ با L₅₀ و گروه LR₅₀ با LR₂₅ را می‌توان با افزایش غلظت آنتی‌اکسیدان به ویژه کاروتنوئیدها توجیه کرد. به طوری که افزایش غلظت آنتی‌اکسیدان خود به عنوان عاملی است که می‌تواند آنتی‌اکسیدان را به اکسیدان تبدیل کند (۱۰). در گروه LR₅₀ به نظر می‌رسد علاوه بر غلظت بالای لیکوپن، اشعه نیز ممکن

میانگین شروع موکوزیت در گروه‌های PR، LR₂₅ و LR₅₀ در روز دوم مطالعه بود. به طوری که ملاحظه می‌شود در این مطالعه لیکوپن منجر به تأخیر در بروز موکوزیت نگردید و زمان بروز موکوزیت بین گروه‌های درمانی از لحاظ آماری معنی‌دار نبود (نمودار شماره ۱).



نمودار شماره ۱: روند تغییرات شدت موکوزیت در سه گروه طی ده روز مطالعه

نتایج نشان می‌دهد که شدت موکوزیت در گروه LR₂₅ در روز چهارم مطالعه خفیف‌تر از گروه LR₅₀ بوده که این اختلاف از لحاظ آماری معنی‌دار بود (p=۰/۰۰). هم‌چنین موکوزیت در گروه PR شدیدتر از گروه LR₅₀ بوده و این اختلاف نیز در روزهای چهارم (p=۰/۰۰)، پنجم (p=۰/۰۵) و ششم (p=۰/۰۹) مطالعه معنی‌دار بود. شدت موکوزیت بین گروه‌های PR و LR₂₅ در طی ده روز مطالعه معنی‌دار نبود.

تغییرات داخل گروهی ظرفیت تام آنتی‌اکسیدانی (TAC) سرم بین روزهای صفر با ششم مطالعه با استفاده از تست FRAP، در گروه‌های L₅₀ و LR₂₅ معنی‌دار بود (p=۰/۰۵).

نتایج حاصل از تست TBARS، تغییرات داخل گروهی اکسیدان‌های سرم را در روزهای صفر با ششم مطالعه در گروه‌های L₅₀، PR و LR₅₀ معنی‌دار نشان داد (p=۰/۰۰، p=۰/۰۰ و p=۰/۰۵).

تغییرات اکسیدانی سرم بین گروه درمانی با استفاده از تست TBARS در روز صفر مطالعه و LR₅₀ (p=۰/۰۵)، گروه PR و LR₅₀ (p=۰/۰۱)، گروه LR₂₅ و LR₅₀ (p=۰/۰۵) معنی‌دار بوده و در روز ششم مطالعه بین گروه L₅₀ و LR₂₅ (p=۰/۰۵) و گروه LR₅₀ (p=۰/۰۵) معنی‌دار بود.

از تغییرات آنتی‌اکسیدانی سرم، لیکوپن نتوانسته است موجب تأخیر در موکوزیت که شروع آن با پروسه التهابی است، گردد. شدت موکوزیت در گروه LR₅₀ خفیف‌تر از گروه LR₂₅ بود که این اختلاف به غیر از روز چهارم مطالعه که روند معکوسی داشت، در روزهای دیگر معنی‌دار نبود. به نظر می‌رسد مرگ ۴ موش در گروه LR₂₅ بر روی نتایج معاینات بالینی از موکوزیت تأثیر گذاشته و قضاوت درست در رابطه با شدت موکوزیت بین این دو گروه درمانی نیازمند مطالعات آتی می‌باشد. رادیوتراپی، خون‌گیری و عدم دریافت مواد غذایی و آب از راه دهان در موش‌های آزمایشگاهی موجب ضعیف شدن آنان و در نتیجه مرگ بسیاری از rat ها در گروه‌های LR₂₅ و PR شد که لازم است در مطالعات آینده، تغذیه روزانه موش‌های آزمایشگاهی نیز از راه داخل صفاقی صورت گیرد تا حجم کلی آب و پلاسمای بدن آنان کاهش نیابد.

است منجر به تغییر در ساختار کاروتنوئیدها شده و در نتیجه، منجر به افزایش غلظت اکسیدان گردد. هم‌چنین اشعه می‌تواند موجب فعال‌سازی سیستم آنتی‌اکسیدانی داخلی بدن گشته و موجب افزایش غلظت آنتی‌اکسیدانی سرم گردد (۱۰) و این فرضیه توجیه‌کننده افزایش مقادیر FRAP و کاهش مقادیر TBARS در گروه PR می‌باشد. به نظر می‌رسد در این مطالعه، غلظت ۲۵ لیکوپن در حضور اشعه توانایی حفاظت از اکسیداسیون لپیدی در موش‌های آزمایشگاهی را دارد، به طوری که موجب افزایش در ظرفیت تام آنتی‌اکسیدانی سرم و کاهش در مقادیر TBARS می‌گردد.

در این مطالعه لیکوپن منجر به تأخیر در بروز موکوزیت در گروه‌های درمانی نسبت به گروه شاهد نشد و شروع موکوزیت در تمامی گروه‌ها در روز دوم مطالعه بود. بر طبق مطالعه Bignotto عنوان گردید که خاصیت ضدالتهابی موکوزیت مرتبط با ویژگی‌های آنتی‌اکسیدانی آن می‌باشد (۵) و با توجه به نتایج حاصل

References

- Jayakrishnan R, Chang K, Ugurluer G, Miller RC, Sio TT. Doxepin for radiation therapy-induced mucositis pain in the treatment of oral cancers. *Oncol Rev* 2015; 9(1): 290.
- Kelkel M, Schumacher M, Dicato M, Diederich M. Antioxidant and anti-proliferative properties of lycopene. *Free Radic Res* 2011; 45(8): 925-940.
- Lu R, Dan H, Wu R, Meng W, Liu N, Jin X, et al. Lycopene: features and potential significance in the oral cancer and precancerous lesions. *J Oral Pathol Med* 2011; 40(5): 361-368.
- F Camacho-Alonso F, López-Jornet P, Tudela-Mulero MR. Synergic effect of curcumin or lycopene with irradiation upon oral squamous cell carcinoma cells. *Oral Diseases* 2013; 19(5): 465-472.
- Bignotto L, Rocha J, Sepodes B, Eduardo-Figueira M, Pinto R, Chaud M, et al. Anti-inflammatory effect of lycopene on carrageenan-induced paw oedema and hepatic ischaemia-reperfusion in the rat. *Br J Nutr* 2009; 102(1): 126-133.
- Gupta S, Jawanda MK, Arora V, Mehta N, Yadav V. Role of lycopene in preventing oral diseases as a nonsurgical aid of treatment. *Int J Prev Med* 2015; 6(1):70-77.
- Molania T, Moghadamnia AA, Pouramir M, Aghel S, Moslemi D, Ghassemi L. The effect of cinnamaldehyde on mucositis and salivary antioxidant capacity in gamma-irradiated rats (a preliminary study). *DARU* 2012; 20(1):89.
- Shahaboddin M, Pouramir M, Moghadamnia AA, Parsian H. *Pyrus bioessieriana* buhse leaf:

- Am antioxidant, antihyperglycemic agent. Food Chem 2001; 126(4): 1730-1733.
9. Kang HJ, Chawla SP, Jo C, Kwon JH, Byun MW. Studies on the development of functional powderform citrus peel. Bior Tech 2006; 97(4): 614-620.
10. Laguerre M, lecomte J, Villeneuve P. Evaluation of the ability of antioxidants to counteract lipid oxidation: existing methods, new trends and challenges. Prog Lipid Res 2007; 46(5): 244-282.