

Fallopian Tube Adenocarcinoma Presenting with Vaginal Bleeding: A Case Report

Zeinab Nazari¹,
Zhila Torabizadeh²,
Samaneh Rokhghireh³

¹Department of Gynecology, Faculty of Medicine, Mazandaran University of Medical Sciences, Sari, Iran

²Department of Pathology, Faculty of Medicine, Mazandaran University of Medical Sciences, Sari, Iran

³Resident in Gynecology, Faculty of Medicine, Mazandaran University of Medical Sciences, Sari, Iran

(Received March 18, 2012 ; Accepted June 10, 2012)

Abstract

Adenocarcinoma of fallopian tube is a rare malignancy of genital tract which bares many complications. If hysterectomy is performed without oophorectomy, saving the fallopian tubes is not necessary because they could cause tumors. In our case Cauliflower mass was seen many years after hysterectomy, accompanied by a rare condition in which the tube was attached to the vaginal cuff. The diagnosis of vaginal vault cancer was made and surgery was performed. However, post-operation diagnosis was fallopian tube cancer.

Keywords: Fallopian tube, adenocarcinoma, vaginal bleeding

J Mazand Univ Med Sci 2012; 22(90): 127-130 (Persian).

آدنوکارسینوم لوله فالوپ در یک بیمار هیستریکتومی شده با تظاهر بالینی خونریزی واژینال

زینب نظری^۱

ژیلا ترابی زاده^۲

ثمانه رخ گیره^۳

چکیده

آدنوکارسینوم لوله فالوپ یکی از بدخیمی‌های نادر ژنیکولوژیک است که در صورت بروز می‌تواند عوارض زیادی به همراه داشته باشد. در بیماری که به هر دلیلی تحت عمل جراحی هیستریکتومی قرار می‌گیرد ولی جهت جلوگیری از عوارض یائسگی تخمدان‌هایش حفظ می‌شود ضرورتی به حفظ لوله‌های فالوپ نمی‌باشد و نگه‌داشتن لوله می‌تواند در هر زمانی خطر ایجاد تومور را برای فرد داشته باشد. در بیمار ما باقی گذاشتن لوله‌ها، چند سال بعد از جراحی هیستریکتومی با تومور لوله فالوپ همراه با یک تظاهر نادر یعنی چسبیدن لوله به کاف واژن و توده گل کلمی واژینال تظاهر کرده بود و با تشخیص اولیه کانسر کاف واژن تحت جراحی قرار گرفته و بعد از جراحی تشخیص قطعی کانسر لوله فالوپ داده شده است.

واژه‌های کلیدی: لوله فالوپ، آدنوکارسینوم، خونریزی واژینال

مقدمه

آدنوکارسینوم لوله فالوپ شبیه کانسر تخمدان و بیشتر از طریق ریزش سلول‌های تومورال به داخل حفره لگن و شکم گسترش می‌یابد (۵). تظاهر اولیه کانسر لوله فالوپ به صورت یک توده واژینال بسیار ناشایع می‌باشد و به همین دلیل در مواردی که توده‌ای در واژن وجود داشته باشد بیشترین احتمال تشخیصی ضایعات و بیماری‌های اپیتلیوم واژن و یا در مواردی که سرویکس و رحم وجود داشته باشند. بیماری‌های بدخیم سرویکس و رحم با گسترش به واژن می‌باشند و بیماری‌های لوله با درگیری واژن بسیار دور از ذهن می‌باشند. هدف از گزارش حاضر معرفی یک مورد نادر از کانسر لوله فالوپ با درگیری واژن، سال‌ها بعد از انجام هیستریکتومی

لوله‌های فالوپ ساختمان‌های توخالی به طول ۷ تا ۱۲ سانتی‌متر هستند که به دو طرف قسمت فوندوس رحم باز می‌شوند و انتهای شیپور مانند آن‌ها در کنار تخمدان‌ها قرار می‌گیرد که وظیفه آن‌ها گرفتن تخمک آزاد شده، فراهم کردن محیط فیزیکی مناسب برای فرایند لقاح و انتقال تخمک بارور شده است (۱).

کارسینوم لوله فالوپ ۰/۳ درصد از کل کانسره‌های دستگاه تناسلی را شامل می‌شود که اغلب در دهه پنجم و ششم زندگی دیده می‌شود (۴-۲). تریاد کلاسیک علائم و نشانه‌های بیماری شامل ترشح آبکی فراوان از واژن، درد لگن و توده لگنی می‌باشد. ترشح واژینال فراوان، شایع‌ترین علامت این بیماری می‌باشد (۳).

E-mail: Zinabnazari@yahoo.com

مؤلف مسئول: زینب نظری - ساری: بلوار امیر مازندرانی، مرکز آموزشی درمانی امام خمینی (ره)

۱. گروه زنان، دانشکده پزشکی، دانشگاه علوم پزشکی مازندران

۲. گروه پاتولوژی، دانشکده پزشکی، دانشگاه علوم پزشکی مازندران

۳. دستیار زنان، دانشکده پزشکی، دانشگاه علوم پزشکی مازندران

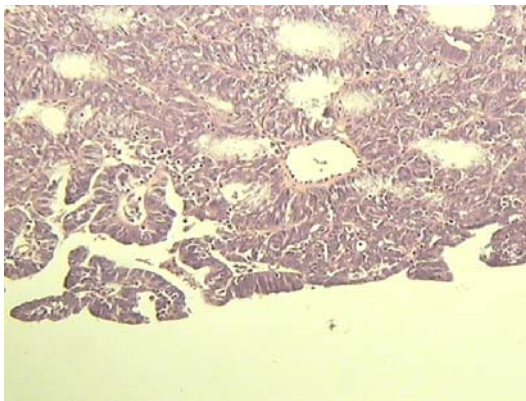
تاریخ دریافت: ۹۰/۱۲/۲۷ تاریخ ارجاع جهت اصلاحات: ۹۱/۲/۵ تاریخ تصویب: ۹۱/۳/۲۱

به علت ضایعه خوش خیم می باشد.

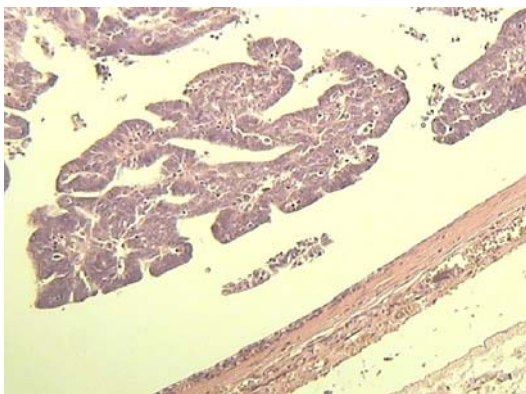
واژن عاری از تومور بود. تومور به غدد لنفاوی و امتنوم گسترش نداشت و سیتولوژی منفی بود. با توجه به درگیری واژن بیماری در مرحله چهارم بوده و بیمار دو هفته بعد از جراحی تحت شیمی درمانی با تاکسول و کاربو پلاتین قرار گرفت و تا حدود یک سال بعد از اتمام شیمی درمانی زنده بود و مشکل خاصی نداشت.

گزارش مورد

بیمار خانم ۴۶ ساله، شش سال بعد از هیستریکتومی ابدومینال که به علت میوم رحمی و با حفظ لوله ها و تخمدان ها انجام شده بود با شکایت خونریزی واژینال مراجعه کرد. در معاینه شکم، آسیت، دیستانسیون و توده وجود نداشت. در معاینه واژینال توده قرمز رنگ پولیپوئید به اندازه ۳-۲ cm در کاف واژن مشاهده شد و در امتداد آن یک توده ۴-۵ cm در سمت چپ لگن قابل لمس بود. در بیوپسی انجام شده از توده کاف واژن، تومور آدنوئید کیستیک گزارش شد. در CT اسکن توده نیمه کیستیک ۴-۵ cm کف لگن با گسترش به آدنکس چپ دیده شد. بیمار با تشخیص احتمالی تومور کاف واژن از بقایای سرویکس تحت عمل لاپاراتومی به منظور انجام واژینکتومی و لنفادنکتومی قرار گرفت. یافته حین جراحی توده تومورال در لوله فالوپ چپ را نشان داد که در ناحیه فیمبریا به کاف واژن چسبندگی و تهاجم داشت. تومور دیگری در لگن و شکم مشاهده نشد. تخمدان ها نرمال بود. تومور به سرو لوله گسترش نداشت. لوله و تخمدان دوطرف همراه با قسمت درگیر واژن با حاشیه سالم برداشته شد. از غدد لنفاوی لگنی بیوپسی و سیتولوژی برداشته شد و شستشوی پریتون و امتکتومی انجام شد. در بررسی نهایی پاتولوژیک، لوله طول ۸ سانتی متر و قطر ۱/۵ تا ۳ سانتی متر داشت و نزدیک به قسمت فیمبریا آن توده تومورال خاکستری به ابعاد ۲×۴×۳ سانتی متر وجود داشت. بررسی میکروسکوپی، نئوپلاسم بدخیم با ساختمان های پاپیلری، غدد آناستوموز شونده اتیبیک و طناب های توپر سلولی با سلول های پلئومورف و میتوز فراوان را نشان داد. نوع تومور سروسیست آدنو کارسینوم گرید ۲ لوله فالوپ چپ با درگیری واژن گزارش شد (تصاویر شماره ۱ و ۲). لوله راست و هر دو تخمدان از نظر ماکروسکوپی و میکروسکوپی طبیعی بودند. حاشیه



تصویر شماره ۱: نمای میکروسکوپی تومور



تصویر شماره ۲: نمای پاپیلری تومور داخل لومن لوله

بحث

در جستجوی به عمل آمده در pubmed و در مقالات انگلیسی زبان به سه مورد مشابه با بیمار حاضر برخورد شد، که در هر سه بیمار هیستریکتومی چند سال قبل انجام شده بود و لوله های فالوپ باقی گذاشته شده بود و این بیماران با تظاهراتی از قبیل خونریزی واژینال

ساله بوده که ۳۴ سال بعد از هیستریکتومی واژینال با گزارش آدنوکارسینوم در پاپ اسمیر مراجعه کرد. در معاینه رکتو واژینال افزایش ضخامت آپکس واژن مشاهده شد. در کولپوسکوپی در واژن سوراخ سر سوزنی یا pin point مشاهده شد. در سیتوبراش حفره مذکور آدنوکارسینوم گزارش شد. سی تی اسکن، سونوگرافی لگن و CA125 نرمال بود. تخمدان و لوله فالوپ راست به واژن چسبیده بود. در بررسی پاتولوژی آدنوکارسینوم پاپیلری سرورز گرید دو مشاهده شد (۸).

اگرچه اتیولوژی دقیقی برای کانسر لوله فالوپ شناخته نشده و انجام هیستریکتومی به عنوان یک عامل مطرح نمی باشد (۹، ۱۰)، ولی با توجه به عدم عملکرد لوله فالوپ (انتقال تخمک، اسپرم و سلول تخم) بعد از جراحی هیستریکتومی، اگر به هر دلیل، نیاز به حفظ تخمدانها جهت جلوگیری از استئوپروز و سایر عوارض یائسگی باشد، ضرورتی به حفظ لوله های فالوپ نیست و بهتر است جراحان زنان خارج کردن آنها را در زمان هیستریکتومی جهت جلوگیری از کانسر احتمالی بعدی مد نظر داشته باشند. از طرفی در بیمارانی که تحت جراحی هیستریکتومی توتال قرار گرفته اند، در صورت بروز خونریزی واژینال باید احتمال کانسر لوله را در نظر داشت.

یا ترشح واژینال مراجعه کرده بودند در مورد اول بیمار خانم ۶۴ ساله، ۲۵ سال بعد از هیستریکتومی واژینال با شکایت خونریزی واژینال مراجعه کرد. در معاینه واژینال ندول ۵ سانتی در واژن وجود داشت. در لاپاراسکوپی لوله فالوپ چپ دیلاته بود و به واژن چسبندگی داشت. واژینکتومی و سالپنگوآفرکتومی دو طرفه انجام شد. در بررسی پاتولوژی آدنوکارسینوم پاپیلری لوله چپ با درگیری مستقیم مخاط واژن گزارش شد (۶). مورد دوم بیمار خانم ۴۹ ساله بوده که ۶ سال بعد از هیستریکتومی واژینال با شکایت ترشحات شدید آبکی از واژن مراجعه کرد. در معاینه واژینال ترشحات شفاف آبکی از واژن وجود داشت. بیوپسی واژن و سیتولوژی مایع نرمال بود. به دنبال شک تشخیصی به فیستول وزیکوواژینال، پیلوگرام وریدی و سیستوگرام انجام شد که ارتباطی بین سیستم ادراری و واژن نشان نداد. با تزریق ماده از طریق فیستول فضای کیستیک ۷-۵ cm به همراه یک توده ۴ cm پدانکوله در لومن کیست مشاهده شد. به دنبال جراحی اکتشافی تشخیص کارسینوم لوله فالوپ راست داده شد. توده تومورال به صورت کامل برداشته شد. شواهدی از انتشار توده به خارج لوله وجود نداشت. بیمار در ۶ دوره تحت کموتراپی ترکیبی با پلاتین قرار گرفت و تا ۵ سال بعد از بیماری علامتی نداشت (۷). مورد سوم بیمار خانم ۷۶

References

- Jonathan SB. Berek & Novak's Gynecology. 14th ed. Baltimore: Lippincott Williams & Wilkins; 2007. p. 107.
- Scully RE, Young RH, Clement PhB. Tumors of the ovary, maldeveloped gonads, fallopian tube and broad. Atlas of tumour pathology. Third Series. Fascicle 23, Washington DC: AFIP; 1998.
- Berek JS, Hacker NF. Practical Gynecologic Oncology. 4th ed. Philadelphia, PA: Lippincott Williams & Wilkins; 2004.
- Jordan SJ, Green AC, Whiteman DC, Moore SP, Bain CJ, Gertig DM, Webb PM. Australian Cancer Study Group (ovarian cancer); Australian Ovarian Cancer Study Group. Serous ovarian, fallopian tube and primary peritoneal cancers: a comparative epidemiological analysis. Int J Cancer 2008; 122(7): 1598-1603.
- Alvarado-Cabrero I, Young RH, Vamvakas EC, Scully RE. Carcinoma of the fallopian tube: a clinicopathological study of 105 cases with

- observations on staging and prognostic factors. *Gynecol Oncol* 1999; 72(3): 367-379.
6. Ehlen T, Randhawa G, Turko M, Clement PB. Posthysterectomy carcinoma of the fallopian tube presenting as vaginal adenocarcinoma: a case report. *Gynecol Oncol* 1989; 33(3): 382-385.
7. Muntz HG, Goff BA, Thor AD, Tarraza HM. Post-hysterectomy carcinoma of the fallopian tube mimicking a vesicovaginal fistula. *Obstet Gynecol* 1992; 79(5(Pt 2)): 853-856.
8. Warshal DP, Burgelson ER, Aikins JK, Rocereto TF. Post-hysterectomy fallopian tube carcinoma presenting with a positive Papanicolaou smear. *Obstet Gynecol* 1999; 94(5 Pt 2): 834-836.
9. Watkin E, Devouassoux-Shisheboran M. Fallopian tube: the dark face of pelvic carcinogenesis. *Ann Pathol* 2011; 31(5): 345-352.
10. Crum CP, Drapkin R, Miron A, Ince TA, Muto M, Kindelberger DW, et al. The distal fallopian tube: a new model for pelvic serous carcinogenesis. *Curr Opin Obstet Gynecol* 2007; 19(1): 3-9.