

Modified Percutaneous Dilatational Tracheostomy with or without Bronchoscopy: A Randomized Clinical Trial

Parviz Amri Maleh¹,
Fatemeh Amri Maleh²,
Novin Nikbakhsh³,
Mahmood Monadi⁴,
Ali Bijani⁵

¹ Associate Professor, Department of Anesthesiology, Faculty of Medicine, Babol University of Medical Sciences, Babol, Iran

² General Practitioner, Faculty of Medicine, Babol University of Medical Sciences, Babol, Iran

³ Associate Professor, Department of Surgery, Faculty of Medicine, Babol University of Medical Sciences, Babol, Iran

⁴ Assistant Professor, Department of Internal Medicine, Faculty of Medicine, Babol University of Medical Sciences, Babol, Iran

⁵ Assistant Professor, Mobility Impairment Research Center, Babol University of Medical Sciences, Babol, Iran

(Received May 28, 2018 ; Accepted July 25, 2018)

Abstract

Background and purpose: Percutaneous dilatational tracheostomy is widely accepted in many Intensive Care Units (ICU) in the world. The aim of this study was to compare the complications of Modified Percutaneous Dilatational Tracheostomy (MPDT) with or without bronchoscopy.

Materials and methods: A randomized clinical trial was performed in 270 ICU patients, candidate for tracheostomy in Babol Rouhani Hospital, between April 2013 and May 2018. They were systematically divided into two groups. MPDT was carried out in both groups. At first, the transverse section (2 cm) was given 1 cm below the cricoid cartilage, then PDT was performed after seeing the trachea ring. In the first group, PDT was performed without a bronchoscope and in the second group the PDT was done applying bronchoscopic guide. The procedure time, waiting time to tracheostomy, complications such as hemorrhage, stomal infection, and pneumothorax were compared in two groups. Data were analyzed in SPSS V22 using Chi-square, independent sample, and Fisher exact test.

Results: There were no differences between the two groups in age, sex, mean apache score, and mortality ($P > 0.05$). The mean waiting time to tracheostomy was not significantly different ($P = 0.632$). The procedure time in the PDT without bronchoscopy was 6.44 ± 3.54 min and in the PDT with bronchoscopy was 9.25 ± 3.30 min ($P < 0.001$). The complication rate in the PDT without bronchoscopy was 14 (10.4%) and in the bronchoscopy group was 12 (8.9%) ($P = 0.680$).

Conclusion: Modified PDT without bronchoscopy is as safe as PDT with bronchoscope.

(Clinical Trials Registry Number: IRCT201602297752N8)

Keywords: intensive care unit, percutaneous dilatational tracheostomy, fiberoptic bronchoscopy, complications

J Mazandaran Univ Med Sci 2019; 28 (169): 43-51 (Persian).

* **Corresponding Author:** Parviz Amri- Babol University of Medical Sciences, Babol, Iran (E-mail:pamrimaleh@yahoo.com)

تراکتوستومی اتساعی تعدیل شده با یا بدون برونکوسکوپی: کارآزمایی بالینی تصادفی

پرویز امری مله^۱

فاطمه امری مله^۲

نوین نیک بخش^۳

محمود منادی^۴

علی بیژنی^۵

چکیده

سابقه و هدف: تراکتوستومی اتساعی پوستی در بسیاری از بخش‌های مراقبت‌های ویژه در دنیا، به طور گسترده مورد قبول قرار گرفته است. این مطالعه با هدف مقایسه عوارض تراکتوستومی اتساعی پوستی تعدیل شده (MPDT) با یا بدون برونکوسکوپی انجام پذیرفت.

مواد و روش‌ها: این مطالعه کارآزمایی بالینی تصادفی با کد IRCT201602297752N8، از اردیبهشت ۹۲ تا خرداد ۹۷، بر روی ۲۷۰ بیمار بستری در ICU بیمارستان آیت الله روحانی بابل که اندیکاسیون تراکتوستومی داشتند، انجام پذیرفت. بیماران به صورت سیستماتیک به دو گروه مساوی تقسیم شدند. روش انجام تراکتوستومی در هر دو گروه به صورت MPDT بود. ابتدا برش عرضی (۲ سانتی‌متر)، یک سانتی متر زیر غضروف کریکوئید داده شده و پس از رویت رینگ‌های تراشه PDT انجام گرفت. در گروه اول PDT بدون برونکوسکوپ و در گروه دوم مراحل انجام PDT تحت دید برونکوسکوپی انجام پذیرفت. مدت پروسیجر، مدت انتظار تا تراکتوستومی، عوارض تراکتوستومی مثل خونریزی، عفونت استوما و پنوموتوراکس، در دو گروه مقایسه گردید. داده‌ها با نرم افزار SPSS نسخه ۲۲ و با استفاده از آزمون‌های مربع کای، تست نمونه مستقل و تست دقیق فیشر تجزیه و تحلیل گردید.

یافته‌ها: دو گروه از نظر سن، جنس، میانگین نمره آپاچی و مورتالیتی اختلافی نداشتند ($p > 0.05$). میانگین زمان لوله گذاری تراشه تا تراکتوستومی اختلاف معنی دار نبود ($p = 0.632$). مدت پروسیجر در گروه PDT بدون برونکوسکوپ $6/44 \pm 3/54$ دقیقه و در گروه PDT با برونکوسکوپ $9/25 \pm 3/30$ دقیقه بود ($p < 0.001$). میزان عوارض در گروه PDT بدون برونکوسکوپی ۱۴ بیمار (۱۰/۴ درصد) و در گروه با برونکوسکوپی ۱۲ بیمار (۸/۹ درصد) بود ($p = 0.680$).

استنتاج: تراکتوستومی به روش MPDT بدون برونکوسکوپ مانند PDT با برونکوسکوپ بی خطر است.

شماره ثبت کارآزمایی بالینی: IRCT201602297752N8

واژه‌های کلیدی: واحد مراقبت ویژه، تراکتوستومی دیلاتاسیون پوستی، برونکوسکوپی فیبرپتیک، عوارض

مقدمه

انتخاب هر کدام از این روش‌ها در شرایط خاص بستگی به در دسترس بودن منابع، تجربه اپراتور و عوامل بیمار

تراکتوستومی با دو روش جراحی و Percutaneous Dilatational Tracheostomy (PDT) انجام می‌گیرد.

E-mail: pamrimaleh@yahoo.com

مؤلف مسئول: پرویز امری مله - بابل: بیمارستان آیت اله روحانی، دفتر گروه بیهوشی

۱. دانشیار، گروه بیهوشی، دانشکده پزشکی، دانشگاه علوم پزشکی بابل، بابل، ایران

۲. پزشک عمومی، دانشکده پزشکی، دانشگاه علوم پزشکی بابل، بابل، ایران

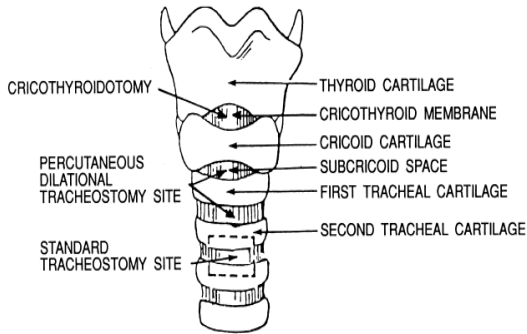
۳. دانشیار، گروه جراحی، دانشکده پزشکی، دانشگاه علوم پزشکی بابل، بابل، ایران

۴. استادیار، گروه داخلی، دانشکده پزشکی، دانشگاه علوم پزشکی بابل، بابل، ایران

۵. استادیار، مرکز تحقیقات اختلالات حرکتی، دانشگاه علوم پزشکی بابل، بابل، ایران

تاریخ دریافت: ۱۳۹۷/۳/۷ تاریخ ارجاع جهت اصلاحات: ۱۳۹۷/۳/۹ تاریخ تصویب: ۱۳۹۷/۵/۳

اسیدوز)، افزایش زمان پروسیجر، نیاز به برونکوسکوپ و فرد مجرب جهت برونکوسکوپی و افزایش هزینه پروسیجر، افزایش فشار داخل مغز و آسیب به برونکوسکوپ می‌باشد (۱۵، ۱۶، ۱۹).



تصویر شماره ۱: آناتومی غضروف‌های تیروئید، کریکوئید، رینگ‌های تراشه و محل مناسب تراکئوستومی استاندارد و PDT (۸)

تعدیل PDT استاندارد به روش‌های مختلف باعث گسترش انجام PDT بدون برونکوسکوپ شده است. در روش‌های جدیدتر PDT، با برش بیش‌تر (۲ سانتی‌متر) و رویت رینگ‌های تراشه و وارد کردن نیدل به داخل تراشه خطر آسیب به جدار تراشه و عروق بزرگ کم‌تر شده است (۱۰، ۱۷، ۱۸). با توجه به این که مطالعات بالینی آینده‌نگر کمی در مورد بی‌خطر بودن PDT تعدیل شده بدون برونکوسکوپ وجود دارد و با توجه به تجربیات مطالعات گذشته و انجام PDT به روش شبه جراحی (تعدیل شده) به صورت اولیه، این مطالعه با عنوان مقایسه تراکئوستومی تعدیل شده اتساعی از راه پوست (MPDT) با برونکوسکوپی و بدون برونکوسکوپ در ICU انجام پذیرفت.

مواد و روش‌ها

در این مطالعه کارآزمایی بالینی تصادفی که از اردیبهشت ۹۲ تا خرداد ۹۷ انجام پذیرفت، ۲۷۰ بیمار بستری در بخش ICU بیمارستان روحانی بابل که نیاز به لوله‌گذاری تراشه بیش‌تر از ۱۴ روز داشتند، وارد

دارد. تراکئوستومی جراحی معمولاً در اتاق عمل انجام می‌شود و به انتقال بیمار بد حال به اتاق عمل نیاز دارد، بنابراین بیمار را دچار عوارض و مشکلات بالقوه ناشی از انتقال می‌کند (۵-۱). عوارض خونریزی و عفونت در تراکئوستومی به روش جراحی بیش‌تر از PDT است (۸-۶). اندیکاسیون اصلی تراکئوستومی شامل، تهویه مکانیکی طولانی، نیاز به ساکشن مکرر ترشحات ریوی و کاهش سطح هوشیاری، و کنترل اندیکاسیون نسبی PDT شامل سابقه تراکئوستومی جراحی، Unstable cervical spine، کواگولوپاتی تصحیح نشده است (۴، ۹). عوارض PDT شامل خونریزی، عفونت محل استوما، وارد شدن لوله به فضای پاراتراکئال، پنومودیاستن، پنوموتوراکس، آمفییزم زیر جلدی، پارگی مری، از دست دادن راه هوایی، پاره شدن کاف لوله تراشه، تنگی تراشه، هیپوکسی و کاهش فشارخون می‌باشد (۱۴-۹). راه‌های مختلفی برای کاهش عوارض PDT پیشنهاد شده است که می‌توان به انجام آن با برونکوسکوپ و سونوگرافی اشاره کرد (۱۰، ۱۶، ۱۴).

در مطالعه Gao و همکاران که به مقایسه PDT با متد تعدیل شده با PDT و تراکئوستومی به روش جراحی پرداخته شد، PDT با متد تعدیل شده را تحت عنوان MPDT نام‌گذاری کرده و انجام تراکئوستومی به روش MPDT را بی‌خطر و مطمئن برای بیماران ICU دانستند (۱۷). در تراکئوستومی تعدیل شده (MPDT)، ابتدا برش عرضی پوستی (۲ سانتی‌متر) در یک سانتی‌متر پایین‌تر از کریکوئید داده شده و سپس بعد از آزاد کردن بافت‌های نرم و لمس کامل رینگ‌های تراشه (شبه به روش تراکئوستومی جراحی)، بعد از قرار دادن آنژیوکت شماره ۱۴ در داخل تراشه، بقیه مراحل شبیه PDT، تا قرارگیری لوله تراکئوستومی در داخل نای انجام می‌شود. تصویر شماره ۱ آناتومی غضروف‌های تیروئید، کریکوئید، رینگ‌های تراشه و محل مناسب تراکئوستومی استاندارد و PDT را نشان می‌دهد (۸، ۱۷، ۱۵، ۱۰، ۸).

انجام PDT با برونکوسکوپ شامل محدودیت‌هایی مانند تداخل با تهویه ریه‌ها (هیپوکسی و هیپرکربی و

مطالعه شدند. بیماران به صورت تصادفی ساده (یک در میان) به دو گروه PDT با برونکوسکوپی و PDT بدون برونکوسکوپی تقسیم شدند. این مطالعه بعد از تایید کمیته اخلاق دانشگاه علوم پزشکی بابل به شماره MUBABOL.REC.1394.266، و ثبت در پایگاه IRCT به شماره IRCT201602297752N8 انجام پذیرفت. معیارهای خروج شامل بزرگی غده تیروئید، چاقی شدید (شاخص توده بدنی بالای ۳۵)، گردن کوتاه و فشار مثبت انتهای بازدمی بالای ۸ سانتی متر آب بوده است.

پس از کسب رضایت کتبی درمورد روش جراحی، تمام پروسیجرها توسط یک فرد (متخصص مراقبت ویژه) در داخل ICU انجام گرفت. داروهای ضد انعقاد ۱۲ تا ۲۴ ساعت قبل از پروسیجر قطع گردید و در صورت وجود اختلال انعقادی، بعد از اصلاح آن تراکتوستومی انجام شد. روش انجام تراکتوستومی در هر دو گروه یکسان (Modified Percutaneous Dilatational Tracheostomy) بود. گروه اول در طی انجام PDT، برونکوسکوپی انجام نمی گرفت، و در گروه دوم PDT تحت راهنمای برونکوسکوپ انجام شد. تعیین حجم نمونه با فرض اطمینان ۹۵ درصد و توان ۸۰ درصد با فرض $Q1 = Q2 = 4$ دقیقه برای زمان جراحی برای یافتن $1/5$ دقیقه اختلاف بین دو گروه، ۱۱۲ نمونه در هر گروه برآورد شد که با احتساب ۲۰ درصد ریزش، ۲۷۰ نفر انتخاب شدند. تصادفی سازی توسط سرپرستار ICU انجام گرفت. وسایل لوله گذاری مجدد با توجه به احتمال خارج شدن لوله تراشه در حین کار آماده گردید و تمام بیماران تحت تهویه به روش حجمی کنترل (ACMV) قرار گرفتند. هم چنین ۵ دقیقه قبل از شروع پروسیجر اکسیژن ۱۰۰ درصد تجویز شد و تحت مونیتر اندازه گیری فشارخون غیر تهاجمی، الکتروکاردیوگرام و اشباع اکسیژن شریان محیطی (Spo2) قرار گرفتند. گردن بیمار در وضعیت هیپرکستن قرار داده شد و ۵ دقیقه قبل از برش جراحی، بعد از پرپ و درپ ناحیه قدام گردن، ۵ میلی لیتر لیدوکائین ۲ درصد در محل

مورد نظر در زیر جلد تزریق شد. لوله تراشه بعد از خالی کردن کاف آن به اندازه ۲ میلی لیتر، تا شماره ۱۶ در زنان و ۱۸ در مردان به عقب کشیده شد. در هر دو گروه برش عرضی (۲ سانتی متر) در قسمت فوقانی گردن ۱ سانتی متر زیر غضروف کریکوئید برای دسترسی راحت تر به نای از سطح پوست داده شد. بعد از آزاد کردن بافت اطراف تراشه و لمس تراشه آزیوکت شماره ۱۴ وارد نای گردید و با آسپیره شدن حباب هوا در داخل سرنگ محل قرارگیری تایید شد. سپس گاید وایر در لومن نای قرار داده شد و نهایتاً توسط Blue Rhino single dilator بر روی سیم راهنما استوما ایجاد گردید.

در گروه PDT با برونکوسکوپ، مراحل انجام PDT تا قرار گرفتن کانول تراکتوستومی، تحت دید برونکوسکوپی انجام گرفت. از تمام بیماران Chest X Ray از نظر بررسی عوارض PDT و محل صحیح قرارگیری لوله تراکتوستومی گرفته شد. فاصله زمانی لوله گذاری تراشه تا تراکتوستومی (مدت انتظار)، عوارض تراکتوستومی از جمله خونریزی، پنوموتوراکس، عفونت استوما و دکانوله شدن تصادفی، مدت پروسیجر (از برش پوست تا وارد کردن لوله تراکتوستومی) در دو گروه مقایسه شد. اطلاعات به دست آمده با استفاده از آزمونهای مربع کای، تست نمونه مستقل، تست دقیق فیشر در محیط نرم افزار آماری SPSS نسخه ۲۲ مورد بررسی، و تجزیه و تحلیل قرار گرفت و مقدار $p > 0/05$ معنی دار تلقی گردید.

یافته ها

در بررسی های انجام گرفته از اردیبهشت ۹۲ تا خرداد ۹۷، ۲۹۵ بیمار تحت تراکتوستومی قرار گرفتند که ۱۵ بیمار به علت شاخص توده بدنی بالای ۳۵ (۸ بیمار)، گردن کوتاه (۴ بیمار)، فشار مثبت انتهای بازدمی (PEEP) بالا (۱ بیمار) و توده تیروئید بزرگ (۲ بیمار) از مطالعه خارج شدند. ۲۷۰ بیمار به طور تصادفی سیستماتیک به دو گروه مساوی (۱۳۵ بیمار) تقسیم شدند. دو گروه از نظر سن، جنس، میانگین نمره آپاچی

نشد. سایر عوارض و مقایسه عوارض در دو گروه، در جدول شماره ۲ نشان داده شده است.

جدول شماره ۲: مقایسه میزان عوارض در دو گروه

متغیر، تعداد، درصد	MPDT n=135	FPDT n=135	سطح معنی داری
پارگی کاف لوله تراشه	۴ (۳)	۳ (۲/۲)	۱/۰۰۰
کاهش فشار خون گذرا	۲ (۱/۵)	۳ (۲/۲)	۱/۰۰۰
هیپوکسمی گذرا	۲ (۱/۵)	۸ (۵/۹)	۰/۰۵۳
خونریزی حین عمل	۲ (۱/۵)	۴ (۳)	۰/۶۸۴
خونریزی بعد از عمل	۱ (۰/۷)	۱ (۰/۷)	۱/۰۰۰
خارج شدن اتفاقی لوله تراشه	۴ (۳)	۱ (۰/۷)	۰/۳۷۰
قرارگیری در پارا تراکال	۰ (۰)	۰ (۰)	۱/۰۰۰
پنومودیاستن	۰ (۰)	۰ (۰)	۱/۰۰۰
آمفیزم زیر جلدی	۰ (۰)	۱ (۰/۷)	۱/۰۰۰
عفونت زخم	۱ (۰/۷)	۱ (۰/۷)	۱/۰۰۰
میزان کلی عوارض	۱۴ (۱۰/۴)	۱۲ (۸/۹)	۰/۶۸۰

MPDT: Modified Percutaneous Dilatational Tracheostomy
FPDT: Percutaneous Dilatational Tracheostomywith fiberoptic bronchoscopy

بحث

انجام PDT با برونکوسکوپ باعث تایید دیده شدن نیدل در داخل لومن تراشه می شود که در نتیجه آن، ایجاد استوما با عوارض کم تری همراه است. انجام برونکوسکوپی در حین PDT باعث تداخل با تهویه (هیپوکسمی و هیپرکربمی) و افزایش فشار داخل جمجمه می شود. امروزه با تعدیل PDT به صورت شبه جراحی و رویت تراشه عوارض کمتر شده است. مطالعات بالینی تصادفی شده کمی در مورد بی خطر بودن PDT تعدیل شده بدون برونکوسکوپ وجود دارد. این مطالعه به صورت کارآزمایی بالینی بر روی ۲۷۰ بیمار با هدف مقایسه تراکتوستومی تعدیل شده اتساعی از راه پوست (MPDT) با یا بدون برونکوسکوپ از نظر میزان عوارض و مدت زمان پروسیجر انجام گرفت. مدت پروسیجر در گروه PDT بدون برونکوسکوپی کوتاه تر از گروه PDT با برونکوسکوپ بوده است. دلیل طولانی تر بودن مدت پروسیجر در گروه با برونکوسکوپی، آماده کردن برونکوسکوپ، قطع پروسیجر به دلیل تداخل برونکوسکوپی با تهویه و کاهش Sao2 و پرهیز از آسیب به برونکوسکوپ بوده است. کاهش Sao2 گذرا در گروه با برونکوسکوپی در ۸ بیمار و در گروه بدون

و مورتالیتی اختلافی نداشتند ($p > 0/05$). در جدول شماره ۱ خصوصیات دو گروه آمده است.

شایع ترین دلیل بستری cerebrovascular accident (CVA) ۱۶۵ بیمار (۶۱/۱ درصد) بوده است و سایر دلایل بستری به ترتیب شامل نارسایی حاد تنفسی ۴۴ نفر (۱۶/۳ درصد)، بیماران قلبی ۱۸ نفر (۶/۷ درصد)، نارسایی مزمن تنفسی ۷ نفر (۲/۶ درصد)، آمیوتروفیک لترال اسکلروزیس ۱۱ نفر (۴/۱ درصد)، بعد از اعمال جراحی ۵ نفر (۱/۹ درصد) و سایر ۲۰ نفر (۷/۴ درصد) بود.

جدول شماره ۱: خصوصیات بیماران دو گروه

متغیرها	MPDT n=135	FPDT n=135	سطح معنی داری
سن (سال، میانگین، انحراف معیار)	۱۳/۴۳±۶۸/۹۰	۱۵/۳۸±۶۸/۶۱	۰/۸۷
مذکر، تعداد (درصد)	۶۲ (۵۶/۳)	۷۶ (۴۵/۹)	۰/۰۸۸
آپاچی II (میانگین، انحراف معیار)	۵/۰۳±۳۳/۲۷	۴/۹۰±۳۳/۷۳	۰/۴۴۱
پیش بینی مورتالیتی، درصد، انحراف معیار	۱۴/۹۵±۴۸/۱۱	۱۵/۴۳±۴۸/۴۶	۰/۸۵۰
مورتالیتی، تعداد (درصد)	۲۷ (۲۵/۵)	۳۳ (۲۴/۴)	۰/۳۱۶
مدت انتظار تا تراکتوستومی (روز، میانگین، انحراف معیار)	۸/۷۹±۱۸/۲۴	۷/۹۲±۱۸/۷۳	۰/۶۳۲
تلاش مکرر برای گذاشتن کاتول، تعداد (درصد)	۸ (۵/۹)	۳ (۲/۲)	۰/۱۲۴
مدت پروسیجر (دقیقه، میانگین، انحراف معیار)	۳/۵۴±۶/۴۴	۳/۳۰±۹/۲۵	۰/۰۰۱

MPDT: Modified Percutaneous Dilatational Tracheostomy
FPDT: Percutaneous Dilatational Tracheostomywith fiberoptic bronchoscopy

میانگین فاصله زمانی لوله گذاری تراشه تا تراکتوستومی (مدت انتظار) در گروه PDT بدون برونکوسکوپی $8/74 \pm 18/79$ و در گروه با برونکوسکوپی $8/73 \pm 7/792$ روز بود که اختلاف معنی دار نبوده است ($p = 0/632$). مدت پروسیجر در گروه PDT بدون برونکوسکوپ $6/44 \pm 3/54$ دقیقه و در گروه PDT با برونکوسکوپ $9/25 \pm 3/30$ دقیقه بوده است ($p < 0/001$). میزان عوارض در مجموع دو گروه ۳۹ مورد (۲۶ بیمار) بود و در گروه PDT بدون برونکوسکوپی ۱۴ (۱۰/۴ درصد) بیمار و در گروه با برونکوسکوپی ۱۲ (۸/۹ درصد) بیمار بوده است ($p = 0/680$). در این مطالعه، آمفیزم زیر جلدی در یک بیمار دیده شد و پنوموتوراکس، پرفوراسیون مری و مرگ در ۲۴ ساعت اول ناشی از PDT مشاهده نشد. خونریزی شدید که به تجویز خون و مداخله جراحی نیاز داشته باشد، مشاهده

برونکوسکوپ در ۲ بیمار ایجاد شد که با توقف کوتاه مدت پروسیجر و ادامه تجویز اکسیژن اصلاح شد. در مطالعه Saritas و همکاران (۲۰۱۶) که با عنوان نقش برونکوسکوپ در PDT و بررسی عوارض، بر روی ۶۰ بیمار انجام شد، روش کار و معیارهای ورود و خروج مشابه مطالعه حاضر بوده است. بیماران به صورت تصادفی به دو گروه مساوی (PDT با یا بدون برونکوسکوپ) تقسیم گردید و تعداد دفعات ورود نیدل و عوارض PDT در دو گروه مقایسه شد. پنوموتوراکس، آمفیزم و پارگی مری در هیچ کدام از گروه ها مشاهده نشد. دفعات ورود نیدل و عوارض در گروه بدون برونکوسکوپ بیش تر از گروه با برونکوسکوپ بوده است و مدت پروسیجر در گروه با برونکوسکوپ طولانی تر بود (۲۰). اگر چه روش کار در این مطالعه مشابه مطالعه حاضر بود ولی تعداد نمونه در مطالعه حاضر بیش تر (۲۷۰ بیمار)، و میانگین مدت پروسیجر مشابه مطالعه حاضر در گروه با برونکوسکوپ بیش تر بوده است. فراوانی عوارض در مطالعه حاضر در دو گروه اختلاف معنی دار نبود. در مطالعه گذشته نگر Chung و همکاران بر روی ۱۸۶ بیمار، PDT به روش ساده شده CiagliaBlue Rhino بدون برونکوسکوپ بررسی شد. در روش کار، محل برش ۲ سانتی متر پایین تر از غضروف کریکوئید بود و بعد از لمس رینگ‌های تراشه PDT انجام شد. بجز خونریزی که در ۳ بیمار رخ داد، عارضه دیگری گزارش نشد و بر اساس نتایج مطالعه آنها، انجام PDT تعدیل شده، بدون برونکوسکوپ، به صورت بی خطر قابل انجام است (۱۵). از تفاوت‌های اصلی این مطالعه با مطالعه حاضر، می توان به گذشته‌نگر و توصیفی بودن مطالعه اشاره کرد. هم‌چنین تعداد نمونه در مطالعه حاضر بیش تر و به صورت مقایسه‌ای بوده است. در این مطالعه میزان عوارض در گروه PDT بدون برونکوسکوپ در ۱۰/۴ درصد و در گروه PDT با برونکوسکوپ در ۸/۲ درصد رخ داد. در هر دو گروه شایع‌ترین عارضه خونریزی خفیف بوده است و فراوانی خونریزی در گروه PDT با برونکوسکوپ

کمی بیشتر از گروه بدون برونکوسکوپ بود که به نظر می رسد به دلیل طولانی شدن پروسیجر بوده است. مطالعه‌ای که توسط Taha و همکاران (۲۰۱۷) با هدف بررسی ضرورت برونکوسکوپ در PDT در ۱۷۶ بیمار انجام گرفت، بیماران به دو گروه با یا بدون برونکوسکوپ تقسیم شدند. عوارض جراحی ماژور مثل خونریزی شدید نیازمند تجویز خون، پنوموتوراکس، پنومومدیاستن و آسیب عروق بزرگ در دو گروه مشاهده نشد. میانگین مدت جراحی در گروه با برونکوسکوپ ۱۲ دقیقه و بدون برونکوسکوپ ۵ دقیقه بوده است و کاهش اشباع اکسیژن شریانی در گروه با برونکوسکوپ در ۲۷ بیمار و در گروه بدون برونکوسکوپ ایجاد نشد. مطابق با نتایج Taha و همکاران، در صورت داشتن تجربه کافی انجام PDT بدون برونکوسکوپ بی خطر است که روش کار و نتایج مشابه مطالعه حاضر بود (۲۱). هم‌چنین Gadkaree و همکاران (۲۰۱۶) در مطالعه کوهورت گذشته‌نگر نیاز به modified PDTs را در ۱۴۹ بیمار (۱۰۷ بیمار در گروه بدون برونکوسکوپ و ۴۲ بیمار در گروه با برونکوسکوپ) بررسی کردند. متغیرهای مورد بررسی شامل عوارض بعد از عمل و مدت بستری در بیمارستان بوده است. میزان عوارض در گروه بدون برونکوسکوپ ۱/۹ درصد و در گروه با برونکوسکوپ ۱۱/۹ درصد بود. میانگین مدت بستری در بیمارستان در دو گروه تفاوتی نداشته است ($p = ۰/۵۸$). Gadkaree در مطالعه خود به این نتیجه رسید که انجام PDT بدون برونکوسکوپ باعث عوارض بیش تر نمی شود و بر مدت بستری در بیمارستان نیز تاثیری ندارد (۲۲). به دلیل این که مطالعه به صورت گذشته‌نگر و در دو گروه با تعداد نامتناسب تقسیم شده بود، بر خلاف مطالعه حاضر عوارض در گروه با برونکوسکوپ بیش تر بود. در مطالعه Klancir و همکاران بیماری معرفی گردید که پس از PDT دچار پنوموتوراکس دو طرفه شد و بعد از برونکوسکوپ ضایعه ای در تراشه پیدا نشد. آن‌ها پیشنهاد دادند که علت پنوموتوراکس آسیب

زمان پروسیجر و در نتیجه کاهش شیوع عوارض مثل خونریزی می‌شود (۲۴-۲۶). مدت پروسیجر در گروه PDT بدون برونکوسوپ کوتاه تر از گروه PDT با برونکوسکوپ بوده است. در فرد با تجربه تراکتوستومی به روش MPDT بدون برونکوسکوپ به اندازه روش PDT با برونکوسکوپ بی خطر است و به نظر می‌رسد با توجه به نتایج این مطالعه و سایر مطالعات، جایگزین مناسبی برای PDT با برونکوسکوپ است.

از محدودیت‌های این مطالعه می‌توان گفت، با توجه به این که تراکتوستومی یک عمل الکتیو می‌باشد و نیاز به رضایت کتبی از قیم بیمار دارد، در مواردی که قیم بیمار با تاخیر چند روزه رضایت می‌داد، باعث افزایش خطرات لوله تراشه و عوارض تراکتوستومی و شاید مخدوش شدن تصادفی سازی بیمارار می‌شد. با توجه به نتایج این مطالعه پیشنهاد می‌گردد، مطالعه مقایسه ای بین برونکوسکوپ و سونوگرافی در بیمارار آناتومی راه هوایی مشکل (چاق و گردن کوتاه) از نظر عوارض PDT انجام پذیرد.

سپاسگزاری

بدین وسیله از معاونت محترم پژوهشی دانشگاه علوم پزشکی بابل به دلیل حمایت مالی از طرح تحقیقاتی با کد ۲۷۲۲ (این مقاله بخشی از طرح تحقیقاتی است) و همکاران بخش مراقبت ویژه آیت اله روحانی تقدیر و تشکر به عمل می‌آید.

References

1. Klotz R, Probst P, Deininger M, Klaiber U, Grummich K, Diener MK, et al. Percutaneous versus surgical strategy for tracheostomy: a systematic review and meta-analysis of perioperative and postoperative complications. *Langenbecks Arch Surg* 2018; 403(2): 137-149.
2. Khan AZ, Khan A, Naseem A. Percutaneous

خفیف به تراشه و سپس تهویه مکانیکی با فشار راه هوایی بالا باعث پنوموتوراکس شده است و برونکوسکوپ وسیله‌ای مطمئن جهت نشان دادن آسیب به تراشه در حین انجام PDT نیست. در مطالعه حاضر یک بیمار دچار آمفییزم زیر جلدی شد که با برونکوسکوپ ضایعه‌ای مشاهده نشد و با درمان حمایتی برطرف شد (۱۱).

در مطالعه‌ای که توسط Song و همکاران در سال ۲۰۱۷، به صورت گذشته نگر با عنوان مقایسه PDT با گاید سونوگرافی و برونکوسکوپ در بیمارار چاق انجام گرفت، پارامترهای ثبت شده شامل مدت جراحی، تعداد پانکچر، عوارض حین و بعد از عمل و مورتالیتی بوده است. مدت جراحی، خونریزی حین عمل در گروه بیمارار چاق با گاید سونوگرافی کمتر از گروه با برونکوسکوپ بود. Song و همکاران به این نتیجه رسیدند که انجام PDT در بیمارار چاق با گاید سونوگرافی بی‌خطرتر از انجام PDT با گاید برونکوسکوپ است (۲۳).

در مطالعه حاضر با توجه به این که PDT در هر دو گروه به صورت تعدیل شده (شبه جراحی) و با برش عرضی ۲ سانتی‌متری ۱ سانتی‌متر پایین تر از کریکوئید داده شد و با کنار زدن بافت‌های زیرجلدی توسط انگشت سبابه رینگ تراشه کاملاً مشخص گردید، شیوع عوارض جدی خصوصاً خونریزی شدید و از دست دادن راه هوایی و مورتالیتی نسبت به سایر مطالعات کم بود.

نتایج مطالعه حاضر و مطالعات دیگر نشان داد که تعدیل در PDT کلاسیک و رویت رینگ‌های تراشه و سپس انجام PDT بدون برونکوسکوپ باعث کاهش

- Tracheostomy by Physician Intensivists. *J Coll Physicians Surg Pak* 2018; 28(3): 222-225.
3. Liu Y, Xue FS, Liu Q, Yang GZ. Comparing the performance of different techniques for percutaneous dilatational tracheostomy. *Anaesth Crit Care Pain Med* 2018; pii: S2352-5568(18)30007-9.

4. Johnson-Obaseki S, Veljkovic A, Javidnia H. Complication rates of open surgical versus percutaneous tracheostomy in critically ill patients. *Laryngoscope* 2016; 126(11): 2459-2467.
5. Ciaglia P, Firsching R, Syniec C. Elective percutaneous dilatational tracheostomy. A new simple bedside procedure; preliminary report. *Chest* 1985; 87(6): 715-719.
6. Jarosz K, Kubisa B, Andrzejewska A, Mrówczyńska K, Hamerlak Z, Bartkowska-Śniatkowska A. Adverse outcomes after percutaneous dilatational tracheostomy versus surgical tracheostomy in intensive care patients: case series and literature review. *Ther Clin Risk Manag* 2017; 13: 975-981.
7. Byhahn C, Wilke HJ, Halbig S, Lischke V, Westphal K. Percutaneous tracheostomy: Ciaglia Blue Rhino versus the basic Ciaglia technique of percutaneous dilatational tracheostomy. *Anesth Analg* 2000; 91(4): 882-886.
8. Worthley LIG, Holt AW. Percutaneous tracheostomy. *Crit Care Resusc* 1999; 1: 101-109.
9. Panigrahi B, Samaddar DP, Kumar T. Inadvertent migration of guidewire into Murphy's eye of endotracheal tube during percutaneous dilatational tracheostomy. *Indian J Crit Care Med* 2016; 20(3): 188-190.
10. Hashemian SM, Digaleh H, Massih Daneshvari Hospital Group. A Prospective Randomized Study Comparing Mini-surgical Percutaneous Dilatational Tracheostomy With Surgical and Classical Percutaneous Tracheostomy: A New Method Beyond Contraindications. *Medicine* 2015; 94(47): e2015-e2016.
11. Klancir T, Adam VN, Mršić V, Marin D, Goranović T. Bilateral pneumothorax as a complication of Percutaneous tracheostomy: case report. *Acta Clin Croat* 2016; 55(Suppl 1): 98-102.
12. Neema PK, Manikandan S. Tracheostomy and its variants. *Indian J Anaesth* 2005; 49(4): 323-327.
13. Brahmabhatt PA, Modi FD, Roy TM, Byrd RP Jr. Common carotid artery laceration and innominate artery pseudo-aneurysm following a percutaneous dilatational tracheostomy attempt. *Respir Care* 2014; 59(10): e153-e155.
14. Sangwan YS, Chasse R. A modified technique for percutaneous dilatational tracheostomy: A retrospective review of 60 cases. *J Crit Care* 2016; 31(1): 144-149.
15. Chung W, Kim BM, Park SI. Simply modified percutaneous tracheostomy using the Cook® Ciaglia Blue Rhino™: a case series. *Korean J Anesthesiol* 2016; 69(3): 301-314.
16. Pattnaik S, Ray B, Sinha S. Griggs percutaneous tracheostomy without bronchoscopic guidance is a safe method: A case series of 300 patients in a tertiary care Intensive Care Unit. *Indian J Crit Care Med* 2014; 18(12): 778-782.
17. Gao Y, Liu Y, Tang R, Liu H, Zhang X, Yu K. Clinical application of modified percutaneous dilative tracheostomy in intensive care unit. *Zhonghua Wei Zhong Bing Ji Jiu Yi Xue* 2014; 26(2): 106-119.
18. Makowski RL, Moe KS. Hybrid Tracheostomy: A Safe, Effective Compromise. *Otolaryngol Head Neck Surg* 2011; 145(Suppl 2): 168.
19. Umutoglu T, Bakan M, Topuz U, Yilmaz S, Idin K, Alver S, Ozturk E, et al. Comparison of EtView™ tracheoscopic ventilation tube and video-assisted fiberoptic bronchoscopy during percutaneous dilatational tracheostomy. *J Clin Monit Comput* 2016; 31(3): 507-512.

20. Saritas A, Saritas PU, Kurnaz MM, Beyaz SG, Ergonenc T. The role of fiberoptic bronchoscopy monitoring during percutaneous dilatational tracheostomy and its routine use into tracheotomy practice. *J Pak Med Assoc* 2016; 66(1): 83-89.
21. Taha A, Omar AS. Percutaneous dilatational tracheostomy. Is bronchoscopy necessary? A randomized clinical trial. *Trends Anaesth Crit Care* 2017; 15: 20-24.
22. Gadkaree SK, Schwartz D, Gerold K, Kim Y. Use of Bronchoscopy in Percutaneous Dilational Tracheostomy. *JAMA Otolaryngol Head Neck Surg* 2016; 142(2): 143-149.
23. Song J, Xuan L, Wu W, Zhu D, Zheng Y. Comparison of Percutaneous Dilatational Tracheostomy Guided by Ultrasound and Bronchoscopy in Critically Ill Obese Patients. *J Ultrasound Med* 2017; 37(5): 1061-1069.
24. Lerner AD, Yarmus L. Percutaneous Dilational Tracheostomy. *Clin Chest Med* 2018; 39(1): 211-222.
25. Wen C, Xue FS, Jin JH, Liu Q. Comparing Percutaneous Dilatational Tracheostomy With Bronchoscopic and Ultrasound Guidance. *J Ultrasound Med* 2018; 37(5): 1061-1069.
26. Amri Maleh P, Damavandi F, Heidarnia F. Complication of intraoperative percutaneous dilatational tracheostomy without bronchoscopy: a case report. *Arch Anesthesiol Crit Care* 2017; 3(4): 400-402 (Persian).