

## *Endoscopic Treatment of Anastomotic Leakage Following Sleeve Gastrectomy: A Case Report*

Ahmad Hormati<sup>1</sup>,  
Mohammad Saeedi<sup>2</sup>,  
Mohammadreza Ghadir<sup>3</sup>,  
Samira Dastjani Farahani<sup>4</sup>,  
Roghayeh Ebadizadeh<sup>4</sup>

<sup>1</sup> Assistant Professor, Department of Internal Medicine, Gastroenterology and Hepatology Disease Research Center, Qom University of Medical Sciences, Qom, Iran

<sup>2</sup> Assistant Professor, Department of Anesthesiology, Gastroenterology and Hepatology Disease Research Center Qom University of Medical Sciences, Qom, Iran

<sup>3</sup> Professor, Department of Internal Medicine, Gastroenterology and Hepatology Disease Research Center Qom University of Medical Sciences, Qom, Iran

<sup>4</sup> General Practitioner, Gastroenterology and Hepatology Disease Research Center, Qom University of Medical Sciences, Qom, Iran

(Received May 28, 2018 ; Accepted September 5, 2018)

### **Abstract**

**Background and purpose:** Bariatric surgeries are effective treatments for morbid obesity, among which sleeve gastrectomy (SG) has become more popular. One of the most serious complications of this method is anastomosis leak which is treated by reoperation or endotherapy. The use of clips is recently proposed as a safe and effective option for treatment of leaks following bariatric surgeries. This article presents the case of a woman with sepsis following sleeve gastrectomy who was diagnosed with anastomosis leak. A 57 year -old woman weighing 140 kg (BMI: 54.6) underwent sleeve gastrectomy due to menopause obesity and sleep apnea. She had abdominal pain, fever, and leukocytosis following surgery. With suspicion of surgical complications, the patient underwent gastrografen study and leakage was seen at the junction of cardia and fundus. Oral feeding stopped immediately and intravenous antibiotics started. Then, signs of sepsis were seen and the patient underwent upper GI endoscopy and the fistula was closed using an Ovesco clip. She was discharged four days later in good general situation. Anastomosis leak is a rare complication following sleeve gastrectomy which is associated with significant mortality and morbidity. Patient's follow-up and a clinical suspicion help clinicians to make appropriate decisions for management of these patients.

**Keywords:** sleeve gastrectomy, Ovesco clip, leak

**J Mazandaran Univ Med Sci 2019; 28 (169): 175-180 (Persian).**

\* **Corresponding Author: Roghayeh Ebadizadeh**- Gastroenterology and Hepatology Disease Research Center, Qom University of Medical Sciences, Qom, Iran (E-mail: rebadi2015@gmail.com)

## درمان اندوسکوپی نشت آناستوموز به دنبال گاسترکتومی اسلیو: گزارش مورد

احمد حرمتی<sup>۱</sup>محمد سعیدی<sup>۲</sup>محمد رضا قدیر<sup>۳</sup>سمیرا دستجانی فراهانی<sup>۴</sup>رقیه عبادی زاده<sup>۴</sup>

### چکیده

جراحی‌های باریاتریک از جمله درمان‌های موثر برای چاقی مفرط بوده که از این میان (SG) sleeve gastrectomy محبوبیت بیش تری یافته است. از عوارض نگران کننده این روش می‌توان به نشت آناستوموزها اشاره کرد که به وسیله جراحی مجدد و یا اندوتراپی درمان می‌شوند. اخیراً استفاده از کلیپ‌ها به عنوان گزینه‌ای ایمن و موثر در درمان نشت به دنبال جراحی‌های باریاتریک پیشنهاد شده است.

این مقاله به معرفی خانم مسنی می‌پردازد که به دنبال گاسترکتومی اسلیو، دچار تب و علائم سپسیس شده و با تشخیص نشت آناستوموز، تحت درمان با کلیپ اندوسکوپی قرار گرفت. خانم ۵۷ ساله با وزن ۱۴۰ کیلوگرم (BMI=۵۴/۶) که به دلیل چاقی بعد از یائسگی و آپنه خواب تحت جراحی گاسترکتومی اسلیو قرار گرفته بود، به دنبال جراحی بیمار دچار تب، درد شکم و لکوسیتوز می‌شود. با شک به عوارض ناشی از جراحی، تحت بررسی با گاستروگرافین قرار گرفته و نشت در محل اتصال کاردیا به فوندوس مشاهده شد. بلافاصله تغذیه از طریق دهان قطع و درمان با آنتی‌بیوتیک وریدی آغاز شد. با توجه به بروز علائم سپسیس و عدم بهبودی بیمار، آندوسکوپی فوقانی انجام و فیستول با ovesco clip ترمیم شد. بیمار پس از ۴ روز با حال عمومی خوب ترخیص گردید. نشت آناستوموز از عوارض نادر SG بوده که با خطر مرگ و میر و ناتوانی بالایی همراه است. در این موارد، پیگیری دقیق بیمار و ظن بالینی، از بروز عوارض شدید و کشنده جلوگیری خواهد کرد.

واژه‌های کلیدی: گاسترکتومی اسلیو، کلیپ اووسکو، نشت

### مقدمه

تکنیکی و کاهش عوارض روش‌های جراحی، به تدریج نقش درمان جراحی در افراد مبتلا به چاقی شاخص تر شده است (۱-۳). نشت آناستوموز از جمله عوارض شدید و تهدیدکننده حیات، به دنبال جراحی‌های باریاتریک از

چاقی، یکی از مسائل نگران کننده سلامت عمومی، با شیوع فزاینده در سراسر دنیا است. با توجه به عدم موفقیت روش‌های درمانی مبتنی بر تغذیه و تغییر سبک زندگی در موارد چاقی شدید و هم‌چنین پیشرفت

E-mail: rebadi2015@gmail.com

مؤلف مسئول: رقیه عبادی زاده - قم: بیمارستان شهید بهشتی، مرکز تحقیقات بیماری‌های گوارش و کبد

۱. استادیار، گروه داخلی، مرکز تحقیقات بیماری‌های گوارش و کبد، دانشگاه علوم پزشکی قم، قم، ایران.

۲. استادیار، گروه بیهوشی، مرکز تحقیقات بیماری‌های گوارش و کبد، دانشگاه علوم پزشکی قم، قم، ایران

۳. استاد، گروه داخلی، مرکز تحقیقات بیماری‌های گوارش و کبد، دانشگاه علوم پزشکی قم، قم، ایران

۴. پزشک عمومی، مرکز تحقیقات بیماری‌های گوارش و کبد، دانشگاه علوم پزشکی قم، قم، ایران

تاریخ دریافت: ۱۳۹۷/۳/۷ تاریخ ارجاع جهت اصلاحات: ۱۳۹۷/۳/۹ تاریخ تصویب: ۱۳۹۷/۶/۱۴

جدول شماره ۱: آزمایشات بیمار در زمان بروز علائم بالینی و در زمان ترخیص

پارامتر آزمایشگاهی	مقادیر اندازه گیری شده در زمان بروز علائم بالینی	مقادیر اندازه گیری شده بیمار در زمان ترخیص
Hemoglobin	۱۱	۱۱/۵
White Blood Cell	۱۳۰۰۰	۸۵۰۰
Platelet	۲۵۰۰۰۰	۱۹۰۰۰۰
Aspartate transaminase (AST)	۴۵	۴۰
Alanine aminotransferase (ALT)	۵۰	۴۸
Alkaline Phosphatase (ALP)	۳۰۰	۲۵۸
Direct Bilirubin	< ۰/۵ %	< ۰/۵ %
Erythrocyte Sedimentation Rate (ESR)	۵۰	۳۰
C- Reactive Protein (CRP)	۴۰	۱۰

جهت رد بروز نشت به دنبال جراحی، بیمار تحت بررسی با گاستروگرافین قرار گرفت. نتیجه بررسی حاکی از وجود نشت در محل اتصال کاردیا به فوندوس باقی مانده بود. بلافاصله تغذیه از راه دهان قطع و درمان آنتی بیوتیکی آغاز شد. علائم بهبود نسبی یافت اما با شروع رژیم غذایی، بیمار مجدداً دچار درد شکم، تب، تاکی کاردی، افت فشار خون و تاکی پنه شد.

بیمار به ICU منتقل شده و تحت درمان آنتی بیوتیکی وریدی با مروپنم با دوز ۱ گرم هر ۸ ساعت و مترونیدازول با دوز ۵۰۰ میلی گرم هر ۶ ساعت قرار گرفت. هم چنین جهت پیشگیری از بروز ترومبوز وریدی، درمان ضد انعقاد با انوکسپارین به میزان ۶۰ میلی گرم هر ۱۲ ساعت آغاز شد. با توجه به وضعیت بیمار و بدتر شدن حال عمومی، توصیه به درمان اندوسکوپیک با استفاده از استنت یا کلیپ شد. در اندوسکوپیی فوقانی دستگاه گوارش، فیستولی به اندازه ۱۰×۱۰ میلی متر در ناحیه اتصال کاردیا به فوندوس باقیمانده مشاهده شد. با توجه به وجود تنها یک فیستول در ناحیه ی فوقانی، استفاده از کلیپ به جای استنت ترجیح داده شد. ترشحات چرکی محل فیستول کاملاً ساکشن شد و فیستول با استفاده از Ovesco clip ترمیم شد (تصویر شماره ۱).

بیمار مجدد به ICU منتقل و ۲۴ ساعت بعد با بهبود حال عمومی به بخش عادی انتقال داده شد. به تدریج تغذیه دهانی برقرار و ۴ روز بعد با حال عمومی خوب ترخیص گردید.

جمله گاسترکتومی اسلیو بوده که بروز آن از ۰/۲ تا ۲۰ درصد متغیر است. برای درمان نشت، دو راه جراحی و اندوتراپی پیشنهاد می شود. انتخاب بین این دو روش بر اساس اندازه نشت، محل و قابلیت دسترسی، وجود عفونت و آلودگی، زمان تشخیص و دسترسی به افراد متخصص می باشد. با پیشرفت تکنولوژی در اندوسکوپیی، کلیپ های اندوسکوپیک به طور موفقیت آمیزی در درمان انواع مختلف پارگی های مری، نشت آناستوموزها و فیستول ها مورد استفاده قرار می گیرند (۳-۵). این مقاله به معرفی خانم مسنی می پردازد که به دنبال گاسترکتومی اسلیو دچار علائم سپسیس شده و در بررسی های بعدی، با تشخیص نشت آناستوموز، تحت درمان اندوسکوپیک با کلیپ قرار می گیرد.

## گزارش مورد

خانم ۵۷ ساله با وزن ۱۴۰ کیلوگرم و نمایه توده بدنی ۵۴/۶ کیلوگرم بر مترمربع، که تحت جراحی کاهش حجم معده با روش گاسترکتومی اسلیو قرار گرفته بود، روز بعد از جراحی و در سیر بستری، دچار تب بالا، درد شکم در ناحیه اپی گاستر شد. بیمار شواهدی از خونریزی های گوارشی و تغییر حرکات روده ای نداشت. علائم حیاتی بیمار در زمان بروز علائم بالینی به شرح زیر بود:

فشار خون: ۱۰۰/۶۰ میلی متر جیوه

ضربان نبض: ۱۰۳ بار در دقیقه

دمای بدن (از راه دهان): ۳۹/۳ درجه سانتی گراد

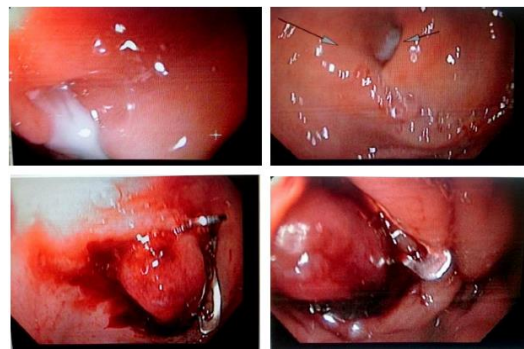
تعداد تنفس: ۲۳ بار در دقیقه

در معاینه شکم، اتساع مشاهده نشد. در لمس شکم نرم بوده و تندر نس متوسط در ناحیه اپیگاستر وجود داشت. بررسی های آزمایشگاهی نشان دهنده یک التهاب سیستمیک و افزایش سطح CRP سرم و لکوسیتوز بود. یافته های آزمایشگاهی بیمار در جدول شماره ۱ خلاصه شده است.

درصد موفقیت ۵۰-۸۳ درصد گسترش پیدا کرده است. تکنیک‌های اندوسکوپی کوچک مورد استفاده شامل استفاده از چسب فیبرین، استنت و کلیپ‌های Over-the-scope (OTS) و (TTS) Through-the-scope است (۱۱-۱۵). اگر نشت در قسمت فوقانی یا در قسمت‌های وسیعی از مری، معده و کولون راست اتفاق بیفتد، کلیپ‌ها گزینه مناسب‌تری در مقایسه با استنت هستند. کلیپ‌های TTS برای فیستول‌هایی با ابعاد کم‌تر از ۱۰ میلی‌متر مورد استفاده قرار می‌گیرند، در حالی که کلیپ‌های OTS برای فیستول‌های بزرگ‌تر از ۳۰-۲۰ میلی‌متر کاربرد دارند. تصمیم‌گیری نهایی در مورد روش و ابزار مورد استفاده بر عهده اندوسکوپیست است (۵). امروزه تعدادی زیادی گزارش مورد و سری موردهای مقدماتی کارایی OTSCs را برای بستن نفاض دستگاه گوارش و کاهش نیاز به جراحی‌های تهاجمی گزارش کرده‌اند. با این وجود، مطالعات کمی وجود دارد که از نمونه‌های بزرگ یا کارآزمایی‌های کنترل شده تصادفی استفاده کرده‌اند (۱۶، ۱۷).

Kobara و همکاران در مطالعه خود در مورد اثربخشی کلیپ‌های OTS در درمان نشت آناستوموز درصد موفقیت بالینی ۸۵/۷ درصد را گزارش کرده‌اند (۱۸). هم‌چنین Wedi و همکارانش طی مطالعه‌ای در مورد استفاده از کلیپ‌های OTS برای خونریزی‌های شدید گوارشی، نشت و فیستول به یک کارآزمایی بالینی روی ۸۴ بیمار پرداختند. در ۷۸ مورد از ۸۴ بیمار، درمان اولیه با OTSCs با موفقیت انجام شد که درصد موفقیت تکنیکی و بالینی ۱۰۰ درصد برای بستن نشت آناستوموزی گزارش شد (۱۹).

در مطالعه دیگری از Sakran و همکارانش که به بررسی موارد نشت بعد از گاستروکتومی اسلیو پرداختند، ۴۴ مورد دچار نشت آناستوموزی شدند که از این میان ۳۳ مورد (۷۵ درصد) نزدیک به محل اتصال مری به معده گزارش شد. یک مورد تحت درمان موفقیت‌آمیز با کلیپ و ۱۱ مورد تحت درمان با استنت قرار گرفتند (۲۰).



تصویر شماره ۱: کاردیا - بسته شدن نشت به وسیله اندو کلیپ

## بحث

علی‌رغم پیشرفت‌های بسیار در تکنیک‌های جراحی، هم‌چنان ریسک بروز عوارض شدید و تهدیدکننده حیات وجود دارد. از جمله این عوارض می‌توان به نشت آناستوموز، تشکیل فیستول، خونریزی و تنگی در محل staple line اشاره کرد (۸-۵). نشت آناستوموز از عوارض نادر به دنبال گاستروکتومی اسلیو است که منجر به ورود ترشحات معده به حفره شکم شده و با گسترش عفونت، سپسیس و شوک سپتیک همراه است. طیف علائم بالینی ناشی از نشت، از بی‌علامتی تا بروز سپسیس و نارسایی چن‌دارگانی و مرگ متغیر است، اما شایع‌ترین تابلوی بالینی بیماران شامل تب (۸۱ درصد موارد)، درد اپیگاستر (۶۹ درصد)، تاکی کاردی (۴۴ درصد) و لکوسیتوز (۷۵ درصد) می‌باشد (۱۰، ۹). تشخیص این عارضه نیازمند ظن بالینی قوی و پیگیری دقیق بیمار پس از جراحی است. نشت آناستوموز بر اساس زمان بروز بعد از جراحی، شدت بالینی و محل، طبقه‌بندی می‌شود. انواع زودرس در روز ۱ تا ۴ بعد از جراحی و انواع دیررس بعد از ۱۰ روز رخ می‌دهند. هم‌چنین اکثر نشت‌ها در قسمت فوقانی معده و در نزدیکی محل اتصال به مری (gastroesophageal junction) اتفاق می‌افتند (۱۰). امروزه استفاده از روش‌های اندوسکوپی کوچک در درمان نشت آناستوموز به دلیل تهاجم کم‌تر، شروع سریع‌تر تغذیه روده‌ای، کاهش مدت زمان بستری، هزینه- اثربخشی بالا و کنترل عفونت‌های موضعی و هم‌چنین

توجهی عوارض جانبی کمی را به همراه دارد. بنابراین به عنوان درمان اولیه ارجحیت بیش تری بر سایر درمان‌ها دارد (۲۱،۱۹). بیمار معرفی شده در بالا، دچار علائم سپسیس به دنبال ایجاد نشت شده بود. با توجه به این که نشت ناشی از گاسترکتومی اسلیو از عوارض نادر اما تهدید کننده حیات است، پیگیری و بررسی دقیق بیماران پس از انجام عمل جراحی و ظن بالینی قوی می‌تواند در تشخیص به موقع بیماران و جلوگیری از پیامدهای خطرناک، موثر باشد.

## References

1. Fazel E. Surgical Treatment of Morbid Obesity. *Iran J Surg* 2011; 19(2): 1-20 (Persian).
2. Ravesloot MJ, Maanen JP, Hilgevoord AA, van Wagensveld BA, de Vries N. Obstructive sleep apnea is underrecognized and underdiagnosed in patients undergoing bariatric surgery. *Eur Arch Otorhinolaryngology* 2012; 269(7): 1865-1871.
3. Nguyen NT, Nguyen XM, Dholakia C. The use of endoscopic stent in management of leaks after sleeve gastrectomy. *Obes Surg* 2010; 20(9): 1289-1292.
4. Paspatis GA, Dumonceau JM, Barthet M, Meisner S, Repici A, Saunders BP, et al. Diagnosis and management of iatrogenic endoscopic perforations: European Society of Gastrointestinal Endoscopy (ESGE) Position Statement. *Endoscopy* 2014; 46(8): 693-711.
5. Goenka MK, Goenka U. Endotherapy of leaks and fistula. *World J Gastrointest Endosc* 2015; 7(7): 702-713.
6. Aurora AR, Khaitan L, Saber AA. Sleeve gastrectomy and the risk of leak: a systematic analysis of 4,888 patients. *Surg Endosc* 2012; 26(6): 1509-1515.
7. Moghimi M, Marashi S, Kamani F, Kabir A, Mofid J. Evaluation of gastric surgery complications and their management in patients hospitalized at Ayatollah Taleghani hospital. *J Qazvin Univ Med Sci* 2009; 13(2): 11-16 (Persian).
8. Qu H, Liu Y, Bi DS. Clinical risk factors for anastomotic leakage after laparoscopic anterior resection for rectal cancer: a systematic review and meta-analysis. *Surg Endosc* 2015; 29(12): 3608-3617.
9. Dişibeyaz S, Köksal AS, Parlak E, Torun S, Şaşmaz N. Endoscopic closure of gastrointestinal defects with an over-the-scope clip device. A case series and review of the literature. *Clin Res Hepatol Gastroenterol* 2012; 36(6): 614-621.
10. Anastasiou J, Hussameddin A, Al Quorain A. Mind the Gap: Successful Endoscopic Closure of a Large Gastric Sleeve Leak Using an Endoscopic Stent and Over-the-Scope Clips. *Case Rep Gastroenterol* 2017; 11(3):763-768.
11. Serra C, Baltasar A, Andreo L, Pérez N, Bou R, Bengochea M, et al. Treatment of gastric leaks with coated self-expanding stents after sleeve gastrectomy. *Obes Surg* 2007; 17(7): 866-872.
12. Hormati A, Ghadir MR, Alavinejad P, Sarkeshikian SS, Modares MP. Repair of

- post polypectomy colonic perforation by Endoclip: a case report. *J Coloproctol* 2015; 35(4): 227-229.
13. Hormati A, Ghadir MR, Sarkeshikian SS, Iranikhah A, Rezvan S. Esophageal Perforation due to Swallowing a Glass Body. *Govaresh* 2016; 21(4): 244-249 (Persian).
14. Shehab H, Abdallah E, Gawdat K, Elattar IA. Large bariatric-specific stents and over-the-scope clips in the management of post-bariatric surgery leaks. *Obes Surg* 2018; 28(1): 15-24.
15. Tan JT, Kariyawasam S, Wijeratne T, Chandraratna HS. Diagnosis and management of gastric leaks after laparoscopic sleeve gastrectomy for morbid obesity. *Obes Surg* 2010; 20: 403-409.
16. on Renteln D, Denzer UW, Schachschal G, Anders M, Groth S, Rösch T. Endoscopic closure of GI fistulae by using an over-the-scope clip (with videos). *Gastrointest Endosc* 2010; 72(6): 1289-1296.
17. Nishiyama N, Mori H, Rafiq K, Kobara H, Fujihara S, Kobayashi M, Masaki T. Over-the-scope clip system is effective for the closure of post-endoscopic submucosal dissection ulcer, especially at the greater curvature. *Endoscopy*. 2014; 46 (Suppl 1) UCTN: E130-E131.
18. Kobara H, Mori H, Fujihara S, Nishiyama N, Chiyo T, Yamada T, et al. Outcomes of gastrointestinal defect closure with an over-the-scope clip system in a multicenter experience: An analysis of a successful suction method. *World J Gastroenterol* 2017; 23(9):1645- 1656.
19. Wedi E, Susana G, Detlev M, Elene K, Kai M, Jurgen H. One hundred and one over-the-scope-clip applications for severe gastrointestinal bleeding, leaks and fistulas. *World J Gastroenterol* 2016; 22(5): 1844-1853.
20. Sakran N, Goitein D, Raziel A, Keidar A, Beglaibter N, Grinbaum R, et al. Gastric leaks after sleeve gastrectomy: a multicenter experience with 2,834 patients. *Surg Endosc* 2013; 27(1): 240-245.
21. Sulz MC, Bertolini R, Frei R, Semadeni GM, Borovicka J, Meyenberger C. Multipurpose use of the over-the-scope-clip system (“Bear claw”) in the gastrointestinal tract: Swiss experience in a tertiary center. *World J Gastroenterol* 2014; 20(43): 16287-16292.