

Investigating the Presence of Mast Cells in Odontogenic keratocyst and Radicular cyst

Najmeh Jafari¹,
Seyed Hossein Tabatabaei²,
Forough Salehi³

¹ Assistant Professor, Department of Oral and Maxillofacial Pathology, School of Dentistry, Shahid Sadoughi University of Medical Sciences, Yazd, Iran

² Associate Professor, Department of Oral and Maxillofacial Pathology, School of Dentistry, Shahid Sadoughi University of Medical Sciences, Yazd, Iran

³ Dental Surgeon, Yasooj, Iran

(Received October 3, 2018 ; Accepted March 12, 2019)

Abstract

Background and purpose: Inflammatory cells including mast cells, with the production of inflammatory mediators such as heparin and histamine participate in the process of inflammation and jaw resorption. Considering the increasing growth of cysts and the role of mast cells in the process of bone resorption, the role of mast cells might be considered in pathogenesis and growth of cysts. The aim of this study was to evaluate the presence of mast cells in two most common odontogenic jaw cysts.

Materials and methods: Tissue sections of 20 cases of radicular cyst and odontogenic keratocyst (OKC) were stained with Giemsa and observed under optical microscope in five randomized areas of the subepithelial and deep zones. Data analysis was done in SPSS 23 applying ANOVA test, multiple comparison test, and t-test.

Results: The average number of mast cells in radicular cysts was higher than that in OKC. There was no significant difference in subepithelial zone of these cysts ($P = 0.093$), while a significant difference was observed in deep zone of wall of radicular cysts and OKC ($P = 0.006$).

Conclusion: Mast cells may play a role in the pathogenesis of radicular cysts, but, they may not be directly involved in the growth and pathogenesis of OKC.

Keywords: mast cell, odontogenic keratocyst, radicular cyst

J Mazandaran Univ Med Sci 2019; 29 (175): 150-154 (Persian).

* Corresponding Author: Najmeh Jafari - School of Dentistry, Shahid Sadoughi University of Medical Sciences, Yazd, Iran (E-mail: jafarynajmeh@yahoo.com)

ارزیابی حضور ماست سل ها در ادنتوژنیک کراتوسیست و کیست رادیکولار

نجمه جعفری^۱ سید حسین طباطبایی^۲ فروغ صالحی^۳

چکیده

سابقه و هدف: سلول های التهابی شامل ماست سل با تولید واسطه های التهابی مثل هیپارین و هیستامین منجر به تحریک پیشرفت فرایند التهاب و تحلیل استخوان می شوند. با توجه به رشد گسترش یابنده کیست ها و نقش ماست سل در روند التهاب و تحلیل استخوان شاید بتوان به نقش ماست سل در پاتوژنز و رشد کیست ها اشاره کرد. هدف از این مطالعه ارزیابی حضور ماست سل در دو نوع از شایع ترین کیست های ادنتوژنیک فک می باشد.

مواد و روش ها: مقاطع بافتی از ۲۰ نمونه از هر یک از کیست های رادیکولار و ادنتوژنیک کراتوسیست (Odontogenic keratocyst) با گیمسا رنگ آمیزی شد و زیر میکروسکوپ نوری در ۵ منطقه تصادفی از نواحی زیر اپیتلیالی و نواحی عمقی تردیواره کیست مشاهده شد. در نهایت داده ها توسط نرم افزار SPSS23 و آزمون های آماری ANOVA و مقایسه های چندگانه و آزمون T-TEST تجزیه و تحلیل شدند.

یافته ها: میانگین تعداد ماست سل در کیست رادیکولار بالاتر از OKC بود. تفاوت معنی داری بین نواحی زیر اپیتلیالی کیست ها نبود ($P=0/093$)، در حالی که در نواحی عمقی دیواره کیست رادیکولار و OKC یک تفاوت معنی داری مشاهده شد ($P=0/006$).

استنتاج: ماست سل ها ممکن است در پاتوژنز کیست رادیکولار نقش داشته باشند اما در رشد و پاتوژنز OKC نقش مستقیم ندارند.

واژه های کلیدی: ماست سل، OKC، کیست رادیکولار

مقدمه

ضایعه می باشد. البته مکانیسم اصلی رشد این کیست ها به خصوص OKC کاملاً شناخته نشده است. ماست سل ها، سلول های گرد با هسته کوچک و گرانول های سیتوپلاسمیک غنی از پروتئوگلیکان ها و پروتئازها با آزاد کردن واسطه هایی مانند هیپارین و هیستامین منجر

کیست های ادنتوژنیک از اپی تلیوم ساختمان دندان مشتق شده و بیش از ۹۵ درصد کیست های فک را تشکیل می دهند (۱). رشد گسترش یابنده این کیست ها ناشی از تحریک ماتریکس بین سلولی و افزایش فشار اسمزی مایع داخل کیست و یا تحلیل استخوان اطراف

E-mail: jafarynajmeh@yahoo.com

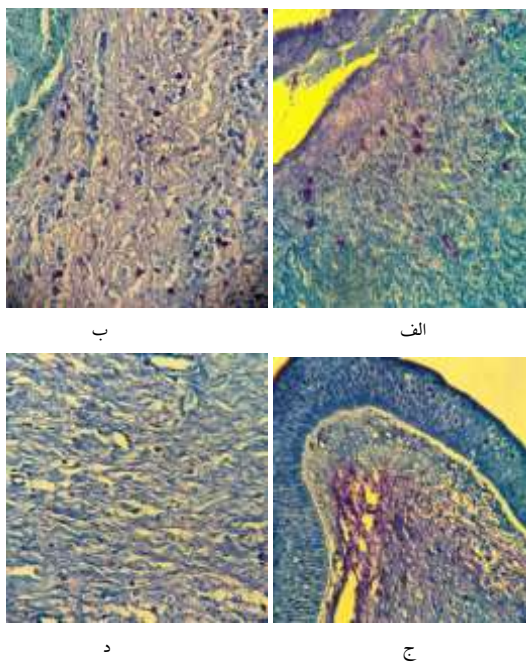
مؤلف مسئول: نجمه جعفری - یزد: بلوار دهه فجر، دانشکده دندانپزشکی یزد، بخش پاتولوژی

۱. استاد یار، بخش آسیب شناسی دهان و فک و صورت، دانشکده دندانپزشکی، دانشگاه علوم پزشکی شهید صدوقی یزد، یزد، ایران

۲. دانشیار، بخش آسیب شناسی دهان و فک و صورت، دانشکده دندانپزشکی، دانشگاه علوم پزشکی شهید صدوقی یزد، یزد، ایران

۳. دندانپزشک، یاسوج، ایران

تاریخ دریافت: ۱۳۹۷/۷/۱۱ تاریخ ارجاع جهت اصلاحات: ۱۳۹۷/۷/۱۶ تاریخ تصویب: ۱۳۹۷/۱۲/۲۱



تصویر شماره ۱: مقایسه تعداد ماست سل ها (سلول های بنفش رنگ) در ناحیه زیر اپیتلیالی و ناحیه عمقی بین کیست های رادیکولار و OKC (x400). الف) ناحیه زیر اپیتلیالی کیست رادیکولار، ب) ناحیه عمقی کیست رادیکولار ج) ناحیه زیر اپیتلیالی OKC د) ناحیه عمقی OKC.

فراوانی تعداد ماست سل در هر دو ناحیه مورد بررسی در کیست رادیکولار بالاتر از OKC بود اما از نظر آماری فقط در ناحیه عمقی ارتباط معنی داری یافت شد ($p = 0/006$) و این ارتباط در ناحیه زیر اپیتلیالی معنی دار نشد ($p = 0/093$). در این مطالعه ارتباط بین میانگین تعداد ماست سل با متغیرهای بالینی شامل سن ($0/987$)، جنس ($0/275$) و محل ایجاد کیست (ماکزایلا، مندیبل) ($0/781$) معنی دار نشد. نتایج مطالعه حاضر با نتایج مطالعات Patidar، Debta، کوه سلطانی و رجیبی مشابه بود (۱، ۳-۵).

در مطالعه Chatterjee و فرهادی تعداد ماست سل به طور معنی داری در OKC بالاتر از کیست های التهابی بود که نتایج مطالعه حاضر با این مطالعات مغایر بود (۶، ۷). در مطالعات کوه سلطانی، Patidar، Smith و Chitra نواحی زیر اپی تلیایی نسبت به نواحی عمقی دیواره کیست، تراکم بالاتری از ماست سل را نشان

به افزایش نفوذپذیری عروق در واکنش های آلرژیک می شوند (۲). ماست سل با تولید هیپارین و TNF α ، استئوکلاست ها را فعال کرده و می تواند در تحلیل استخوان نقش داشته باشد (۲). مطالعات کمی در زمینه بررسی حضور این سلول ها در کیست های ادنتوژنیک صورت گرفته و نتایج متناقضی به دست آمده است (۴-۲). از این رو هدف از این مطالعه بررسی حضور و توزیع ماست سل ها در کیست رادیکولار و OKC و دستیابی به فهم بهتر در زمینه پاتوژنز این کیست ها بود.

مواد و روش ها

این مطالعه از نوع توصیفی - تحلیلی و روش آن مشاهده ای است. تعداد ۲۰ نمونه بلوک پارافینی حاوی بافت کافی از هر یک از کیست های رادیکولار و OKC از بخش پاتولوژی دانشکده دندانپزشکی شهید صدوقی یزد طی سال های ۱۳۸۷ تا ۱۳۹۷ اخذ گردید (۱). مقاطع ۴ میکرومتری از بلوک های پارافینی تهیه شد و پس از رنگ آمیزی با گیمسا، اسلایدها زیر میکروسکوپ نوری (Nikon, Japan) با بزرگنمایی $\times 400$ توسط دو نفر پاتولوژیست مشاهده و تعداد ماست سل ها در ۵ منطقه تصادفی در نواحی زیر اپیتلیوم و نواحی عمقی تر در دیواره کیست شمارش شد و برای هر اسلاید میانگین گرفته شد (۳). پس از جمع آوری داده ها، نتایج با استفاده از نرم افزار SPSS 23 و آزمون های آماری ANOVA و مقایسه های چند گانه و آزمون T-TEST تجزیه و تحلیل شد.

یافته ها و بحث

شمارش تعداد ماست سل در کیست های ادنتوژنیک نشان داد که میانگین تعداد ماست سل در کیست رادیکولار بالاتر از OKC می باشد و تعداد ماست سل ها در ناحیه عمقی دیواره هر دو کیست نسبت به لایه زیر اپیتلیالی آن ها بالاتر است (تصویر شماره ۱) که در هر دو کیست معنی دار شد (کیست رادیکولار: $0/0025$ ، OKC: $0/0091$).

فشار اسمزی مایع آن و در نهایت افزایش اندازه کیست می‌باشد (۶). ماست سل‌ها از طریق تولید $TNF-\alpha$ ، IL1 و هپارین در فعال کردن سلول‌های استئوکلاست، تحلیل استخوان و رشد کیست‌ها نقش دارند (۱۲،۷). اگرچه پروتکل درمانی اغلب کیست‌ها جراحی می‌باشد، اما در مواردی که امکان جراحی فراهم نباشد، یک روش پیشنهادی استفاده از مهارکننده‌های ماست سل مانند مهارکننده تریپتاز می‌باشد. موادی هم‌چون Omalizumab از طریق مهار گیرنده‌های IGE در غشای ماست سل منجر به مهار عملکرد این سلول و جلوگیری از رشد کیست می‌شود (۱۳-۱۵). با توجه به نتایج مطالعه حاضر ماست سل می‌تواند در فرایند تشکیل و گسترش کیست رادیکولار نقش داشته باشد. البته نتایج متناقض مطالعات، نشان دهنده نیاز به انجام مطالعات بیشتر در آینده می‌باشد.

سپاسگزاری

این مطالعه با کد IR.SSU.REC.1395.249 در کمیته اخلاق دانشگاه علوم پزشکی یزد به تصویب رسیده است.

References

1. Kouhsoltani M, Moradzadeh Khiavi M, Jamali G, Farnia S. Immunohistochemical Assessment of Mast Cells and Small Blood Vessels in Dentigerous Cyst, Odontogenic Keratocyst, and Periapical Cyst. *Adv Pharm Bull* 2015; 5(Suppl 1): 637-641.
2. de Noronha Santos Netto J, Pires FR, da Fonseca EC, Silva LE, de Queiroz Chaves Lourenco S. Evaluation of mast cells in periapical cysts, dentigerous cysts, and keratocystic odontogenic tumors. *J Oral Pathol Med* 2012; 41(8): 630-636.
3. Patidar KA, Parwani RN, Wanjari SP, Patidar AP. Mast cells in human odontogenic cysts. *Biotech Histochem* 2012; 87(6): 397-402.
4. Rajabi-Moghaddam M, Abbaszadeh-Bidokhty H, Bijani A. Comparison of mast cells count in odontogenic cysts using histochemical staining. *Iran J Pathol* 2015; 10(2): 105-110 (Persian).
5. Debta P, Debta F, Chaudhary M, Wadhwan V. Evaluation of infiltration of immunological cells (tissue eosinophil and mast cell) in odontogenic cysts by using special stains. *J Clin Cell Immunol* 2010; 1(1): 103.
6. Chatterjee S, Mahajan S, Boaz K, George T. Quantitative role of mast cells in odontogenic

- cystic enlargement. *Braz J Oral Sci* 2008; 7(27): 1662-1665.
7. Farhadi S, Shahsavari F, Davardan M. The Possible Role of Mast Cells in the Odontogenic Cyst's Pathogenesis: A Comparative Study between Dentigerous Cyst and Keratocystic Odontogenic Tumor. *Patholog Res Int* 2016; 2016: 8754567.
 8. Anandani C, Astekar M, Metgud R, Ramesh G, Phull K, Singh K. Evaluation of mast cells in odontogenic cysts by toluidine blue & c-kit gene product (CD117). *J Dent Spec* 2017; 5(1): 40-45.
 9. Smith G, Smith A, Basu M. Mast cells in human odontogenic cysts. *J Oral Pathol Med* 1989; 18(5): 274-278.
 10. Oka S, Kubota Y, Yamashiro T, Ogata S, Ninomiya T, Ito S, et al. Effects of positive pressure in odontogenic keratocysts. *J Dent Res* 2005; 84(10): 913-918.
 11. Teronen O, Hietanen J, Lindqvist C, Salo T, Sorsa T, Eklund KK, et al. Mast cell-derived tryptase in odontogenic cysts. *J Oral Pathol Med* 1996; 25(7): 376-381.
 12. Drazic R, Sopta J, Minic AJ. Mast cells in periapical lesions: potential role in their pathogenesis. *J Oral Pathol Med* 2010; 39(3): 257-262.
 13. Beck LA, Marcotte GV, MacGlashan D, Togias A, Saini S. Omalizumab-induced reductions in mast cell FcεRI expression and function. *J Allergy Clin Immunol* 2004; 114(3): 527-530.
 14. Schmidlin F, Amadesi S, Dabbagh K, Lewis DE, Knott P, Bunnett NW, et al. Protease-activated receptor 2 mediates eosinophil infiltration and hyperreactivity in allergic inflammation of the airway. *J Immunol* 2002; 169(9): 5315-5321.
 15. Sommerhoff CP. Mast cell tryptases and airway remodeling. *Am J Respir Crit Care Med* 2001; 164(supplement-2): S52-S58.