

Primary Amenorrhea with Nonspecific Pelvic Mass: A Rare Case Report

Rasol Rahmani¹,
Roghaieh Rahmani bilandi²

¹ BSc Student in Nutrition, Student Research Committee, Faculty of Medicine, Zahedan University of Medical Sciences, Zahedan, Iran

² Assistant Professor, Department of Midwifery, Faculty of Medicine, Social Development & Health Promotion Research Center, Gonabad University of Medical Sciences, Gonabad, Iran

(Received February 12, 2020 ; Accepted April 26, 2020)

Abstract

Menstrual disorders are common in puberty, but they are of great concern to patients when presented with primary amenorrhea. This paper reports the case of a 17-year-old single female with secondary sexual characteristics and a suspicious mass in pelvic floor. She also complained from chronic pelvic pain. In laboratory tests, the hormone levels were normal and ultrasound scan showed a 50 to 89 mm hypoechoic adnexal mass. Computerized Tomography scan and Magnetic resonance imaging also confirmed the ultrasound findings. Due to the suspicious nature of the mass and chronic pain, the patient was subject to laparotomy, but was unwilling to undergo surgery, so, she was treated with oral estrogen and progesterone for 21 days. After discontinuation of medication, the first menstrual bleeding occurred. After the bleeding period (nine days), ultrasound scan was performed and no lump or lesion were reported. In cases where the patient has primary amenorrhea, despite the presence of pelvic mass, in case of normal laboratory tests and physical examination, a short term period with contraceptive pills is recommended.

Keywords: amenorrhea, pelvic mass, pelvic pain

J Mazandaran Univ Med Sci 2020; 30 (186): 170-175 (Persian).

* **Corresponding Author: Roghaieh Rahmani bilandi** - Social Development & Health Promotion Research Center, Gonabad University of Medical Sciences, Gonabad, Iran (E-mail: roghaiehrahmány@yahoo.com)

درمان آمنوره اولیه همراه با توده لگنی نامشخص گزارش مورد نادر

رسول رحمانی¹

رقیه رحمانی بیلندی²

چکیده

اختلالات قاعدگی یک اختلال شایع دوران بلوغ است، ولی هنگامی که با آمنوره اولیه ظاهر می‌شود نگرانی‌های زیادی برای بیمار و خانواده وی به همراه دارد. در این مورد به گزارش آمنوره اولیه در دختر خانمی 17 ساله با صفات ثانویه جنسی همراه با یک توده مشکوک در فضای لگنی پرداخته می‌شود. بیمار دختر خانمی 17 ساله، مجرد با صفات ثانویه جنسی طبیعی بود که با شکایت از آمنوره و درد مزمن لگن مراجعه نموده بود. در آزمایشات درخواستی سطح هورمون‌ها طبیعی و درسونوگرافی کانون هیپواکو-هتروژن به ابعاد 89 در 50 میلی متر در آدنکس راست مشاهده شد و در سی تی اسکن و MRI نیز این توده تایید شد. با توجه به ماهیت مشکوک توده و درد مزمن، بیمار کاندید لاپاراتومی شد، اما به علت عدم رضایت به جراحی، بیمار تحت درمان دوره‌ای با قرص خوراکی حاوی ترکیب استروژن و پروژسترون به مدت 21 روز قرار گرفت و پس از قطع دارو اولین خونریزی قاعدگی به مدت 9 روز رخ داد. سپس سونوگرافی مجدد از وی انجام شد. در این سونوگرافی رحم و تخمدان فاقد توده یا ضایعه گزارش گردید. بنابراین در مواردی که بیمار دچار آمنوره اولیه است، علی‌رغم وجود توده لگنی، در صورت طبیعی بودن آزمایشات و معاینه فیزیکی نرمال یک دوره درمان کوتاه مدت (21 روزه) با قرص کنتراستپتو توصیه می‌شود.

واژه های کلیدی: آمنوره، توده لگنی، درد مزمن لگنی

مقدمه

جسمی و اقتصادی زیادی همراه می‌باشد و یکی از علل اصلی نازایی است (2). علت بروز آمنوره اولیه را عوامل غددی شامل اختلال در سطح هورمون پرولاکتین، تیروئید، FSH, LH، ناهنجاری گنادی، اختلالات ژنتیک، استرس، تغذیه و عوامل محیطی مطرح نموده‌اند (3). در یک مطالعه انجام شده که به بررسی علل آمنوره اولیه در طی ده سال در ایران پرداخته است، به ترتیب عواملی چون ناهنجاری مولرین (19 مورد)، اختلال محور

قاعدگی نرمال در یک دختر جوان نشان از سلامت سیستم عصبی (محور هیپوتالاموس - هیپوفیز) و اعضای دستگاه تناسلی است. اختلال در هر کدام از سیستم‌ها باعث بی‌نظمی در قاعدگی یا آمنوره می‌شود. آمنوره اولیه به صورت فقدان قاعدگی با حضور صفات ثانویه جنسی با سن 15 سال و در صورت عدم حضور صفات جنسی در سن 13 سالگی در زنان تعریف می‌شود (1). شیوع آن کم است ولی با نگرانی و مشکلات روحی،

E-mail: roghaiehrahmany@yahoo.com

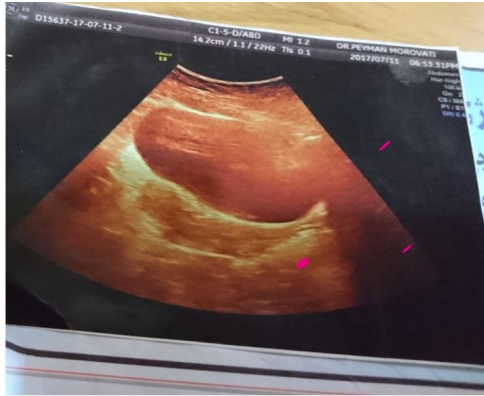
مؤلف مسئول: رقیه رحمانی بیلندی - گناباد: دانشگاه علوم پزشکی گناباد، مرکز تحقیقات توسعه اجتماعی و ارتقاء سلامت

1. دانشجوی کارشناسی ارشد تغذیه، کمیته تحقیقات دانشجویی، دانشکده پزشکی، دانشگاه علوم پزشکی زاهدان، ایران

2. استادیار، گروه مامایی، دانشکده پزشکی، مرکز تحقیقات توسعه اجتماعی و ارتقاء سلامت، دانشگاه علوم پزشکی گناباد، گناباد، ایران

تاریخ دریافت: 1398/11/23 تاریخ ارجاع جهت اصلاحات: 1398/11/23 تاریخ تصویب: 1399/2/7

بیش تر به نفع لوپ هیپوپریستالیتیک بود. جهت تشخیص دقیق انجام MRI توصیه شد. مایع آزاد در بن بست دوگلاس مشاهده نشد (تصویر شماره 1).



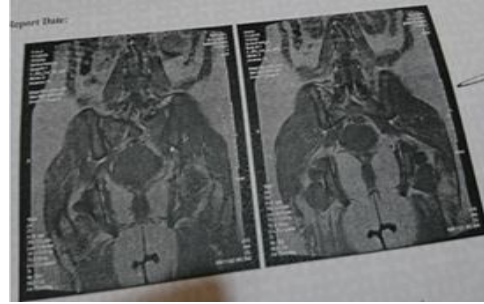
تصویر شماره 1: یک کانون هیپواکو-هتروژن به ابعاد 89 در 50 میلی متر

در سونوگرافی مجدد یافته‌ها شامل توصیه به انجام سی تی اسکن برای تشخیص توده مشکوک بود، که یافته‌ها در این سونوگرافی، شامل رحم کوچک تر با ابعاد تقریبی 62 در 21 میلی متر، اکوی میومتر یال هموژن و ضخامت اندومتر نازک و 3 میلی متر بود و تخمدان‌ها به طور واضح دیده نمی شد. همچنین تصویر یک ناحیه درشت هتروژن و هیپراکو در خط وسط به قطر حدود 80 میلی متر مشاهده می شد که رحم را به سمت چپ جابه جا نموده بود و در صورت لمس توده در معاینه بالینی، سی تی اسکن توصیه شده بود. سی تی اسکن انجام و یافته‌ها شامل کبد با سایز نرمال و فاقد ضایعه، کلیه‌ها دارای سایز و دانسیته کورتیکومدولاری نرمال بود. مسیر حالب و ضخامت مثانه طبیعی گزارش شده بود و تصویر میوم ساب سروزال با اثر فشاری به رحم و جابجایی رحم به سمت چپ در لگن رویت شده بود. مایع آزاد در شکم و لگن و یا شواهدی از ادنوپاتی پارائورتیک مشاهده نشد، تصویر چند لثف نود در اطراف ایلئوم ترمینال رویت شد (تصویر شماره 2).

هیپوتالاموس - هیپوفیز (12 مورد)، پرکاری آدرنال (8 مورد) و دیس ژنزی گناد (5 مورد) گزارش شده است (4). در یک مطالعه پرده هایمن بدون سوراخ علت آمنوره اولیه گزارش شد (5) و در مورد دیگری علت آن توده لگنی علی رغم طبیعی بودن آزمایشات هورمونی بیان شد که بعد از لاپاراتومی و بررسی های آزمایشگاهی اندومتر یوز لگن تشخیص داده شده بود (6). توده لگنی در اوایل بلوغ می تواند منشاء ژنیکولوژیکی، ادراری و یا روده ای داشته باشد و به علت کوچک بودن فضای لگن می تواند موقعیت شکمی را نشان دهند، همچنین توده تخمدانی در این سن معمولاً بدون علامت هستند (7). در یک گزارش مورد پس از بررسی، دیس ژرمیوم علت آمنوره اولیه در دختر 18 ساله بود (8). در این مقاله، موردی گزارش می شود که علی رغم آمنوره اولیه و بروز صفات ثانویه جنسی نرمال، یک توده لگنی مبهم همراه با درد مزمن را نیز شامل می شود. هدف از این گزارش مورد، بالا بردن سطح آگاهی و دانش پزشکان و ماماها جهت تشخیص و ارائه مراقبت به دخترانی است که با شکایت از آمنوره اولیه و درد مراجعه می نمایند.

معرفی مورد

بیمار خانمی است 17 ساله و مجرد که با شکایت از آمنوره اولیه و درد شکمی مراجعه نمود. در معاینه اولیه قد 163 سانتی متر، وزن 62 کیلوگرم، علائم حیاتی نرمال، تکامل پستان‌ها و رویش موهای ناحیه اگزیلار و عانه طبیعی بود. بیمار مبتلا به دوره‌های یبوست طولانی بود ولی سابقه ابتلا به بیماری، جراحی یا مصرف داروی خاصی را ذکر نمی کرد. در تاریخچه فامیلی سابقه نازایی، آمنوره یا دوجنستی مطرح نشد. در یک سال گذشته سونوگرافی اولیه کل شکم و لگن انجام داده بود و یافته‌های سونوگرافی شامل رحم به ابعاد تقریبی 51 در 18 میلی متر، اکوی میومتر یال هموژن و ضخامت اندومتر 5 میلی متر بود. یک کانون هیپواکو-هتروژن به ابعاد 89 در 50 میلی متر در ادنکس راست مشاهده می شد که



تصویر شماره 2: تصویر توده با اثر فشاری به رحم

قاعدگی خود را تجربه کرد. هنگام مصرف دارو، درد بیمار نسبت به قبل از درمان، بر اساس اظهار خودش به میزان زیادی کاهش یافته بود. طول مدت قاعدگی 9 روز با شروع لکه بینی به مدت دو روز بود. در سونوگرافی انجام شده در چهارمین روز بعد از پایان خونریزی قاعدگی، رحم با سایز 53 در 52 میلی متر، اکوی میومتریال هموزن و ضخامت اندومتر 5/4 میلی متر مشاهده شد و در بررسی ادنکس در دو طرف و فضای لگن و شکم توده در حد قضاوت یافت نشد. بنابراین بدنال درمان با هورمون ترکیبی، تخمدانها نرمال و فاقد هر گونه توده یا ضایعه در لگن یا حفره شکم گزارش گردید و بیمار فاقد درد شد و اولین قاعدگی خود را تجربه کرد. ضمناً جهت گزارش این مورد از بیمار و والدین (پدر و مادر) وی رضایت آگاهانه و کتبی اخذ گردید و در دانشگاه علوم پزشکی گناباد کد اخلاق با شناسه IR.GMU.REC.1398.166 دریافت نمود.

بحث

در گزارش مورد حاضر دختر خانمی مجرد با آمنوره اولیه همراه با آزمایشات هورمونی در محدوده نرمال معرفی شد که اقدامات پاراکلینیکی، توده‌ای را در محدوده لگن گزارش نمود. ماهیت منشاء این توده بر اساس اقدامات انجام شده نامشخص ولی اثر فشاری آن به رحم تایید شده بود و بیمار و خانواده وی حاضر به انجام جراحی جهت تشخیص توده نبودند. به استناد به نرمال بودن سطح هورمون‌ها و مارکرهای مشخصه توده‌های بدخیم در آزمایشات سرمی، بیمار تحت درمان با داروی هورمونی ترکیبی به مدت 21 روز قرار گرفت. در مطالعه دیگری بیمار با شکایت از اختلالات قاعدگی مراجعه نموده بود که پس از درخواست سونوگرافی کیست در تخمدان راست تشخیص داده شد و پس از مصرف سه ماه قرص کنتراستپتو، کیست برطرف نشد. پس از جراحی، کیست گزارش شده در تخمدان با منشاء لگنچه بود (9).

در MRI درخواستی یک توده هترو در محدوده مهره یک و دو لگنی با سایز 89 در 80 در 82 میلی متر در خط وسط با گسترش به سمت راست با اثر فشاری به رحم و گسترش رحم به سمت چپ مشاهده شد. ضمناً بیمار از بیوست طولانی همراه با شکم درد شکایت داشت. بیمار مدت طولانی (3 ماه) تحت درمان با آمپول هیوسین و قرص ژلوفن جهت کاهش درد بوده است و جهت تشخیص ماهیت توده توصیه به لاپاراتومی شد. در معاینه شکمی توده‌هایی در ناحیه خط تحتانی شکم همراه با تندرست مشخص بود. در معاینه بیرونی دستگاه تناسلی، توده مشاهده نشد و پرده‌هایمن دارای سوراخ و اندام تناسلی خارجی طبیعی بودند. همچنین ترشحات خفیف واژینال بدون بو نیز رویت شد. در معاینه پستان دارای رشد طبیعی و فاقد گالاکتوره بود. بیمار و مادر وی بسیار نگران و حاضر به جراحی نبودند. به دلیل توده پابرجا در حفره لگن و عدم گزارش دقیق از وضعیت تخمدانها، درخواست آزمایش TSH، PRL، LH، FSH، CA₁₂₅، Estradul و... شد، که جواب آزمایشات در محدوده طبیعی بود. جهت دریافت مشاوره و تصمیم‌گیری صحیح، جواب آزمایشات، سونوگرافی‌های مکرر، سی تی اسکن و... به رویت متخصص جراحی بیماری‌های زنان و مامایی رسید. با توجه به ماهیت توده در معاینه و دردهای نسبتاً سیکلیک و سایز رحم، درمان با قرص‌های ترکیبی استروژن و پروژسترون به مدت 21 روز همراه با داروها و رژیم غذایی حاوی فیبر انجام شد. بیمار بعد از 17 روز از قطع کامل داروی هورمونی اولین خونریزی

گیری 75 میلی‌متر و یک توده در سمت راست به طور ناهمگون در ابعاد $39 \times 36 \times 31$ میلی‌متر مشاهده شد. هیچ شواهد سونوگرافی بر روی هماتوکلپوز وجود نداشت. تصویربرداری رزونانس مغناطیسی (MRI) یک ضایعه جانبی را در ارتباط با کیست تخمدان هموراژیک یا هماتواسپالینکس و یک مجرای واژن انقباضی نشان می‌داد که هماتولوپوپوس تأیید شد. سپس لاپاروسکوپی با تشخیص کیست تخمدان هموراژیک انجام و هر دو لوله فالوپ به‌طور طبیعی ظاهر شد. آزمایش تحت بیهوشی و اسپیراسیون سوزن طاق واژن، 0/1 میلی‌لیتر "خون قدیمی" (هماتولوپوپوز) را نشان داد. در نهایت علت ایجاد توده، سپتوم واژینال عرضی بود که طی جراحی برداشته شد (10) و آمنوره بیمار نیز برطرف شد. در یک گزارش مورد دیگر، دختر خانمی باکره 18 ساله با شکایت از آمنوره اولیه و اضافه وزن مراجعه نمود که پس از اقدامات تشخیصی برای بیمار، درخواست کاریوتایپ شد و تشخیص نهایی وجود یک خانم با آرایش کروموزومی XY همراه با دیسنژنی گناد بود (11). اما گزارش مورد حاضر بیمار دارای وزن نرمال و دستگاه تناسلی نرمال و عملکرد هورمونی طبیعی بود.

در مطالعه انجام شده در ایران، خراسان جنوبی، سال 1396، مشخص شد آگاهی دختران در زمینه ابعاد بلوغ ضعیف است (12) بنابراین می‌توان گفت عدم آگاهی کافی فرد از فرایند بلوغ می‌تواند مراجعه تاخیری فرد (17 سالگی) با شکایت از آمنوره اولیه باشد.

در پایان می‌توان نتیجه‌گیری کرد که در هنگام معاینه و ویزیت دخترانی که دچار آمنوره اولیه همراه با توده‌های لگنی هستند، در صورت طبیعی بودن سطح هورمون‌ها و نرمال بودن تومورمارکرها، نرمال بودن وضعیت جسمانی و عدم ناهنجاری در دستگاه تناسلی، قبل از اقدام به جراحی ابتدا جهت شروع قاعدگی، درمان با هورمون‌های ترکیبی استروژن و پروژسترون در یک دوره کوتاه مدت 21 روزه بسیار کارآمدتر از داروهای مسکن است که برای این فرد نیز در ابتدا

در مطالعه حاضر یافته‌ها مربوط به محل دقیق ضایعه در محدوده لگن با یکدیگر متفاوت بود، همچنین به علت اثر فشاری ضایعه به رحم، بیمار، علی‌رغم نرمال بودن آزمایشات هورمونی و دستگاه تناسلی خارجی نرمال دچار آمنوره اولیه شده بود. عدم قاعدگی همراه با درد مزمن شکم که به مسکن‌های رایج جواب نمی‌داد، پزشک درمانگر را بر آن داشته بود که پیشنهاد جراحی را بعد از یک دوره درمان حمایتی با مسکن‌ها مطرح نماید، تا حداقل با حذف ضایعه و اثر فشاری بر رحم درد کاهش یابد و اولین قاعدگی رخ دهد. اما عدم موافقت والدین جهت جراحی و با گذشت سه ماه از پیشنهاد جراحی و نرمال بودن مارکرها، سرمایه جهت تشخیص توده‌های بدخیم و عدم وجود خون مخفی در مدفوع، تصمیم بر آن شد تا یک درمان کوتاه مدت ترکیبی از قرص هورمونی حاوی استروژن و پروژسترون همراه با درمان ضد بیوست برای بیمار انجام شود. در مطالعه دیگری در بیماری 19 ساله با شکایت از آمنوره اولیه و درد مزمن شکمی و آزمایشات هورمونی نرمال، پس از انجام سونوگرافی کیست چند حفره‌ای در تخمدان رویت شد که پس از درمان هورمونی بیمار قاعده نشد و جهت تشخیص ماهیت کیست و آمنوره لاپاراتومی انجام و اندومتریوز تشخیص داده شد (6). در مطالعه دیگری دختر 14 ساله با شکایت از آمنوره، احتباس ادرار و درد تحتانی شکم مراجعه نمود و در معاینه انجام شده آزمایشات هورمونی نرمال، سونوگرافی نرمال و در معاینه واژینال توده برآمده آبی رنگ مشاهده شد که نشان از پرده هایمن بدون سوراخ بود. انسداد مجاری خروجی و یا چسبندگی در این نواحی می‌تواند خروج خون در زمان قاعدگی را مختل و عوارضی از قبیل درد شکم و توده را ایجاد نماید. در معاینه واژینال می‌توان پرده هایمن بدون سوراخ را تشخیص و با فرستادن سوند باریک وجود سپتوم را در واژن رد نمود (5). در سونوگرافی یک گزارش مورد، رحم با خطی نرمال و با یک پوشش اندومتری 9 میلی‌متر همراه با مایع محصور در اندازه

سپاسگزاری

از مادر محترم این نوجوان، که صبورانه اطلاعات را در اختیار ما گذاشت، متشکریم. همچنین نویسندگان بر خود لازم می‌دانند از معاونت تحقیقات دانشگاه علوم پزشکی گناباد تقدیر و تشکر نمایند.

تجویز شد. یافته‌های گزارش شده در این مورد نشان داد، که پس از انجام درمان هورمونی با استفاده از قرص ضد بارداری ال دی، قبل از جراحی توده‌های مشکوک گزارش شده در سی تی اسکن و سونوگرافی کاملاً برطرف شده‌اند.

References

1. Practice committee of the american society for reproductive medicine. Current evaluation of amenorrhea. *Fertility and Sterility* 2008; 90: 219-225.
2. Meenakshi S, Balasubramanyam V, Rajangam S. Dermatoglyphics in amenorrhea – qualitative analysis. *J Obstet Gynecol India* 2005; 56: 250-254.
3. Vijayalakshmi J, Koshy T, Kaur H, Mary FA, Selvi R, Parvathi VD, et al. Cytogenetic analysis of patients with primary amenorrhea. *Int J Hum Genet* 2010; 10: 71-76.
4. Neisani Samani E, Yazdan M, Nikmanesh K, Pourafkari M, Fallahian M. Primary amenorrhea: an existing data at ayat-allah taleghani hospital (2003-5). *Iranian Journal of Endocrinology and Metabolism* 2008; 10(1): 75-79 (Persian).
5. Pahlavani Sheikhi Z, Navabi Rigi Sh. A case of imperforate hymen with acute urinary retention in an adolescent girl in Zahedan. *Feyz, Journal of Kashan University of Med Sciences* April 2014; 18(1): 97-100 (Persian).
6. Tavoli F, Hafizi L, Aalami M. Primary amenorrhea in patients with endometriosis. *J Reprod Infertil* 2009; 10: 145-150.
7. Rossi A, Braghin C, Soldano F, Isola M, Capodicasa V, Londero AP, Forzano L, Marchesoni D. A proposal for a new scoring system to evaluate pelvic masses: Pelvic Masses Score (PMS). *Eur J Obstet Gynecol Reprod Biol* 2011; 157(1): 84-88.
8. Yousefi Z, Kadkhodayan S, Saeed S, Jafarian A, Mirzamarjani F. Dysgerminoma and ovarian gonadoblastoma in Swyer syndrome. *Tehran Univ Med J* 2016; 74(3): 218-222 (Persian).
9. Sghafi N, Pourali L, Jafarian F. Report a rare case of pelvic presentation. *Iranian Journal of Obstetrics, Gynecology and Infertility* 2014; 18(143): 17-21 (Persian).
10. Lori H, Semara T, Joseph S. Primary amenorrhea with transverse vaginal septum and scant hematocolpos: A case report. *Open Journal of Pediatrics* 2012; 2: 87-91.
11. Mannaerts D, Muys J, Blaumeiser B, Jacquemyn Y. A rare cause of primary amenorrhoea, the XY female with gonadal dysgenesis. *BMJ Case Rep* 2015; 2015: bcr2014206609.
12. Mohamadi S, Motaghi Z, Keramat A, Goli S, Mosavi S A. Effect of Peer Education on Puberty Knowledge and Practice in Girls. *J Mazandaran Univ Med Sci* 2019; 29(177): 124-138 (Persian).