

## *Evaluation of Sambucus ebulus Fruit Extract in Full-Thickness Diabetic Wound Healing in Rats*

Seyed Hassan Seyed Sharifi<sup>1</sup>,  
Davood Nasiry<sup>2</sup>,  
Farzaneh Mahmoudi<sup>3</sup>,  
Mohammad Etezadpour<sup>4</sup>,  
Mohammad Ali Ebrahimzadeh<sup>5</sup>

<sup>1</sup> Resident in General Surgery, Endoscopic and Minimally Invasive Surgery Research Center, Mashhad University of Medical Sciences, Mashhad, Iran

<sup>2</sup> PhD in Anatomical Sciences, Faculty of Medicine, Mazandaran University of Medical Sciences, Sari, Iran

<sup>3</sup> MSc in Anatomical Sciences, Education Unit, Imam Hossein Hospital, Alborz University of Medical Sciences, Karaj, Iran

<sup>4</sup> Assistant Professor, Department of General Surgery, Endoscopic and Minimally Invasive Surgery Research Center, Mashhad University of Medical Sciences, Mashhad, Iran

<sup>5</sup> Professor, Pharmaceutical Sciences Research Center, Hemoglobinopathy Institute, Faculty of Pharmacy, Mazandaran University of Medical Sciences, Sari, Iran

(Received April 24, 2021 ; Accepted July 21, 2021)

### **Abstract**

**Background and purpose:** One of the most common complications of diabetes is the disorder and defect in healing of diabetic wounds. *Sambucus ebulus* has anti-diabetic, anti-inflammatory, and antioxidant effects in repairing acute skin wounds. The present study was performed to investigate the effect of alcoholic extract of *Sambucus ebulus* fruit on wound healing in diabetic male rats.

**Materials and methods:** This experimental study was carried out in 45 male rats. Thirty rats were randomly divided into two groups (n=15), 30 days after induction of diabetes and the rest were considered non-diabetic. The groups included normal wound, diabetic wound, and diabetic wound group treated with 5% *Sambucus ebulus* fruit extract. Sampling was performed at days 7, 14, and 21 after wounding. Assessments included wound closure rate, histological (collagen density) and stereological examinations, expression of genes involved in repair, regeneration and angiogenesis (TGF- $\beta$ , bFGF, VEGF), and inflammatory genes (TNF- $\alpha$  and IL-1 $\beta$ ) using qRT-PCR.

**Results:** Wound closure rate, new epidermis and dermis volume, total fibroblast cells, and collagen deposition significantly increased in treated group compared with diabetic control group (P<0.05). The expression of genes, were found to be significantly higher in treatment group than the diabetic control group (P<0.05). Findings showed a significant decrease in expression of inflammatory genes and number of mast cells in treatment group compared with the diabetic control group (P<0.05).

**Conclusion:** The 5% fruit extract of *Sambucus ebulus*, with anti-inflammatory and antioxidant effects, showed great effects on healing process of diabetic and chronic wounds.

**Keywords:** diabetes mellitus, acute wound, wound healing, *Sambucus ebulus*

J Mazandaran Univ Med Sci 2021; 31 (200): 11-25 (Persian).

\* Corresponding Author: Mohammad Ali Ebrahimzadeh – Pharmaceutical Sciences Research Center, School of Pharmacy, Mazandaran University of Medical Sciences, Sari, Iran (E-mail: zadeh20@gmail.com)

# اثر عصاره الکلی میوه پلم [*Sambucus ebulus*] در ترمیم زخم تمام ضخامت دیابتی در موش صحرایی

سید حسن سید شریفی<sup>۱</sup>داود نصیری<sup>۲</sup>فرزانه محمودی<sup>۳</sup>محمد اعتضادپور<sup>۴</sup>محمد علی ابراهیم زاده<sup>۵</sup>

## چکیده

**سابقه و هدف:** یکی از شایع‌ترین عوارض حاصل از دیابت، اختلال و نقص در ترمیم زخم‌های دیابتی است. با توجه به اثرات ضد دیابتی، ضد التهابی، آنتی‌اکسیدانی و موثر بودن در ترمیم زخم حاد پوستی گیاه پلم، مطالعه حاضر به منظور تعیین اثر عصاره الکلی میوه پلم در ترمیم زخم تمام ضخامت دیابتی در موش صحرایی نر انجام پذیرفت.

**مواد و روش‌ها:** این مطالعه تجربی، بر روی ۴۵ موش انجام گرفت که ۳۰ موش، ۳۰ روز پس از القاء دیابت، بصورت تصادفی به ۲ گروه ۱۵ عددی، زخم دیابتی و زخم دیابتی تیمار شده با عصاره ۵ درصد میوه پلم تقسیم شدند و ۱۵ موش بدون دیابت در گروه زخم نرمال قرار گرفتند. نمونه‌گیری در روزهای ۷، ۱۴ و ۲۱، پس از ایجاد زخم انجام شد. ارزیابی‌ها شامل درصد بسته شدن زخم، بررسی‌های بافت‌شناسی و حجم بافت و تعداد سلول‌ها، بیان ژن‌های موثر در ترمیم، بازسازی و آنژیوژنز ( $\alpha$ -TGF، bFGF، VEGF) و ژن‌های التهابی ( $\alpha$ -TNF و IL-1 $\beta$ ) با روش qRT-PCR بود.

**یافته‌ها:** سرعت بسته شدن زخم، حجم اپیدرم و درم جدید، تعداد کل سلول‌های فیبروبلاست و رسوب کلاژن در گروه تحت تیمار افزایش معنی‌داری در مقایسه با کنترل دیابتی داشت ( $P < 0/05$ ). بیان ژن‌ها افزایش معنی‌داری در گروه تیمار نسبت به کنترل دیابتی بود ( $P < 0/05$ ). کاهش معنی‌داری در میزان بیان ژن‌های التهابی و نیز تعداد ماست سل‌ها در گروه تیمار نسبت به کنترل دیابتی مشاهده شد ( $P < 0/05$ ).

**استنتاج:** عصاره ۵ درصد میوه پلم با اثر ضد التهابی و آنتی‌اکسیدانی، در روند بهبودی زخم دیابتی و مزمن تاثیر داشت.

**واژه‌های کلیدی:** دیابت قندی، زخم حاد، ترمیم زخم، پلم

## مقدمه

تنظیم شده شامل، التهاب، فیبروپلازی، آنژیوژنز، تشکیل رشته‌های جدید کلاژن، اپی‌تلیالیزاسیون، مهاجرت انواع مختلف سلول‌ها، تشکیل بافت گرانوله و انقباض

التیام زخم، حاصل مجموعه فرآیندهایی است که در نهایت منجر به شبیه‌سازی بافت از دست رفته تا حد امکان می‌شود (۱). ترمیم زخم توالی فرآیندهای بیولوژیکی

E-mail: zadeh20@gmail.com

**مؤلف مسئول:** محمد علی ابراهیم زاده - ساری: کیلومتر ۱۷ جاده فرح آباد، مجتمع دانشگاهی پیامبر اعظم، دانشکده داروسازی

۱. دستیار جراحی عمومی، مرکز تحقیقات جراحی آندوسکوپی و روش‌های کم‌تهاجمی، دانشگاه علوم پزشکی مشهد، مشهد، ایران

۲. دکتری تخصصی علوم تشریح، دانشکده پزشکی، دانشگاه علوم پزشکی مازندران، ساری، ایران

۳. کارشناسی ارشد علوم تشریح، واحد آموزش، بیمارستان امام حسین (ع)، دانشگاه علوم پزشکی البرز، کرج، ایران

۴. استادیار جراحی عمومی، مرکز تحقیقات جراحی آندوسکوپی و روش‌های کم‌تهاجمی، دانشگاه علوم پزشکی مشهد، مشهد، ایران

۵. استاد، مرکز تحقیقات علوم دارویی، دانشکده داروسازی، دانشگاه علوم پزشکی مازندران، ساری، ایران

تاریخ دریافت: ۱۴۰۰/۲/۴ تاریخ ارجاع جهت اصلاحات: ۱۴۰۰/۲/۱۳ تاریخ تصویب: ۱۴۰۰/۴/۲۸

گسترده دارد (۱۲). در طب سنتی ایران توصیه‌های مختلفی جهت استفاده از برگ و میوه پلم در درمان برخی از موارد التهابی مانند نیش زنبور عسل و گزش گزنه، ورم مفاصل و درد گلو شده است (۱۳). علاوه بر این، اثرات ضد باکتریایی، آنتی‌اکسیدانی آن در درمان سوختگی و زخم‌های عفونی، ادم، آگزما، کهیر، التهاب و روماتیسم هم بررسی شده است (۱۴-۱۶). اخیراً نشان داده شد که عصاره میوه این گیاه در موش‌های دیابتی شده با استریتوزوتوسین، موجب کاهش معنی دار علائم دیابت و افزایش ترشح انسولین می‌شود (۱۷). اثر دفع‌کننده حشره ضد لیشمانیایی، آنتی‌هیپوکسی و اثر بر تکثیر سلول‌های بنیادین عصبی نیز عمدتاً از عصاره میوه این گیاه گزارش شده است و این گیاه قادر است با فعالیت ضد التهابی مهار بیان  $TNF-\alpha$  موجب درمان فرآیندهای التهابی مزمن شود (۱۸-۲۲). با توجه به اثرات تایید شده ضد التهابی، آنتی‌اکسیدانی، ضد دیابتی و متنوع این گیاه و همچنین موثر بودن آن در ترمیم زخم‌های حاد، مطالعه حاضر با هدف تعیین اثر عصاره الکلی پلم در ترمیم زخم تمام ضخامت دیابتی در موش صحرایی انجام پذیرفت (۲۳، ۱۱).

## مواد و روش‌ها

### روش مطالعه و حیوانات مورد استفاده

در این مطالعه تجربی، با کد اخلاق IR.MAZUMS.REC.1397-1353، ۴۵ سر موش صحرایی نر بالغ، نژاد ویستار با سن حدود ۸ هفته و با میانگین وزنی ۲۵۰ گرم مورد آزمایش قرار گرفتند. همه موش‌ها از مرکز پرورش حیوانات آزمایشگاهی دانشگاه علوم پزشکی مازندران تهیه شد و در شرایط دمایی ۲۰ تا ۲۲ درجه سانتی‌گراد و تناوب روشنایی- تاریکی ۱۲ ساعته و دسترسی آزاد به آب و غذا نگهداری شدند. این موش‌ها پس از یک هفته استراحت جهت سازگاری با محیط برای انجام آزمایش‌ها مورد استفاده قرار گرفتند.

زخم می‌باشد. این فرآیندها نیازمند یک تعامل هماهنگ بین سلول‌های التهابی، فیبروبلاست، کراتینوسیت‌ها، واسطه‌های بیوشیمیایی و مولکول‌های ماتریکس خارج سلولی می‌باشند (۲). در این میان برخی از بیماری‌های زمینه‌ای باعث اختلال در فرآیند طبیعی ترمیم شده و سبب تاخیر در بسته شدن و مزمن شدن زخم می‌گردند که از مهم‌ترین این بیماری‌ها، دیابت می‌باشد. یکی از مهم‌ترین و شایع‌ترین عوارض حاصل از دیابت، اختلال و نقص در ترمیم زخم‌های پوستی است (۳). در ایالات متحده آمریکا سالانه هزینه‌ای بالغ بر یک میلیارد دلار و همچنین بالغ بر ۷۳ هزار قطع عضو اندام تحتانی در بیماران دیابتی بر نظام سلامت این کشور تحمیل می‌شود (۴). در ایران نیز طبق جدیدترین آمار حدود ۵۰۰ هزار نفر در معرض زخم اندام تحتانی و قطع عضو قرار دارند (۵). در زخم‌های دیابتی به دلایلی همچون التهاب طولانی مدت، کاهش تکثیر سلولی و میکروآنژیوپاتی ناشی از کاهش سلول‌های اجدادی رگ‌ساز<sup>۱</sup> در گردش خون، تاخیر و اختلال در روند ترمیم روی می‌دهد (۶). مطالعات انجام گرفته در سال‌های گذشته توصیه کرده‌اند که روش‌های سنتی درمان دیابت، بیشتر مورد توجه و بررسی قرار گیرند (۸، ۷). در کشورهایی مانند هندوستان و چین که طب سنتی از سابقه‌ای دیرینه برخوردار است، اطلاعات مهمی در زمینه استفاده از بسیاری از گیاهان ناشناخته در درمان زخم‌ها وجود دارد (۹). لذا رویکرد بر مواد طبیعی برای تولید داروهای جدید که موثرتر، قوی‌تر و سازگارتر با بدن موجودات زنده است و عوارض کم‌تری دارد، در دستور کار محققین علوم دارویی و طب انسانی قرار گرفته است که با توجه به استقبال عمومی از داروهای طبیعی انجام چنین تحقیقاتی ضروری است (۱۰). از جمله این گیاهانی که در سال‌های اخیر مورد توجه قرار گرفته است و در ترمیم زخم‌های حاد نیز استفاده شده، گیاه پلم<sup>۲</sup> با نام علمی *Sambucus ebulus* می‌باشد (۱۱). این گیاه در مناطق شمالی ایران رشد

1. Endothelial Progenitor Cell, EPC  
2. Palem

موش‌ها در ۳ گروه ۱۵ عددی تقسیم شدند که به جز گروه اول (کنترل سالم)، باقی موش‌ها دیابتی شدند و به منظور تثبیت دیابت و ایجاد عوارض حاصل از آن در بررسی ترمیم زخم به مدت ۳۰ روز نگهداری شدند (۲۴). موش‌های دیابتی نیز به دو گروه کنترل دیابتی و تیمار شده با عصاره پلم تقسیم شدند. همچنین بازه زمانی مطالعه پس از ایجاد زخم ۲۱ روز بود که در پایان هر هفته تعداد ۵ موش از هر گروه جهت ارزیابی، نمونه‌گیری شدند (۲۴).

#### الفای دیابت

به ۳۰ موش صحرایی یک دوز استرپتوزوتوسین<sup>۳</sup> ۵۵ mg/kg محلول در بافر سترات ۰/۱ M با pH ۴/۵ به صورت داخل صفاقی تزریق شد. ۷۲ ساعت پس از تزریق، میزان قندخون از طریق ورید دمی توسط پروب دستگاه گلوکومتر Accu-Chek اندازه‌گیری گردید. موش‌هایی که FBS آن‌ها بیش‌تر از ۲۵۰ mg/dl بود به عنوان دیابتی در نظر گرفته شدند و هر کدام به صورت اختصاصی در قفس‌های جداگانه با شرایط استاندارد آزمایشگاهی نگهداری شدند. به منظور اطمینان از پایداری دیابت، سطوح FBS در ۴ بازه زمانی دیگر (روزهای ۳، ۷، ۲۱ و ۳۰ پس از تزریق STZ) مجدد اندازه‌گیری و ثبت شد (۲۵). در مطالعه حاضر با توجه به منابع متعدد در خصوص بروز عوارض حداقل پس از ۳ هفته از شروع دیابت و نیز مطالعات مشابه، کلیه موش‌های دیابتی به مدت ۳۰ روز جهت اطمینان از ایجاد زخم دیابتی نگهداری شدند و در روز ۳۱ پس از القاء دیابت، زخم ایجاد شد (۲۷-۲۴).

#### عصاره‌گیری از میوه پلم و روش تیمار

میوه گیاه پلم از منطقه‌ی پنبه چوله از اطراف ساری جمع‌آوری شد و توسط متخصص سیستماتیک گیاهی، تایید شد. نمونه گیاه در هر بار یوم دانشگاه آزاد قائم شهر

با کد ۱۳۵ نگهداری می‌شوند. میوه‌های این گیاه پس از شستشو، در دمای اتاق خشک شدند و توسط آسیاب برقی به صورت پودر درآمد. با نظر به این که در مطالعات قبلی انجام شده توسط تیم مطالعه حاضر، ترکیبات سمی میوه پلم در هگزان و اتیل استات قابل حل می‌باشند، به منظور جداسازی بخش سمی از بخش موثر و غیر سمی، میوه‌های خشک شده ابتدا با هگزان مورد استخراج قرار گرفت (۲۸، ۱۶). در مرحله بعد، میوه‌های گیاه پلم با حلال اتیل استات همانند روش قبل مخلوط شده و بعد از ۲۴ ساعت صاف و عمل استخراج با اتیل استات ۳ بار تکرار شد. سرانجام میوه‌های گیاه پلم با حلال متانول مشابه موارد قبلی با دو برابر حجم خود مخلوط گردید و مورد استخراج قرار گرفت. استخراج با متانول نیز ۳ بار تکرار شد و محلول‌های صاف شده حاصل از عصاره‌گیری با متانول در یک ظرف جمع‌آوری گردید. محلول‌های جمع‌آوری شده با دستگاه تبخیر در خلاء مورد تبخیر قرار گرفته و به روش خشک شدن انجمادی، خشک گردید. در نهایت عصاره متانولی میوه‌های گیاه پلم به دست آمد. با توجه به مطالعه قبلی انجام شده و اثرات مورد تأیید پماد تهیه شده از عصاره میوه پلم، در مطالعه حاضر نیز فرآورده موضعی ۵ درصد تهیه شد و مورد استفاده قرار گرفت (۱۱). روش تیمار در گروه دریافت کننده عصاره نیز به صورت روزانه پس از ایجاد زخم بود که در محل زخم تجویز پماد صورت گرفت.

#### روش ایجاد زخم

موش‌های صحرایی به وسیله تزریق داخل عضلانی کتامین به میزان ۵۰ mg/kg و زایلازین به میزان ۵ mg/kg بیهوش شدند. موی پوست قسمت پشت گردن آن‌ها تراشیده و به وسیله بتادین و الکل طبی سفید ۷۰ درجه ضدعفونی شد. جهت دقت و یکسان بودن ابعاد زخم ایجاد شده در تمامی موش‌های مورد مطالعه، از یک حلقه استاندارد بدون انعطاف و جمع‌شدگی با قطر

1. Streptozotocin; STZ

سریالی، با ضخامت ۵ میکرومتر برش داده شدند. تعداد ۱۰ برش با فواصل مشخص (میانگین و انحراف معیار فواصل مقاطع انتخاب شده نسبت به یکدیگر در زخم‌های روز ۷، ۱۴ و ۲۱ به ترتیب،  $20 \pm 250$ ،  $40 \pm 150$  و  $15 \pm 50$  میکرومتر) از یکدیگر جهت برآورد حجم اپیدرم و درم، تعداد سلول‌های فیروبلاست و ماست سل و نیز برآورد تراکم کلاژن، انتخاب شدند.

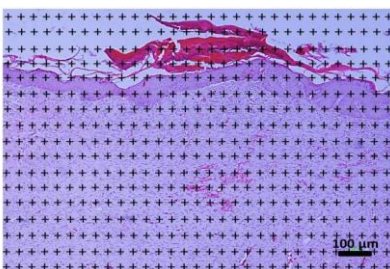
#### ارزیابی استریولوژیکی حجم اپیدرم و درم

به منظور ارزیابی استریولوژیکی حجم اپیدرم و درم تازه تشکیل شده در بازه‌های زمانی مورد مطالعه (روزهای ۷، ۱۴ و ۲۱) از روش Cavalier و برای به‌دست آوردن حجم در نمونه‌های مورد بررسی از فرمول شماره ۲ استفاده گردید (تصویر شماره ۱-الف) (۳۰).

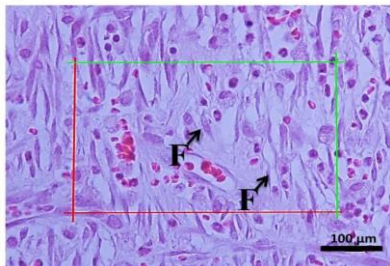
$$V_{total} = \sum P \times \frac{a}{p} \times t \quad \text{فرمول شماره ۲:}$$

در فرمول شماره ۲،  $\sum P$ ، مجموع نقاط شمارش شده در ۱۰ سکشن مربوط به هر نمونه موش،  $a/p$ ، مساحت فریم مورد بررسی و  $t$ ، فاصله بین سکشن‌های بافتی مورد بررسی می‌باشد.

الف



ب



داخلی ۱۵ mm استفاده شد که در محل زخم قرار داده و پس از علامت‌گذاری دقیق، محل مشخص شده با چاقوی کوچک جراحی به ضخامت کامل پوست که شامل اپیدرم و درم بود به نحوی که عضلات زیرین و فاسیای روی آن مشخص باشد، برداشته شد (۲۴).

#### ارزیابی‌های بافت زخم

در این مرحله آزمون‌های بافت‌شناسی و مولکولی جهت بررسی پوست ناحیه زخم انجام شد. از هر گروه ۱۵ عددی موش‌ها در پایان هفته‌های اول، دوم و سوم، تعداد ۵ موش بلافاصله پس از بیهوشی عمیق و قربانی نمودن، بافت زخم (با فاصله ۲ میلی‌متر از حاشیه زخم) از محل برداشته شد که نیمی از آن جهت بررسی‌های بافت‌شناسی و نیم دیگر جهت بررسی‌های مولکولی (فقط در نمونه‌های روز ۷) مورد استفاده قرار گرفت.

#### ارزیابی ماکروسکوپی بهبود زخم

اندازه‌گیری درصد جمع شدگی زخم<sup>۴</sup> در روزهای صفر، ۷، ۱۴ و ۲۱ پس از القا زخم با تصویربرداری از موضع زخم و محاسبه مساحت زخم انجام شد و درصد بهبودی زخم با فرمول شماره ۱ محاسبه گردید (۲۹):

فرمول شماره ۱:

$$\frac{A_0 - A_n}{A_0} \times 100 = \text{درصد جمع شدگی زخم}$$

در فرمول شماره ۱، متغیر  $A_0$ ، مساحت زخم در روز صفر و  $A_n$ ، مساحت زخم در روزهای مورد بررسی می‌باشد.

#### ارزیابی بافت‌شناسی

پس از نمونه برداری بافت زخم، نمونه‌های بافتی به مدت ۳ روز در فرمالین ۱۰ درصد فیکس شدند. سپس نمونه‌ها پس از انجام پروسس بافتی، در پارافین قالب‌گیری و با استفاده از دستگاه میکروتوم به صورت

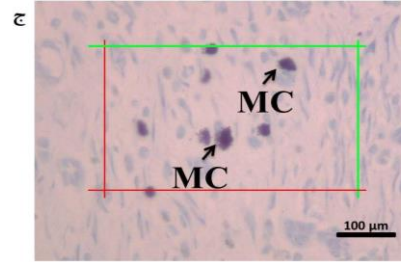
می‌باشد،  $t$  ضخامت حقیقی سکشن‌های اندازه‌گیری شده در هر فیلد توسط میکروکتور، می‌باشد.

#### ارزیابی تراکم کلاژن

به منظور ارزیابی تراکم کلاژن در درم ترمیم یافته نیز از رنگ‌آمیزی تری کروم ماسون استفاده شد. برای این منظور مشابه بخش قبل، پس از تهیه سریالی مقاطع بافتی، تعداد ۱۰ مقطع با فواصل معین از یکدیگر انتخاب شدند و پس از رنگ‌آمیزی، تعداد ۵ عکس با بزرگنمایی ۴۰ از هر برش تهیه شد. نواحی مربوطه، ۴ قسمت آن به ترتیب در گوشه‌های بالا و پایین، راست و چپ و همچنین مرکز بافت بود. سپس هر کدام از تصاویر به کمک نرم‌افزار Image J نسخه شماره ۵ مورد تجزیه و تحلیل دانسیتومتری قرار گرفتند و میانگین ۵۰ تصویر، به عنوان دانسیته کلاژن موش مورد نظر، مورد بررسی و مقایسه قرار گرفت (۲۹،۲۴،۱۱).

#### ارزیابی بیان ژن به روش qRT-PCR

به منظور بررسی میزان بیان ژن‌های موثر در تکثیر، بازسازی و آنژیوژنز ( $\text{TGF-}\beta$ ، bFGF و VEGF) و التهاب ( $\text{TNF-}\alpha$  و  $\text{IL-1}\beta$ ) تکنیک qRT-PCR انجام شد. نمونه‌گیری جهت بررسی ژنی در پایان هفته اول (روز هفتم) بود که نیمی از ناحیه زخم خارج و مورد بررسی قرار گرفت. روز هفتم به دلیل همپوشانی بین فازهای التهابی و فاز تکثیر در ترمیم زخم‌های دیابتی، انتخاب شد (۳۱،۲۴). برای این منظور، ابتدا کل mRNA بافت موضع زخم و حاشیه یک میلی‌متری اطراف آن با استفاده از High Pure RNA Isolation Kit استخراج شد. ۲ میکروگرم mRNA با کمک cDNA، MuLV reverse & forward transcriptase ساخته شد و جهت تست qRT-PCR مورد استفاده قرار گرفت. نتایج با استفاده از نرم‌افزار StepOne (Applied Biosystems; version 2.1) مورد تجزیه و تحلیل قرار گرفت. تمامی واکنش‌ها به صورت دوتایی



تصویر شماره ۱: ارزیابی‌های استریولوژیکی حجم اپیدرم و درم جدید و تراکم سلول‌های فیبروبلاست و ماست سل، الف: برآورد حجم اپیدرم و درم جدید در مقاطع رنگ‌آمیزی شده با H&E (بزرگنمایی؛  $\times 40$ )، مقاطع بافتی تهیه شده در دستگاه پروژکتور قرار گرفته و تصویر نمونه‌ها بر روی کاغذ Grid Points تابانده شد و نقاط قرار گرفته بر روی اپیدرم و درم جدید شمارش و حجم محاسبه گردید، ب: برآورد تراکم سلول‌های فیبروبلاست (F) در مقاطع رنگ‌آمیزی شده با H&E (بزرگنمایی؛  $\times 100$ )، ج: تراکم سلول‌های ماست سل (MC) در مقاطع رنگ‌آمیزی شده با تریان آبی (بزرگنمایی؛  $\times 100$ ). در هر مقطع بافتی، ۵ ناحیه توسط یک پروب استاندارد استریولوژی با ابعاد  $0.1 \times 0.1$  میلی‌متر مربع متصل به مانیتور میکروسکوپ، مورد بررسی قرار گرفت و سلول‌ها شمارش شدند.

#### برآورد تراکم سلول‌های فیبروبلاست و ماست سل

برای این منظور از روش Optical Dissector استفاده شد که طی آن تراکم سلول‌های فیبروبلاست و ماست سل‌ها در موضع زخم محاسبه شد و جهت شمارش تعداد سلول‌های فیبروبلاست از لام‌های رنگ‌آمیزی شده با H&E استفاده گردید (تصویر شماره ۱-ب). به منظور برآورد تعداد ماست سل‌ها از رنگ‌آمیزی نمونه‌های بافتی با تریان آبی (Trypan blue) استفاده شد (تصویر شماره ۱-ج). جهت اندازه‌گیری محور Z از میکروکتور استفاده شد و با فرمول شماره ۳، محاسبه تراکم کمی ( $N_v$ ) سلول‌های مورد بررسی انجام شد (۴).

$$N_v = \frac{\sum Q}{\sum P \times h \times \frac{a}{f}} \times \frac{t}{BA} \quad \text{فرمول شماره ۳:}$$

در فرمول شماره ۳،  $\sum Q$ ، تعداد سلول‌های شمارش شده،  $h$ ، ارتفاع دایسکتور،  $a/f$ ، مساحت فریم مورد بررسی،  $\sum p$ ، تعداد کلی فریم‌های شمارش شده در همه فیلد‌ها،  $BA$ ، عدد ثابت مربوط به میکروتوم که  $20 \mu\text{m}$

انجام گرفت و از ژن actin-بتا به عنوان کنترل داخلی برای یکسان سازی سطح RNA ها استفاده شد. تجزیه و تحلیل نهایی با استفاده از روش مقایسه‌ای  $CT(2^{-\Delta\Delta ct})$  انجام شد. در جدول شماره ۱، پرایمرهای مورد استفاده قابل مشاهده می‌باشد.

جدول شماره ۱: نام و توالی پرایمر ژن های مورد مطالعه

ژن	Forward primer (5'→3')	Reverse primer (5'→3')
TGF-β	GGCTGAACCAAGGAGACGGA	CCATGAGGAGCAGGAAGGGT
bFGF	GATCCCAAGCGGCTCTAC	GGACTCCAGGCGTTCAAAG
VEGF	ATGCCAAGTGGTCCCAG	CAATAGCTGCGCTGGTAG
TNF-α	AGCCTCTCTCATTCTGCTC	GTTTGTACGACGTGGGCTAC
IL-1β	GACAAGCAACGACAAAATCCC	TGGGTATTGTTGGGATCCAC
β-actin	CCCATCTATGAGGGTACGC	TTTAATGTCACGCACGATTTC

### بررسی آماری

بررسی‌های آماری با استفاده از نرم افزار SPSS نسخه ۲۳ انجام گرفت. همچنین جهت ترسیم نمودار از نرم افزار Prism نسخه ۸ استفاده شد و داده‌های کمی به صورت  $Mean \pm SD$  گزارش گردید. جهت تعیین توزیع نرمال داده‌ها از آزمون کولموگروف-اسمیرنوف استفاده شد. با توجه به نرمال بودن توزیع داده‌ها، از آزمون ANOVA و پس آزمون Tukey استفاده شد. سطح معنی داری تفاوت‌ها  $P < 0.05$  در نظر گرفته شد.

### یافته ها

ارزیابی قند خون و تغییرات ماکروسکوپیک ترمیم زخم پیش از تجویز STZ، میزان قندخون تمامی موش‌ها مورد ارزیابی قرار گرفت. میانگین و انحراف معیار برای قندخون برابر بود با  $9/9 \pm 94/3$  mg/dl، که نشان از وضعیت طبیعی تمامی موش‌ها داشت. پس از القاء دیابت، میزان قند خون مجدد در بازه‌های زمانی روز ۳، ۷، ۲۱ و ۳۰ پس از القاء جهت اطمینان از ثبات دیابت مورد ارزیابی قرار گرفت. نتایج نشان داد میزان قندخون در موش‌های دیابتی به طور معناداری افزایش یافته است و در بازه‌های زمانی مذکور به ترتیب برابر با  $366/6 \pm 64/4$  mg/dl،  $411 \pm 49/6$ ،  $375/1 \pm 48/6$  و  $418/7 \pm 42/1$  می‌باشد (همه موارد،  $P < 0.0001$ ).

نتایج حاصل از اندازه‌گیری و مقایسه درصد مساحت ترمیم زخم در تمامی گروه‌های مورد مطالعه در جدول شماره ۲ گزارش شده است. در تمامی بازه‌های زمانی مورد مطالعه گروه کنترل سالم در مقایسه با سایر گروه‌ها ترمیم سریع‌تر و معنی داری داشت (همه موارد،  $P < 0.0001$ ). مقایسه نتایج بین دو گروه دیابتی نشان داد در روز ۷، گروه تحت تیمار نسبت به گروه کنترل دیابتی ترمیم بیش‌تر بود ولی اختلاف معنی دار مشاهده نشد ( $P > 0.05$ ). میزان درصد ترمیم در روز ۱۴ و ۲۱ در گروه تیمار به طور معناداری نسبت به گروه کنترل دیابتی بیش‌تر بود (هر دو  $P < 0.001$ ).

جدول شماره ۲: تغییرات ماکروسکوپیک ترمیم زخم، درصد بسته شدن زخم در روزهای ۷، ۱۴، ۲۱ با توجه به سطح زخم اولیه

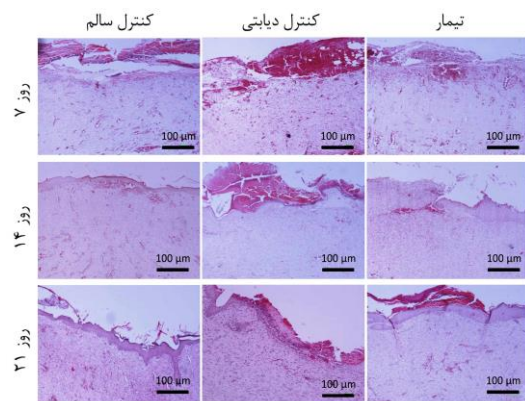
گروه	درصد بسته شدن زخم			
	روز صفر	روز ۷	روز ۱۴	روز ۲۱
کنترل سالم	$0.0 \pm 0.0$	$77 \pm 51/4$ *	$112 \pm 9/6$ *	$100$ *
کنترل دیابتی	$0.0 \pm 0.0$	$72 \pm 17/6$	$106 \pm 36/2$	$65 \pm 51/9$
تیمار	$0.0 \pm 0.0$	$73 \pm 23$	$105 \pm 52/3$ **	$103 \pm 37/7$ **

داده‌ها به صورت میانگین  $\pm$  انحراف معیار گزارش شده است.  
\*  $P < 0.0001$  در مقایسه با گروه‌های کنترل دیابتی و تیمار،  
\*\*  $P < 0.001$  در مقایسه با گروه کنترل دیابتی.

### بافت شناسی

تصاویر بافتی حاصل از رنگ آمیزی H&E در گروه‌های مورد مطالعه در سه بازه زمانی روزهای ۷، ۱۴ و ۲۱ در تصویر شماره ۲ نشان داده شده است. همان گونه که در تصاویر نیز مشاهده می‌شود، در زخم‌های روز ۷، تغییرات بافتی در گروه کنترل سالم نسبت به دو گروه دیگر مشخص بوده است به گونه‌ای که بافت گرانوله در فضای اپیدرم ایجاد شده است و این در حالی است که در همین بازه زمانی در دو گروه دیگر لخته‌های خونی در سطح زخم قرار داشت و هیچ گونه بافت گرانوله مشاهده نشد. در مقاطع بافتی روز ۱۴، نتایج حاکی از ترمیم کامل و تشکیل اپیدرم در گروه کنترل سالم بود. در گروه تیمار نیز تشکیل بیش از ۵۰ درصدی اپیدرم در مقاطع بافتی مشاهده شد در حالی که در گروه کنترل

دیابتی، سطح زخم عمدتاً بدون اپیدرم و بافت غیر گرانوله بود. در نهایت همان گونه که در مقاطع بافتی روز ۲۱ نشان داده شده است، زخم‌های گروه کنترل سالم به‌طور کامل ترمیم یافته است. در گروه تیمار نیز افزایش قابل توجه ترمیم و ایجاد اپیدرم نسبت به روزهای قبل مشاهده گردید، ولی با این حال همچنان بخش‌هایی از زخم‌ها ترمیم نیافته و بافت گرانوله قابل رویت بود. این در حالی بوده است که در همین مقطع زمانی روز ۲۱، در گروه کنترل دیابتی، بیش از نیمی از مقطع زخم، اپیدرم تشکیل نیافته بود که این امر در تصاویر بافتی نیز مشهود می‌باشد. کلیه یافته‌های فوق همسو با نتایج حاصل از تغییرات ماکروسکوپیک ترمیم زخم بود که نتایج آن در جدول شماره ۲ گزارش شده است.



تصویر شماره ۲: تصاویر بافتی گروه‌های مورد مطالعه، مقاطع بافتی گروه‌های مورد مطالعه در سه بازه زمانی روزهای ۷، ۱۴ و ۲۱، رنگ آمیزی شده با H&E (بزرگنمایی  $\times 40$ ).

#### استریولوژیکی حجم اپیدرم و درم

حجم اپیدرم و درم جدید در گروه‌های مورد مطالعه در ۳ بازه زمانی روزهای ۷، ۱۴ و ۲۱ مورد ارزیابی و مقایسه قرار گرفت. نمودار حاصل از مقایسه آماری نتایج در تصویر شماره ۳- الف و ب نشان داده شده است. حجم اپیدرم و درم گروه کنترل سالم در روز ۷ (به ترتیب،  $0.03 \pm 0.03$  و  $0.927 \pm 0.075$  میلی‌متر مکعب)، روز ۱۴ (به ترتیب،  $0.02 \pm 0.072$  و  $0.54 \pm 0.21$  میلی‌متر مکعب) و روز ۲۱ (به ترتیب،  $0.09 \pm 0.085$  و

$0.46 \pm 0.243$  میلی‌متر مکعب) برآورد شد. ارزیابی حجم اپیدرم و درم در گروه کنترل دیابتی نیز در روز ۷ (به ترتیب،  $0.01 \pm 0.021$  و  $0.34 \pm 0.417$  میلی‌متر مکعب)، روز ۱۴ (به ترتیب،  $0.01 \pm 0.032$  و  $0.09 \pm 0.669$  میلی‌متر مکعب) و روز ۲۱ (به ترتیب،  $0.06 \pm 0.48$  و  $0.1 \pm 0.702$  میلی‌متر مکعب) محاسبه شد. همچنین در خصوص گروه تیمار نیز نتایج نشان داد حجم اپیدرم و درم در روز ۷ (به ترتیب،  $0.02 \pm 0.025$  و  $0.35 \pm 0.645$  میلی‌متر مکعب)، روز ۱۴ (به ترتیب،  $0.04 \pm 0.042$  و  $0.51 \pm 0.855$  میلی‌متر مکعب) و روز ۲۱ (به ترتیب،  $0.04 \pm 0.063$  و  $0.54 \pm 0.917$  میلی‌متر مکعب) بود. مقایسه آماری نتایج نشان داد در هر سه بازه زمانی مورد مطالعه، حجم اپیدرم و درم در گروه کنترل سالم نسبت به دو گروه دیابتی دیگر، بیش‌تر و معنی‌دار بود (همه موارد،  $P < 0.0001$ ). مقایسه حجم اپیدرم بین دو گروه دیابتی نشان داد در هر ۳ بازه زمانی، گروه تیمار دارای حجم بیش‌تر و معنی‌داری در مقایسه با گروه کنترل دیابتی بود (به ترتیب،  $P < 0.05$ ،  $P < 0.01$ ،  $P < 0.05$ ). همچنین مقایسه حجم درم نیز نشان داد در روزهای ۷، ۱۴ و ۲۱ گروه تیمار دارای حجم بیش‌تر و معناداری در مقایسه با گروه کنترل دیابتی بود (به ترتیب،  $P < 0.01$ ،  $P < 0.05$ ،  $P < 0.05$ ).

#### یافته‌های استریولوژیکی تعداد سلول‌های فیبروبلاست و ماست سل‌ها

نتایج حاصل از شمارش تعداد سلول‌های فیبروبلاست در گروه‌های کنترل سالم، کنترل دیابتی و تیمار در روز ۷ (به ترتیب،  $3581/2 \pm 345$ ،  $8958/8 \pm 692/46$  و  $5477/33 \pm 355/73$  در هر میلی‌متر مکعب)، روز ۱۴ (به ترتیب،  $13389/4 \pm 674/7$ ،  $6005/4 \pm 347/04$  و  $8376 \pm 540/65$  در هر میلی‌متر مکعب) و روز ۲۱ (به ترتیب،  $15321/4 \pm 1074/32$ ،  $9158/6 \pm 717/81$  و  $12206/66 \pm 428/66$  در هر میلی‌متر مکعب) محاسبه شد. مقایسه آماری بین گروه‌های مورد مطالعه نشان داد گروه کنترل سالم در مقایسه با گروه‌های کنترل دیابتی و



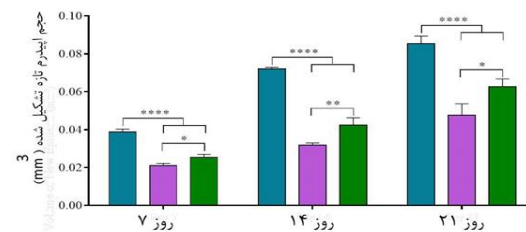
نتایج حاصل از شمارش ماست سل‌ها در گروه‌های کنترل سالم، کنترل دیابتی و تیمار در روز ۷ (به ترتیب،  $32 \pm 2/98$ ،  $185/33 \pm 14/45$  و  $108/66 \pm 14/35$  در هر میلی‌متر مکعب)، روز ۱۴ (به ترتیب،  $48 \pm 5/57$ ،  $229/33 \pm 20/33$  و  $144 \pm 7/6$  در هر میلی‌متر مکعب) و روز ۲۱ (به ترتیب،  $10/66 \pm 3/65$ ،  $140 \pm 12/47$  و  $89/66 \pm 15/82$  در هر میلی‌متر مکعب) محاسبه شد. مقایسه آماری بین گروه‌های مورد مطالعه نیز نشان داد گروه کنترل دیابتی نسبت به گروه‌های کنترل سالم و تیمار دارای تعداد بیشتری از این سلول در روزهای ۷ (به ترتیب،  $P < 0/0001$  و  $P < 0/0001$ )، ۱۴ (به ترتیب،  $P < 0/0001$  و  $P < 0/0001$ ) و ۲۱ (به ترتیب،  $P < 0/0001$  و  $P < 0/0001$ ) بود (تصویر شماره ۳-د).

#### ارزیابی تراکم کلاژن در درم ترمیم یافته

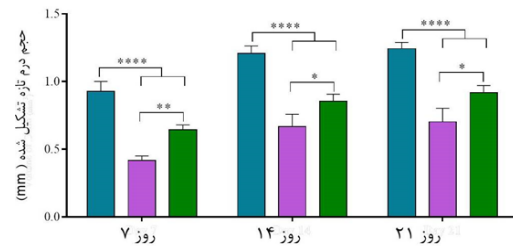
تصاویر مربوط به رنگ آمیزی تری کروم ماسون و ارزیابی کمی آن‌ها در سه بازه زمانی روزهای ۷، ۱۴ و ۲۱ در گروه‌های مطالعه در تصویر شماره ۴ نشان داده شده است. نتایج حاصل از دانسیتومتری تراکم کلاژن در گروه‌های کنترل سالم، کنترل دیابتی و تیمار در روز ۷ (به ترتیب،  $51/91 \pm 3/08$ ،  $25/76 \pm 3/45$  و  $36/71 \pm 1/76$  درصد)، روز ۱۴ (به ترتیب،  $40/08 \pm 2/76$ ،  $77/13 \pm 6/75$  و  $52/64 \pm 2/6$  درصد) و روز ۲۱ (به ترتیب،  $89/52 \pm 1/43$ ،  $49/92 \pm 2/19$  و  $69/54 \pm 3/53$  درصد) محاسبه شد. مقایسه آماری بین گروه‌های مورد مطالعه نیز نشان داد گروه کنترل سالم در مقایسه با گروه‌های کنترل دیابتی و تیمار میزان تراکم کلاژن در روز ۷ (به ترتیب،  $P < 0/001$  و  $P < 0/01$ )، روز ۱۴ (به ترتیب،  $P < 0/001$  و  $P < 0/05$ ) و روز ۲۱ (به ترتیب،  $P < 0/001$  و  $P < 0/01$ ) بیش‌تر بود. مقایسه نتایج بین گروه‌های دیابتی نیز نشان داد تراکم کلاژن در گروه تیمار در مقایسه با گروه کنترل دیابتی در هر ۳ بازه روزهای ۷، ۱۴ و ۲۱ بیش‌تر بود (به ترتیب،  $P < 0/05$ ،  $P < 0/05$  و  $P < 0/01$ ).

تیمار به‌طور معناداری در روز ۷ (هر دو،  $P < 0/0001$ )، روز ۱۴ (هر دو،  $P < 0/0001$ ) و روز ۲۱ (به ترتیب،  $P < 0/001$  و  $P < 0/01$ ) بیش‌تر بود. همچنین نتایج نشان داد گروه تیمار در مقایسه با گروه کنترل دیابتی به‌طور معنی‌داری در هر ۳ بازه زمانی دارای سلول‌های فیروبلاست بیش‌تری بود (به ترتیب،  $P < 0/001$ ،  $P < 0/001$  و  $P < 0/01$ ) (تصویر شماره ۳-ج).

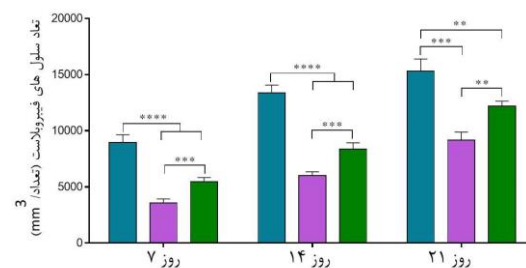
#### الف



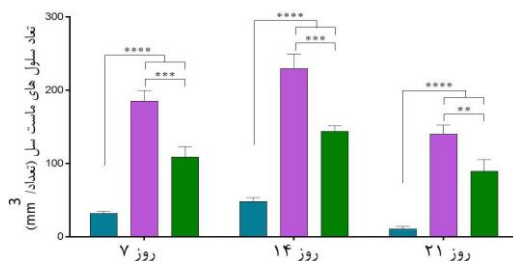
#### ب



#### ج



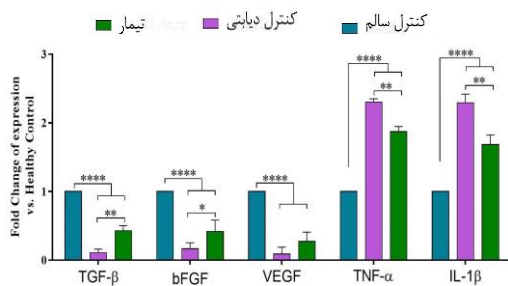
#### د



تصویر شماره ۳: یافته‌های استریولوژیکی، الف: حجم اپیدرم و درم، ب: درم زخم‌های ترمیم شده در روزهای ۷، ۱۴ و ۲۱، ج: شمارش تعداد سلول‌های فیروبلاست، د: ماست سل در موضع زخم. - داده‌ها به صورت میانگین  $\pm$  انحراف معیار گزارش شده است. - در نمودارها: \*\*\*\* $P < 0/0001$ ، \*\*\* $P < 0/001$ ، \*\* $P < 0/01$ ، \* $P < 0/05$

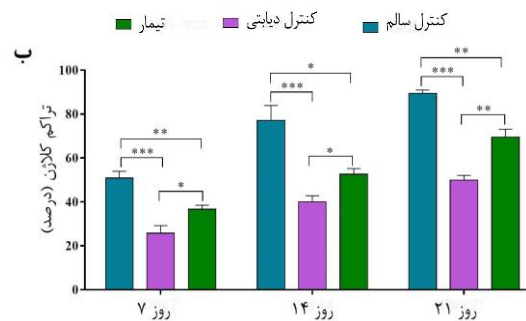
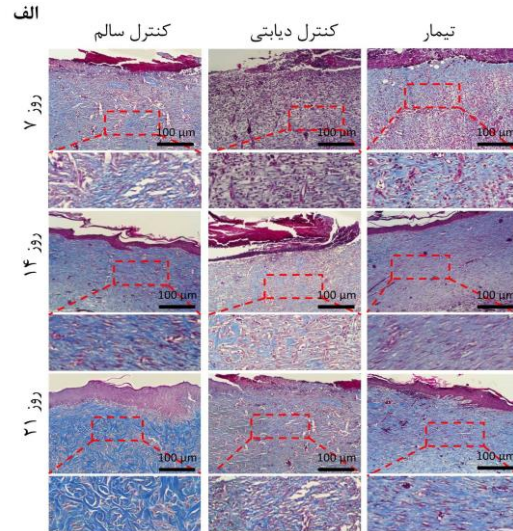
و VEGF (به ترتیب،  $0.13 \pm 0.07$  و  $0.27 \pm 0.01$ ) محاسبه شد. مقایسه آماری بین گروه‌ها نشان داد، بیان هر ۳ ژن در گروه کنترل سالم در مقایسه با گروه‌های کنترل دیابتی و تیمار به‌طور معنی‌داری بیش‌تر بود (همه موارد،  $P < 0.0001$ ). همچنین نتایج نشان داد گروه تیمار در مقایسه با گروه کنترل دیابتی در خصوص بیان ژن‌های TGF- $\beta$  و bFGF به‌طور معنی‌داری بیش‌تر بود (به ترتیب،  $P < 0.01$  و  $P < 0.05$ ). علاوه بر این بیان ژن VEGF در گروه تیمار در مقایسه با گروه کنترل دیابتی بیش‌تر بود ولی اختلاف معنی‌داری مشاهده نشد ( $P > 0.05$ ).

نتایج حاصل از بیان ژن‌های التهابی در گروه‌های کنترل دیابتی و تیمار نیز نشان داد بیان TNF- $\alpha$  (به ترتیب،  $2.03 \pm 0.04$  و  $1.87 \pm 0.07$ ) و IL-1 $\beta$  (به ترتیب،  $2.29 \pm 0.12$  و  $1.68 \pm 0.14$ ) می‌باشد. مقایسه آماری بین گروه‌ها حاکی از آن بود بیان هر دو ژن TNF- $\alpha$  و IL-1 $\beta$  در گروه کنترل سالم در مقایسه با گروه‌های کنترل دیابتی (هر دو مورد،  $P < 0.0001$ ) و تیمار (به ترتیب،  $P < 0.01$  و  $P < 0.001$ ) به‌طور معنی‌داری کم‌تر بود. همچنین بیان هر دو ژن در گروه تیمار در مقایسه با گروه کنترل دیابتی به‌طور معناداری کم‌تر بود (هر دو مورد،  $P < 0.01$ ).



**تصویر شماره ۵:** مقایسه بیان ژن‌ها در موضع زخم‌های ترمیم یافته، نمودار میزان بیان نسبی ژن‌های موثر در ترمیم، رگ‌زایی و بازسازی (VEGF، bFGF، TGF- $\beta$ ) و نیز ژن‌های التهابی (TNF- $\alpha$  و IL-1 $\beta$ ) در گروه‌های مورد مطالعه در روز ۷ توسط تکنیک qRT-PCR، برای رسم نمودارها، مقادیر بیان ژن مربوط به گروه کنترل سالم، یک در نظر گرفته شده و بیان ژنی نسبی سایر گروه‌ها نسبت به آن گزارش شده است.

داده‌ها به صورت میانگین  $\pm$  انحراف معیار گزارش شده است.  
در نمودارها:  $****P < 0.0001$ ،  $**P < 0.01$ ،  $*P < 0.05$



**تصویر شماره ۴:** تراکم کلاژن در دم ترمیم یافته، الف: تصاویر نشان دهنده بافت زخم‌های ترمیم یافته با استفاده از رنگ آمیزی تری کروم ماسون جهت نشان دادن کلاژن می‌باشد (کلاژن به رنگ آبی نشان داده شده است) (بزرگنمایی  $\times 40$ )، ب: تجزیه و تحلیل کمی از میزان تراکم کلاژن در دم زخم‌های بهبود یافته. داده‌ها به صورت میانگین  $\pm$  انحراف معیار گزارش شده است.  
در نمودارها:  $****P < 0.0001$ ،  $**P < 0.01$ ،  $*P < 0.05$

#### بیان ژن‌های موثر در ترمیم موضع زخم

نمودار حاصل از مقایسه بیان ژن‌های موثر در ترمیم، رگ‌زایی و بازسازی (VEGF، bFGF، TGF- $\beta$ ) و نیز ژن‌های التهابی (TNF- $\alpha$  و IL-1 $\beta$ ) در گروه‌های مورد مطالعه در روز هفتم در تصویر شماره ۵ نشان داده شده است. باتوجه به محاسبه FoldChange در گروه‌های مورد مطالعه، میزان بیان برای گروه کنترل سالم در تمامی ژن‌ها یک ( $1.0 \pm 0$ ) در نظر گرفته شد. نتایج Fold Change در گروه‌های کنترل دیابتی و تیمار در خصوص بیان ژن‌های TGF- $\beta$  (به ترتیب،  $0.11 \pm 0.05$  و  $0.43 \pm 0.07$ )، bFGF (به ترتیب،  $0.16 \pm 0.09$  و  $0.41 \pm 0.16$ )

## بحث

در مطالعه حاضر اثرات التیام بخشی عصاره الکلی میوه پلم بر زخم‌های پوستی در مدل حیوانی موش‌های صحرایی دیابتی بررسی گردید. نتایج حاصل از ارزیابی‌های ماکروسکوپی و میکروسکوپی نشان داد که عصاره میوه پلم در تمامی روزهای مطالعه به شکل موثری با افزایش انقباض در سطح زخم، کاهش بیان ژن‌های موثر در التهاب و نیز کاهش حضور سلول‌های التهابی ماست سل و از سوی دیگر با افزایش بیان ژن‌های موثر در ترمیم، بازسازی و رگ‌زایی موجب تقویت روند سلولی و افزایش تراکم کلاژن، میزان بهبودی را نسبت به گروه کنترل دیابتی افزایش می‌دهد. در مطالعه حاضر به منظور درک بهتر ترکیب درمانی مورد استفاده، نتایج در سه مرحله ترمیم زخم مورد بررسی قرار گرفت. روز ۷ برای همپوشانی بین فاز التهابی و فاز تکثیر، روز ۱۴ برای همپوشانی بین فازهای تکثیر و بازسازی و روز ۲۱ به عنوان فازهای بازسازی و بلوغ بافت زخم در نظر گرفته شد (۲۴، ۳۱). با این حال، بیان ژن‌های موثر در التهاب و تکثیر فقط در روز ۷ مورد ارزیابی قرار گرفت. با توجه به این که شروع عوارض دیابت در بیماران دیابتی به صورت حاد نبوده و پس از دوره زمانی طولانی عوارض شروع می‌شود، در مطالعه حاضر نیز حیوانات پس از القاء دیابت به مدت ۳۰ روز که این زمان در مطالعات پیشین تایید شده، بدون هیچ گونه مداخله‌ای نگهداری شدند تا عوارض دیابت که شامل آسیب‌های عصبی و عروقی می‌باشد بروز کنند (۲۷-۲۴). در بررسی‌های بافت شناسی و مولکولی مشاهده شد که در طول دوره مطالعه، مراحل مختلف مؤثر بر روند ترمیم که منجر به بسته شدن زخم می‌شود، تحت تأثیر عصاره میوه پلم، در گروه دیابتی تیمار شده بهتر و سریع‌تر از گروه کنترل دیابتی پیش می‌رود، در حالی که در گروه کنترل دیابتی، همه وقایع فوق نسبت به دو گروه تیمار و کنترل سالم با تأخیر زمانی بالایی همراه بوده است. یکی از مهم‌ترین چالش‌های ترمیم زخم

دیابتی، التهاب طولانی مدت می‌باشد (۳۲). در مراحل ترمیم زخم، پس از ایجاد لخته هموستاتیک، برخی از سیتوکین‌های ضدالتهابی مانند  $\alpha$ -TNF- $1\beta$  از پلاکت‌ها و سلول‌های موضعی زخم همچون ماکروفاژها ترشح می‌شود که باعث تحریک نفوذ لکوسیت‌ها از عروق خونی به محل زخم و آغاز واکنش التهابی می‌گردند (۳۳). اگرچه در شرایط عادی، مرحله التهابی گذرا بوده و به سرعت تعدیل شده و مرحله تکثیر آغاز می‌شود، اما ترشح طولانی مدت سیتوکین‌های التهابی توسط لکوسیت‌ها و تنظیم مجدد واسطه‌های التهابی در سلول‌های آسیب دیده منجر به زخم مزمن ترمیم نیافته می‌شود (۳۴).

در مطالعه Siqueira و همکاران، گزارش شد که بلوک کردن ژن  $\alpha$ -TNF باعث کاهش آپوپتوز و افزایش تکثیر سلول‌های فیبروبلاست و متعاقباً تسریع بهبود زخم می‌شود (۶). در مطالعه حاضر، به منظور بررسی اثرات ضد التهابی عصاره میوه پلم در بافت زخم، تراکم سلولی ماست سل‌ها و همچنین بیان ژن‌های  $\alpha$ -TNF و  $1\beta$ -IL مورد ارزیابی قرار گرفتند که کاهش قابل توجهی در تعداد ماست سل‌ها در هر سه بازه زمانی و همچنین کاهش مقادیر بیان ژن‌های  $\alpha$ -TNF و  $1\beta$ -IL در گروه تحت درمان با عصاره میوه پلم در مقایسه با گروه کنترل دیابتی روی داد. این یافته همسو با نتایج مطالعه نصیری و همکاران بود، که در مطالعه خود گزارش کردند که عصاره میوه پلم با اثرات ضد التهابی موجب کاهش تعداد سلول‌های التهابی در موضع زخم شده و فرآیند ترمیم را بهبود می‌بخشد (۱۱). همچنین در مطالعه‌ای که توسط ابراهیم‌زاده و همکاران در خصوص اثر عصاره میوه پلم بر درمان درماتیت پدروس انجام شد، گزارش کردند این ترکیب با کنترل التهاب بر سرعت ترمیم زخم نقش دارد (۲۸).

Dweck در مطالعه خود، مبنی بر اثر داروهای گیاهی بر پوست نشان داد که گیاهانی با خصوصیات ضد التهابی، دارای سطح بالایی از فلاونوئیدها هستند (۳۵). از سوی دیگر Zahmanov و همکاران و Motevalli و

به خصوص زخم‌های مزمن تأثیرگذار می‌باشند (۳۸). نتایج در مطالعه حاضر، افزایش در بیان ژن VEGF در گروه تحت تیمار در مقایسه با گروه کنترل دیابتی را نشان داد، ولی با این حال این اختلاف از لحاظ آماری معنی‌دار نبود.

کلاژن به عنوان فراوان‌ترین پروتئین در بدن، یکی از مهم‌ترین ترشحات فیروبلاست‌ها بوده که تولید و بازسازی آن‌ها نقش اساسی در فرآیند ترمیم زخم دارد (۳۴). تراکم کلاژن در موضع زخم به عنوان یکی از مهم‌ترین مشخصه‌های بازسازی و در نهایت بلوغ بافت در نظر گرفته می‌شود (۲۴). نتایج مطالعه حاضر نشان داد که تراکم کلاژن در درم گروه تحت تیمار به‌طور معناداری در مقایسه با گروه کنترل دیابتی در هر سه بازه زمانی افزایش یافته است. این یافته همسو با نتایج حاصل از محاسبه مساحت زخم نیز بود که طی آن گروه تیمار در مقایسه با گروه کنترل دیابتی با سرعت بیش‌تری ترمیم یافته بود.

با توجه به نتایج حاصل از این مطالعه، میوه گیاه پلم می‌تواند طول مدت بهبودی زخم را در موش‌های دیابتی در مقایسه با گروه کنترل دیابتی که هیچ‌گونه درمانی دریافت نمی‌کرده‌اند، به‌طور قابل‌توجهی کاهش دهد و به‌نظر می‌رسد حداقل قسمتی از اثرات التیام بخشی گیاه فوق، احتمالاً به دلیل اثرات ضد التهابی و آنتی‌اکسیدانتی است که در فرآیندهای متعدد ترمیم، نقش تسریعی داشته است. از سوی دیگر مشاهده شد این یافته‌ها در مقایسه با گروه کنترل سالم همچنان اختلافات معنی‌داری داشت که این عامل عمدتاً به دلیل پیچیدگی دیابت و عوارض حاصل از آن می‌باشد که نشان‌دهنده لزوم روش‌های چند عاملی در درمان زخم‌های دیابتی است.

از محدودیت‌های مطالعه، می‌توان به عدم بررسی‌های بیومکانیکی بافت زخم و دوره‌های درمانی طولانی‌تر اشاره کرد.

همکاران حضور سطح بالایی از فلاونوئیدها در گیاه پلم را گزارش کرده‌اند (۳۶، ۱۸). لذا به نظر می‌رسد در مطالعه حاضر، به دلیل وجود فلاونوئیدها در گیاه پلم، احتمالاً با اثرات ضد التهابی که از طریق مهار میانجی‌های مربوطه است، با کاهش دوره التهاب و جلوگیری از بروز استرس اکسیداتیو که یکی از شاخصه‌های مهم دیابت در ایجاد عوارض می‌باشد، تسریع التیام زخم‌های دیابتی در گروه تیمار مشاهده شده است.

در مطالعه حاضر به منظور ارزیابی فاز تکثیری در گروه‌های مورد مطالعه، از بین چندین سایتوکاین که نقش مهمی در بهبود زخم‌ها دارند، مهم‌ترین آن‌ها شامل TGF- $\beta$  و bFGF مورد ارزیابی قرار گرفتند. bFGF یک پلی‌پپتید واحد است که توسط سلول‌های مختلفی از جمله فیروبلاست‌ها و کراتینوسیت‌ها تولید می‌شود (۲۴). این فاکتور میتوژنیک بوده، بقای سلول را تقویت و رگ‌زایی را واسطه‌گری می‌کند (۳۷). همچنین، TGF- $\beta$  می‌تواند باعث تجمع پروتئین‌های ماتریکس خارج سلولی<sup>۵</sup>، تعدیل رسوب کلاژن و بازسازی ECM موقتی به ECM دائمی در بافت گرانوله زخم و نیز به عنوان یک سرکوب‌کننده سیستم ایمنی قوی عمل کند (۳۷). نتایج مطالعه حاضر بیان‌کننده بالایی از ژن‌های TGF- $\beta$  و bFGF در گروه‌های تحت تیمار نسبت به گروه کنترل دیابتی نشان داد. علاوه بر این، بررسی‌های استریولوژیکی در مطالعه حاضر تعداد قابل‌توجهی سلول‌های فیروبلاست و نیز افزایش حجم اپیدرم و درم را در گروه تحت تیمار نسبت به گروه کنترل دیابتی نشان داد که این یافته‌ها همسو با نتایج حاصل از بیان ژن‌های TGF- $\beta$  و bFGF بوده و به نوعی تایید‌کننده یکدیگر بودند. همچنین در مطالعه حاضر بیان ژن VEGF به عنوان فاکتور اصلی دخیل در فرآیند رگ‌زایی نیز مورد بررسی قرار گرفت. رگ‌زایی و خون‌کافی از عوامل مهم کلیدی به شمار می‌روند که به‌طور مستقیم در روند بهبود زخم

## سپاسگزاری

معاونت محترم تحقیقات و فن آوری دانشگاه علوم پزشکی مازندران تشکر می‌گردد. این مطالعه دارای کد اخلاق: IR.MAZUMS.REC 1397-1353 می‌باشد.

این مطالعه، حاصل طرح تحقیقاتی به شماره (کد طرح ۲۹۶) می‌باشد. بدین وسیله از حمایت مالی حوزه

## References

1. Forsythe RO, Apelqvist J, Boyko EJ, Fitridge R, Hong JP, Katsanos K, et al. Performance of prognostic markers in the prediction of wound healing or amputation among patients with foot ulcers in diabetes: A systematic review. *Diabetes/Metabolism Research and Reviews* 2020; 36(S1): 1520-7552.
2. Enoch S, Leaper DJ. Basic science of wound healing. *Surgery* 2008; 26(2): 31-37.
3. Vatankhah N, Jahangiri Y, Landry GJ, Moneta GL, Azarbal AF. Effect of systemic insulin treatment on diabetic wound healing. *Wound Repair Regen* 2017; 25(2): 288-291.
4. Amini A, Pouriran R, Abdollahifar M-A, Abbaszadeh HA, Ghoreishi SK, Chien S, et al. Stereological and molecular studies on the combined effects of photobiomodulation and human bone marrow mesenchymal stem cell conditioned medium on wound healing in diabetic rats. *Journal of Photochemistry and Photobiology B: Biology* 2018; 182: 42-51.
5. Tabatabaei-Malazy O, Saeedi Moghaddam S, Rezaei N, Sheidaei A, Hajipour MJ, Mahmoudi N, et al. A nationwide study of metabolic syndrome prevalence in Iran; a comparative analysis of six definitions. *PloS One* 2021; 16(3): e0241926.
6. Siqueira MF, Li J, Chehab L, Desta T, Chino T, Krothpali N, et al. Impaired wound healing in mouse models of diabetes is mediated by TNF- $\alpha$  dysregulation and associated with enhanced activation of forkhead box O1 (FOXO1). *Diabetologia* 2010; 53(2): 378-388.
7. Preethi PJ. Herbal medicine for diabetes mellitus: A Review. *Asian Journal of Pharmaceutical Research* 2013; 3(2): 57-70.
8. Pang GM, Li FX, Yan Y, Zhang Y, Kong LL, Zhu P, et al. Herbal medicine in the treatment of patients with type 2 diabetes mellitus. *Chinese Medical Journal* 2019; 132(1): 78-85.
9. Kumar B, Vijayakumar M, Govindarajan R, Pushpangadan P. Ethnopharmacological approaches to wound healing—exploring medicinal plants of India. *Journal of Ethnopharmacology* 2007; 114(2): 103-113.
10. Kasole R, Martin HD, Kimiywe J. Traditional medicine and its role in the management of diabetes mellitus: “patients’ and herbalists’ perspectives”. *Evidence-Based Complementary and Alternative Medicine*. 2019, e.835691.
11. Nasiry D, Ebrahimzadeh MA, Akbari J, Amiri FT. Wound healing activity of *Sambucus ebulus*. *Int J Pharm Sci Res* 2017; 8(1): 1000-1004.
12. Ebrahimzadeh MA, Ehsanifar S, Eslami B. *Sambucus ebulus elburensis* fruits: A good source for antioxidants. *Pharmacognosy Magazine* 2009; 5(19): 213-218.
13. Tuzlacı E, Tolon E. Turkish folk medicinal plants, part III: Şile (İstanbul). *Fitoterapia* 2000; 71(6): 673-685.
14. Ebrahimzadeh MA, Nabavi SF, Nabavi SM. Antioxidant activities of methanol extract of *Sambucus ebulus* L. flower. *Pakistan Journal of Biological Sciences* 2009; 12(5): 447-450.

15. Ebrahimzadeh M, Mahmoudi M, Salimi E. Antiinflammatory activity of Sambucus ebulus hexane extracts. *Fitoterapia* 2006; 77(2): 146-148.
16. Ebrahimzadeh MA, Mahmoudi M, Karami M, Saeedi S, Ahmadi AH, Salimi E. Separation of active and toxic portions in Sambucus ebulus. *Pakistan Journal of Biological Sciences* 2007; 10(22): 4171-4173.
17. Aghajanzadeh H, Abdolmaleki M, Ebrahimzadeh M, Mojtavavi N, Mousavi T, Izad M. Methanolic extract of Sambucus ebulus ameliorates clinical symptoms in experimental type 1 diabetes through anti-inflammatory and immunomodulatory action. *Cell Journal (Yakhteh)* 2021; 23(4): 465-473.
18. Motevalli-Haghi F, Fathi H, Ebrahimzadeh MA, Eslami S, Karamie M, Eslamifar M, et al. Evaluation of Phytochemical, Total Phenolic and Flavonoid content, Antioxidant Activities, and Repelling Property of Sambucusebulus. *Journal of Medicinal plants and By-product* 2020; 9(Special): 97-105.
19. Mozafari O, Behnampour N, Pahlevanzadeh B, Saberi S, Mozafari I, Akbari J, et al. Effectiveness of Sambucus ebulus Leaf Extract in Treatment of Cutaneous Leishmaniasis: A Double Blind Clinical Trial. *J Mazandaran Univ Med Sci* 2020; 29(181): 120-124 (Persian).
20. Kaveh K, Mohamadyan M, Ebrahimzadeh MA. Antihypoxic activities of sambucus ebulus leaf and fruit and myrtus communis leaf in mice. *J Mazandaran Univ Med Sci* 2019; 29(176): 61-73 (Persian).
21. Haratizadeh S, Ebrahimzadeh M, Bojnordi M, Hamidabadi H, Abdanipour A, Akhtari J. Effect of Sambucus ebulus extract on neural stem cell proliferation under oxidative stress condition. *Scientific Journal of Kurdistan University of Medical Sciences* 2018; 23(3): 26-35 (Persian).
22. Schwaiger S, Zeller I, Pölzelbauer P, Frotschnig S, Laufer G, Messner B, et al. Identification and pharmacological characterization of the anti-inflammatory principal of the leaves of dwarf elder (*Sambucus ebulus* L.). *Journal of ethnopharmacology* 2011; 133(2): 704-709.
23. Babaei E, Asghari MH, Mehdikhani F, Moloudizargari M, Ghobadi E, Pouya SRH. The healing effects of herbal preparations from *Sambucus ebulus* and *Urtica dioica* in full-thickness wound models. *Asian Pacific Journal of Tropical Biomedicine* 2017; 7(5): 421-427.
24. Nasiry D, Khalatbary AR, Abdollahifar M-A, Amini A, Bayat M, Noori A, et al. Engraftment of bioengineered three-dimensional scaffold from human amniotic membrane-derived extracellular matrix accelerates ischemic diabetic wound healing. *Archives of Dermatological Research* 2020; 313(7): 567-582.
25. Nasiry D, Khalatbary AR, Ahmadvand H, Amiri FT. *Juglans regia* L. leaf extract attenuates diabetic nephropathy progression in experimental diabetes: an immunohistochemical study. *Iran J Med Sci* 2019; 44(1): 44-52 (Persian).
26. Nasiry D, Ahmadvand H, Amiri FT, Akbari E. Protective effects of methanolic extract of *Juglans regia* L. leaf on streptozotocin-induced diabetic peripheral neuropathy in rats. *BMC Complementary and Alternative Medicine* 2017; 17(1): 1-11.
27. Nasiry D, Khalatbary AR, Ahmadvand H. Therapeutic potential of *Juglans regia* L. leaf extract against diabetic retinopathy in rat. *Iran J Basic Med Sci* 2017; 20(11): 1275-1281 (Persian).

28. Ebrahimzadeh MA, Rafati MR, Damchi M, Golpur M, Fathiazad F. Treatment of paederus dermatitis with Sambucus ebulus Lotion. Iranian Journal of Pharmaceutical Research 2014; 13(3): 1056-1071 (Persian).
29. Nasiry D, Khalatbary AR, Ebrahimzadeh MA. Anti-inflammatory and wound-healing potential of golden chanterelle mushroom, *Cantharellus cibarius* (Agaricomycetes). Int J Med Mushrooms 2017; 19(10): 893-903.
30. Howard V, Reed M. Unbiased stereology: three-dimensional measurement in microscopy: Garland Science, 2<sup>th</sup> ed; 2004.
31. Han G, Ceilley R. Chronic wound healing: a review of current management and treatments. Adv Ther 2017; 34(3): 599-610.
32. Bagheri M, Amini A, Abdollahifar MA, Ghoreishi SK, Piryaei A, Pouriran R, et al. Effects of photobiomodulation on degranulation and number of mast cells and wound strength in skin wound healing of streptozotocin-induced diabetic rats. Photomed Laser Surg 2018; 36(8): 415-423.
33. Reinke J, Sorg H. Wound repair and regeneration. European Surgical Research 2012; 49(1): 35-43.
34. Brem H, Tomic-Canic M. Cellular and molecular basis of wound healing in diabetes. J Clin Invest 2007; 117(5): 1219-1222.
35. Dweck A. Herbal medicine for the skin. Their chemistry and effects on skin and mucous membranes. Journal of Applied Cosmetology 2002; 20(1): 83.
36. Zahmanov G, Alipieva K, Denev P, Todorov D, Hinkov A, Shishkov S, et al. Flavonoid glycosides profiling in dwarf elder fruits (*Sambucus ebulus* L.) and evaluation of their antioxidant and anti-herpes simplex activities. Industrial Crops and Products 2015; 63: 58-64.
37. Kang TS, Gorti GK, Quan SY, Ho M, Koch RJ. Effect of hyperbaric oxygen on the growth factor profile of fibroblasts. Arch Facial Plast Surg 2004; 6(1): 31-35.
38. Ebrahimpour-Malekshah R, Amini A, Zare F, Mostafavinia A, Davoody S, Deravi N, et al. Combined therapy of photobiomodulation and adipose-derived stem cells synergistically improve healing in an ischemic, infected and delayed healing wound model in rats with type 1 diabetes mellitus. BMJ Open Diabetes Research and Care 2020; 8(1): e001033.