

Protective Effect of Atorvastatin on Benzopyrene-Induced Hepatorenal Toxicity: A Histopathological Study

Abbasali Karimpour Malekshah¹,
Mansoureh Mirzaei²,
Zahra Rahmani³,
Amir Esmailnejad Mogaddam⁴,
Abbas Noori³,
Fereshteh Talebpour Amiri⁴

¹ Professor, Department of Anatomy, Molecular and Cell Biology Research Center, Mazandaran University of Medical Sciences, Sari, Iran

² PhD in Comparative Histology, Faculty of Medicine, Mazandaran University of Medical Sciences, Sari, Iran

³ MSc in Anatomical Sciences, Faculty of Medicine, Mazandaran University of Medical Sciences, Sari, Iran

⁴ Associate Professor, Department of Anatomy, Molecular and Cell Biology Research Center, Mazandaran University of Medical Sciences, Sari, Iran

(Received May 8, 2022 ; Accepted July 3, 2022)

Abstract

Background and purpose: Benzo[a]pyrene (BaP) is an environmental pollutant that has genotoxic and carcinogenic effects. Atorvastatin (ATV), as a lipid-lowering drug, has antioxidant, anti-inflammatory and anti-apoptotic properties. This study investigated the effects of ATV on chronic liver and kidney damage induced by BaP.

Materials and methods: In this experimental study, adult female rats were randomly divided into seven groups (n= 8 per group), including control group, olive oil group, ATV group (10 mg/kg), BaP groups (10 and 20 mg/kg), and ATV + BaP groups (10 and 20 mg). The drugs were administered by oral gavage for ten consecutive days. Histopathologic evaluation of the liver and kidney tissues was done one month after drug administration.

Results: Histopathologic changes in both liver and kidney tissues such as inflammatory cell infiltration, plasma leakage, reduced acidophilia of hepatocytes, and renal tubular cells were seen in the groups receiving BaP. Findings showed that BaP at 20 mg/kg caused more serious harm than that at 10 mg/kg. ATV treatment protected structural changes in liver and kidney tissues.

Conclusion: Current study showed that destructive effects of benzopyrene remain until one month after administration. The protective effects of atorvastatin against benzopyrene-induced hepatotoxicity were confirmed over time.

Keywords: Benzo[a]pyrene, atorvastatin, hepatotoxicity, nephrotoxicity; rat

J Mazandaran Univ Med Sci 2022; 32 (211): 82-89 (Persian).

Corresponding Author: Fereshteh Talebpour Amiri - Molecular and Cell Biology Research Center, Mazandaran University of Medical Sciences, Sari, Iran. (E-mail: ftaleb2001@yahoo.co.uk)

اثر محافظتی آتورواستاتین بر سمیت کبدی و کلیوی ناشی از بنزوپیرن: یک مطالعه هیستوپاتولوژیک

عباسعلی کریمپور ملکشاہ¹

منصوره میرزایی²

زهرا رحمانی³

امیر اسماعیل نژاد مقدم⁴

عباس نوری³

فرشته طالب پور امیری⁴

چکیده

سابقه و هدف: بنزوپیرن (BaP) یک آلاینده محیطی با اثرات ژنوتوکسیسیستی و سرطان‌زایی می‌باشد. آتورواستاتین (ATV)، به عنوان یک داروی پایین آورنده چربی خون، دارای خواص آنتی‌اکسیدانی، ضد التهابی و ضد آپوپتوزی است. این مطالعه به بررسی اثرات آتورواستاتین بر آسیب مزمن کبدی و کلیوی ناشی از بنزوپیرن پرداخت.

مواد و روش‌ها: در این مطالعه تجربی موش‌های صحرایی بالغ ماده نژاد ویستار به صورت تصادفی به هفت گروه (n=8) تقسیم شدند، که شامل گروه کنترل، گروه روغن زیتون، گروه ATV با دوز 10 میلی‌گرم بر کیلوگرم، گروه‌های BaP، بنزوپیرن با دو دوز 10 و 20 میلی‌گرم بر کیلوگرم، گروه‌های ATV+ BaP، بنزوپیرن (10 و 20 میلی‌گرم بر کیلوگرم) به همراه آتورواستاتین بود. دوره تجویز داروها به مدت 10 روز متوالی و گواژ بود. یک ماه بعد از تجویز دارو بافت کبد و کلیه حیوانات جهت ارزیابی هیستوپاتولوژیکی بررسی شدند.

یافته‌ها: تغییرات هیستوپاتولوژیکی در بافت‌های کبد و کلیه از قبیل ارتشاح سلول‌های التهابی، نشت پلاسما، کاهش اسیدوفیلی سلول‌های کبدی و سلول‌های توبولار کلیه در گروه‌های دریافت‌کننده بنزوپیرن کاملاً مشهود بود. دوز 20 میلی‌گرم بر کیلوگرم آسیب جدی‌تری در مقایسه با دوز 10 میلی‌گرم بر کیلوگرم ایجاد کرد. تیمار حیوانات با آتورواستاتین تغییرات ساختاری در بافت‌های کبد و کلیه را محافظت کرد.

استنتاج: یافته‌های مطالعه نشان داد اثرات تخریبی بنزوپیرن تا یک ماه بعد از تجویز بنزوپیرن باقی می‌ماند. اثرات محافظتی آتورواستاتین در برابر سمیت کبدی و کلیوی ناشی از بنزوپیرن در دراز مدت تأیید شد.

واژه‌های کلیدی: بنزوپیرن، آتورواستاتین، سمیت کبدی، سمیت کلیوی، موش صحرایی

مقدمه

غذایی کبابی شده با زغال چوب یافت می‌شود و همچنین از منابع طبیعی ناشی از آتش‌سوزی جنگل‌ها و آتش‌فشان‌ها به وجود می‌آید. بنابراین بدن انسان از طریق

بنزوپیرن (Benzo(a)pyrene یا BaP) یک آلاینده زیست‌محیطی گسترده حاصل از سوخت ناقص در صنایع، دود آگزوز وسایل نقلیه، دود تنباکو و مواد

مؤلف مسئول: فرشته طالب پور امیری - ساری: کیلومتر 18 جاده فرح آباد، مجتمع دانشگاهی پیامبر(ص)، دانشکده پزشکی E-mail: ftaleb2001@yahoo.co.uk

1. استاد، گروه علوم تشریح، مرکز تحقیقات بیولوژی سلولی و مولکولی، دانشکده پزشکی، دانشگاه علوم پزشکی مازندران، ساری، ایران

2. دکترای بافت شناسی مقایسه‌ای، دانشکده پزشکی، دانشگاه علوم پزشکی مازندران، ساری، ایران

3. کارشناسی ارشد علوم تشریح، گروه آناتومی، دانشکده پزشکی، دانشگاه علوم پزشکی مازندران، ساری، ایران

4. دانشیار، گروه علوم تشریح، مرکز تحقیقات بیولوژی سلولی و مولکولی، دانشکده پزشکی، دانشگاه علوم پزشکی مازندران، ساری، ایران

تاریخ دریافت: 1401/2/18 تاریخ ارجاع جهت اصلاحات: 1401/2/25 تاریخ تصویب: 1401/4/12

مورد بررسی قرار گرفته است. همچنین اثر محافظتی آتورواستاتین بر آسیب کبدی ناشی از سیکلوفسفامید (14)، کادمیوم کلراید (15)، ایسکمی-رپرفیوژن (16)، آسیب کلیوی ناشی از سکتة قلبی (17) و رادیوتراپی (18) ارزیابی شده است. آتورواستاتین با کاهش استرس اکسیداتیو و بهبود سیستم آنتی‌اکسیدانی اندوژن، اثر محافظتی بر ساختار سلولی دارد (19). ارزیابی آسیب حاد کبدی و کلیوی ناشی از BaP با دوزهای مختلف توسط محققین بررسی شده است، در حالی که در مطالعه حاضر یک ماه بعد از دریافت ده روزه BaP، آسیب مزمن کبدی و کلیوی مورد ارزیابی قرار گرفت. هدف از مطالعه حاضر، تعیین اثر گذرا بودن و یا غیر قابل برگشت بودن BaP بر سلول‌های کبدی و کلیوی و همچنین بررسی اثر محافظتی آتورواستاتین بر آسیب کبدی و کلیوی ناشی از BaP در موش‌های صحرایی نژاد ویستار بود، زیرا تاکنون گزارشی در خصوص اثرات آتورواستاتین در آسیب کبدی و کلیوی در برابر BaP مشاهده نشده است. مطالعه حاضر با ارزیابی هیستوپاتولوژیکی به بررسی تاثیر آتورواستاتین بر سمیت کلیوی و کبدی ناشی از بنزوپیرن پرداخت.

مواد و روش‌ها

مواد شیمیایی

BaP به شکل پودر از شرکت چینی (Cat.No.B1760, Sigma-Aldrich) خریداری و قبل از استفاده در روغن ذرت حل شد و به شکل تازه مورد استفاده قرار گرفت. آتورواستاتین از شرکت دارویی سبحان تهیه شد. روغن ذرت از روغن خوراکی ذرت (Mazola) موجود در بازار تهیه گردید. همه موارد به صورت گاوآژ تجویز شد.

حیوانات

موش‌های صحرایی ماده بالغ از نژاد ویستار با وزن 180-200 گرم از مرکز تحقیقات حیوانات آزمایشگاهی دانشگاه علوم پزشکی مازندران، ساری، تهیه شد. حیوانات

منابع مختلفی در معرض این آلاینده قرار می‌گیرد. محیط و مواد غذایی آلوده از مهم‌ترین مسیرها می‌باشند. این ترکیب با تولید رادیکال‌های آزاد اکسیژن، مسئول اکسیداسیون ماکرومولکول‌های سلولی و متعاقب آن آسیب‌های ساختاری، تغییرات جدی در عملکرد سلولی و در نتیجه تحریک التهاب، نکروز، فیروز و حتی سرطان‌زایی می‌شود (1).

BaP با اتصال به DNA منجر به افزایش خطر ابتلا به سرطان در کبد می‌شود (2). از آنجایی که بافت کبد بالاترین ظرفیت را برای چنین تبدیل زیستی دارد، بنابراین حساسیت کبد و القای سرطان در کبد شایع‌تر از ارگان‌های دیگر می‌باشد (3). همچنین، قرار گرفتن در معرض BaP باعث افزایش سطح اوره و کراتینین سرم همراه با تغییرات شدید هیستوپاتولوژیک کلیه می‌شود. BaP با اختلال در سیستم آنتی‌اکسیدانی و افزایش استرس اکسیداتیو منجر به آسیب DNA و همچنین فعال شدن مسیر آپوپتوز می‌شود (4). در ضمن BaP از طریق القای استرس اکسیداتیو منجر به آسیب در ساختار بافتی کبد و کلیه می‌شود (5,6).

Latif و همکاران در مطالعه خود نشان داده‌اند که BaP با افزایش فعالیت P450 و سطح مالون دی‌آلدئید، از طریق استرس اکسیداتیو اثرات مخربی دارند که ممکن است گذرا و یا غیر قابل برگشت باشد، اما چالش‌های پاتوژنی که در طول دوره سرکوب با آن مواجه می‌شوند ممکن است کشنده باشد (7). استفاده از آنتی‌اکسیدان‌ها می‌تواند اثر محافظتی بر آسیب ناشی از استرس اکسیداتیو داشته باشد.

استاتین‌ها به‌طور گسترده در درمان بیماری‌های قلبی - عروقی به عنوان داروهای کاهش دهنده کلسترول استفاده می‌شوند. این داروها علاوه بر کاهش لیپوپروتئین‌ها و کلسترول پلاسما، در دوز پایین دارای اثراتی از قبیل ضد التهابی (8)، آنتی‌اکسیدانی (9) و ضد آپوپتوزی (10) می‌باشند. اثر محافظتی آتورواستاتین (ATV) بر سمیت تخمدان (11) و آسیب قلبی (12) ناشی از سیکلوفسفامید و بر سمیت بیضه ناشی از رادیوتراپی (13)

همگی در شرایط استاندارد نگهداری شدند. تمام آزمایشات بر روی حیوانات مطابق با دستورالعمل‌های کمیته اخلاق دانشگاه علوم پزشکی مازندران انجام شد.

طراحی تحقیق

در این مطالعه تجربی، موش‌های صحرایی ویستار به صورت تصادفی به هفت گروه 8 تایی تقسیم شدند. دوز BaP و ATV بر اساس مطالعات قبلی انتخاب شد (20، 21). در گروه کنترل، حیوانات آب مقطر را هم حجم گروه‌های دیگر دریافت کردند. در گروه روغن ذرت، حیوانات روغن ذرت را به صورت گاوآژ دریافت کردند. در گروه ATV، حیوانات آتورواستاتین با دوز 10 میلی‌گرم بر کیلوگرم به صورت گاوآژ دریافت کردند. گروه‌های BaP، بنزوپیرن را به صورت گاوآژ با دو دوز 10 و 20 میلی‌گرم بر کیلوگرم دریافت کردند. در گروه‌های ATV+ BaP، حیوانات بنزوپیرن را با دو دوز 10 و 20 میلی‌گرم بر کیلوگرم به همراه آتورواستاتین با دوز 10 میلی‌گرم بر کیلوگرم دریافت کردند. آتورواستاتین یک ساعت قبل از بنزوپیرن تجویز شد. مدت زمان دریافت بنزوپیرن و آتورواستاتین به مدت 10 روز متوالی بود. یک ماه پس از آخرین تجویز آتورواستاتین و بنزوپیرن، حیوانات با کتامین و زایلازین بیهوش و کبد و کلیه آن‌ها برای مطالعات هیستوپاتولوژیکی جمع‌آوری شدند.

ارزیابی هیستوپاتولوژیکی مقاطع کبدی و کلیوی

بافت‌های کبدی و کلیوی در محلول فرمالین 10 درصد برای مدت 48 ساعت فیکس شدند. سپس نمونه‌های بافتی با روش‌های استاندارد پروسس شدند. بعد از آب‌گیری، شفاف‌سازی و قالب‌گیری مقاطع بافتی به ضخامت 5 میکرومتر با هماتوکیسین و اتوزین (H&E) رنگ‌آمیزی گردید. تمام نمونه‌های بافتی از حیوانات آزمایشگاهی در زیر میکروسکوپ نوری (Olympus)، ژاپن) توسط یک هیستولوژیست مورد ارزیابی قرار گرفت. برای ارزیابی کمی بافت کبد، میکروگراف‌های

بافتی کبد با استفاده از یک سیستم امتیازدهی تجزیه و تحلیل شدند. براساس شدت اتساع سینوسی کبد، انفیلتراسیون سلولی التهابی، احتقان، دژنراسیون، وجود واکوئل در سیتوپلاسم و تشکیل گرانولوماتوز ساختار بافتی کبد در پنج فیلد از هر سگمنت در همه گروه‌ها و به شکل نمره‌گذاری بررسی شدند: نمره 0 (نرمال)، نمره 1 (خفیف)، نمره 2 (متوسط) و نمره 3 (شدید) (22). برای بافت کلیه فضای بومن، اتساع لوله‌ای، تغییرات واکوئلی سیتوپلاسمی، ضخیم شدن غشای پایه، نفوذ لکوسیت‌ها، نکروز و آپوپتوز سلول‌های اپیتلیال در پنج فیلد از هر سگمنت در همه گروه‌ها و به شکل درصدی از آسیب کلیوی بررسی شدند. آسیب لوله‌ای به صورت: نمره 0 (بدون آسیب)، 1 (>25 درصد)، 2 (50-25 درصد)، 3 (75-50 درصد)، و 4 (>75 درصد) نمره‌گذاری شدند (23).

ارزیابی آماری

تجزیه و تحلیل داده‌های حاصل از این مطالعه با استفاده از آزمون ANOVA و سپس تست Tukey با استفاده از GraphPad Prism با نسخه 6 انجام شد. تفاوت آماری معنی‌داری در مقادیر $P < 0/05$ تعیین شد. داده‌های کمی به صورت میانگین \pm SD ارائه شدند.

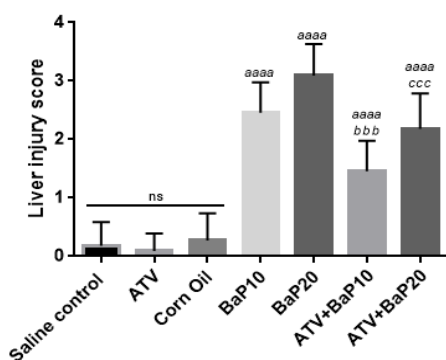
یافته‌ها و بحث

اثر ATV بر هیستوپاتولوژی بافت کبد و کلیه در

رت‌های دریافت‌کننده BaP

تصویر شماره 1 فتومیکروگرافی از بافت‌های کبدی را نشان می‌دهد. سکشن‌های کبدی در گروه‌های کنترل و آتورواستاتین ویژگی‌های مورفولوژیکی طبیعی از سلول‌های کبدی، وریدهای مرکزی، ناحیه پورتال و سینوزوئیدهای کبدی را بدون هیچ‌گونه التهاب یا تغییرات دژنراتیو نشان دادند. ساختار بافتی کبد در موش‌های دریافت‌کننده BaP با دو دوز 10 و 20 میلی‌گرم بر کیلوگرم، ارتشاح سلول‌های التهابی را در ناحیه پورتال، خونریزی، دژنراسیون سلول‌های کبدی، کاهش شدید

میانگین نمره آسیب بافت کبد در همه گروه‌ها در نمودار شماره 1 نشان داده شده است. BaP میزان آسیب کبدی را در موش‌هایی که برای مدت 10 روز در معرض BaP بودند در مقایسه با گروه کنترل افزایش داد ($P < 0/0001$).

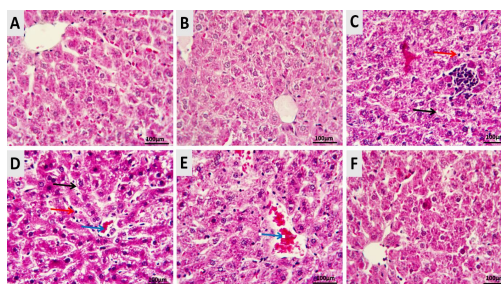


نمودار شماره 1: هیستوگرام سیستم نمره دهی آسیب کبدی در برش‌های بافتی. تمام مقادیر به صورت میانگین \pm انحراف معیار بیان شد. بیش‌ترین امتیاز مربوط به گروه BaP بود. a در مقایسه با گروه کنترل و b در مقایسه با گروه BaP. BaP، بنزوپیرن؛ ATV: آتورواستاتین

شدت آسیب در گروهی که دوز 20 میلی‌گرم بر کیلوگرم BaP دریافت کرده بودند شدیدتر از دوز 10 میلی‌گرم بر کیلوگرم بود. موش‌هایی که ATV به همراه BaP دریافت کرده بودند میزان آسیب کبدی کم‌تری در مقایسه با موش‌هایی که فقط در معرض BaP قرار داشتند بود ($P < 0/0001$). در ساختار بافتی کبد امتیاز در سه گروه شاهد، ATV و روغن زیتون نزدیک به هم بود.

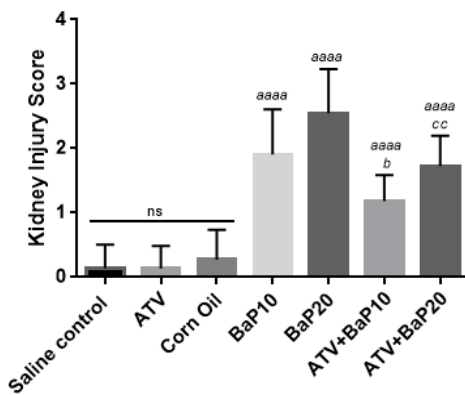
فتومیکروگراف‌های کلیه از تاثیر BaP و ATV بر ساختار بافتی کلیه در تصویر شماره 2 نشان داده شد. کلیه در گروه کنترل ساختار نرمالی از گلوامرول‌ها، کپسول بومن و توپول‌ها را نشان داد. ساختار بافتی دو گروه ATV و روغن زیتون تقریباً مشابه گروه کنترل بود. تجویز BaP بر ساختار بافتی کلیه تأثیر زیادی داشت. نشت سلول‌های التهابی در ناحیه قشری و مدولا، احتقان عروق و خونریزی، نشت پلاسما در ناحیه قشری و مدولا دیده شد. در بخش عمقی ناحیه قشری کلیه اسیدوفیلی

اسیدوفیلی سلول‌های کبدی در سراسر بافت کبد، وجود سلول‌هایی با هسته‌هایی در اندازه‌های متفاوت، اتساع سینوزوئیدهای کبدی، غیر طبیعی شدن طناب‌های کبدی، تغییرات دژنراتیو و پیکنوز شده را نشان دادند. این آسیب در دوز 20 میلی‌گرم بر کیلوگرم شدیدتر بود. از آنجایی که کبد محل پاکسازی گزنویوتیک‌ها است، به شدت مستعد آسیب‌پذیری است که در نتیجه عملکرد متابولیسمی آن می‌باشد (24). دریافت آتورواستاتین در موش‌هایی که در معرض BaP بودند بهبودی قابل توجهی در ساختار بافتی کبد و کاهش ارتشاح سلول‌های التهابی و پیکنوز شده را نشان دادند. گودرزی و همکاران در مطالعه خود تاثیر آتورواستاتین بر سمیت کبدی ناشی از کادمیوم کلراید را مورد ارزیابی قرار داده‌اند. آن‌ها بیان کردند که اگرچه آتورواستاتین توانست پارامترهای استرس اکسیداتیو را کاهش دهد، ولی نتوانست آسیب در ساختار بافتی کبد و افزایش آنزیم‌های کبدی را بهبود ببخشد (15). ما در مطالعات قبلی خود نشان داده‌ایم که ATV توانست در کاهش استرس اکسیداتیو و حفظ ساختار بافتی تخمدان ناشی از BaP تاثیر مثبت داشته باشد (21).



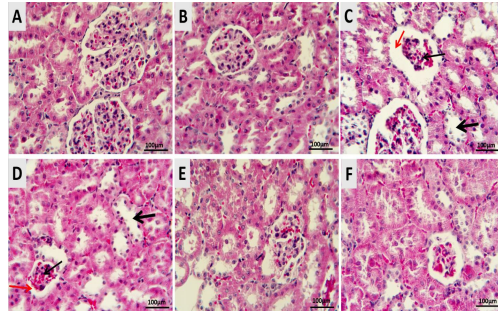
تصویر شماره 1: فتومیکروگراف‌ها تاثیر BaP و ATV بر ساختار بافت کبد در تمام گروه‌ها نشان می‌دهد. (A) گروه کنترل و (B) گروه تحت درمان با ATV، که ساختار بافتی نرمال را در کبد را نشان می‌دهد. (C, D) گروه BaP با دو دوز 10 و 20 میلی‌گرم بر کیلوگرم، تجویز BaP باعث اتساع سینوزوئیدهای کبدی (پیکان مشکی)، تکثیر سلول‌های کوپفر (پیکان قرمز) و احتقان (پیکان آبی) در کبد شد. (E, F) گروه‌های ATV + BaP که دریافت ATV اثر محافظتی بر ساختار کبد نشان می‌دهد. (رنگ آمیزی انوزین و همتوکسیلین، بزرگ‌نمایی: $\times 40$ ، نوار مقیاس = 100 میکرومتر). BaP، بنزوپیرن؛ ATV، آتورواستاتین

این، ارزیابی نیمه کمی آسیب کلیوی با سیستم امتیازدهی در همه گروه‌ها در نمودار شماره 2 نشان داده شده است. تجویز BaP باعث افزایش معنی‌دار نمره آسیب کلیوی در مقایسه با گروه کنترل و ATV شد ($P < 0/0001$). شدت آسیب در گروهی که دوز 20 میلی‌گرم بر کیلوگرم BaP دریافت کرده بودند شدیدتر از دوز 10 میلی‌گرم بر کیلوگرم بود. موش‌هایی که ATV به همراه BaP دریافت کرده بودند میزان آسیب کلیوی کم‌تری در مقایسه با موش‌هایی که فقط در معرض BaP قرار داشتند بود ($P < 0/001$). در ساختار بافتی کلیه نمره آسیب به بافت کلیه در سه گروه شاهد، ATV و روغن زیتون تقریباً مشابه بود.



نمودار شماره 2: هیستوگرام سیستم نمره‌دهی آسیب کلیوی در برش‌های بافتی. تمام مقادیر به صورت میانگین \pm انحراف معیار بیان شد. بیش‌ترین امتیاز مربوط به گروه BaP بود. a در مقایسه با گروه کنترل و b در مقایسه با گروه BaP. BaP: بنزوپیرن؛ ATV: آتورواستاتین داده‌های مطالعه حاضر به وضوح نشان می‌دهد که تجویز خوراکی BaP با دوزهای 10 و 20 میلی‌گرم بر کیلوگرم وزن بدن اثرات مضر بر بافت کبد و کلیه موش دارد. بنابراین، می‌توان پیشنهاد کرد که باید تا حد ممکن از در معرض قرار گرفتن با BaP خودداری کرد و یا از مصرف بیش از اندازه غذاهای کبابی پرهیز نمود و این‌که، آتورواستاتین با پتانسیل درمانی، می‌تواند ظرفیت بالایی جهت مقابله با اثرات سمی BaP بر ساختار بافتی داشته باشد.

سلول‌های توبولار کاهش یافته، به‌طوری‌که سلول‌ها رنگ پریده بودند. این آسیب در دوز 20 میلی‌گرم بر کیلوگرم شدیدتر بود. حتی در ناحیه عمقی قشر کلیه از هم گسیختگی توبول‌ها در دوز 20 میلی‌گرم بر کیلوگرم دیده شد. موش‌هایی که ATV را به همراه BaP دریافت کردند ساختار کلیه بهبودی نسبی یافت.



تصویر شماره 2: فتومیکروگراف‌ها تاثیر BaP و ATV را بر ساختار بافت کلیه در تمام گروه‌ها نشان می‌دهد. (الف) گروه کنترل و (ب) گروه تحت درمان با ATV، که ساختار بافتی نرمال را در کلیه نشان می‌دهد. (c,d) گروه BaP با دوز 10 و 20 میلی‌گرم بر کیلوگرم، اتساع لوله‌ای (فلش مشکی ضخیم)، آتروفی شبکه گلومرولی (فلش مشکی نازک) و افزایش فضای فیلتراسیون (فلش قرمز) را نشان داد. (e,f) گروه‌های ATV+BaP که یافته‌های هیستوپاتولوژیک با بهبودی نسبی را نشان می‌دهد. (رنگ آمیزی اتوزین و هماتوکسیلین، بزرگ‌نمایی: $\times 40$ ، نوار مقیاس = 100 میکرومتر). BaP، بنزوپیرن؛ ATV، آتورواستاتین

Owumi و همکاران نیز در مطالعه خود از دوز 10 میلی‌گرم بر کیلوگرم BaP استفاده کردند. آن‌ها نیز آسیب در ساختار بافتی کبد و کلیه را تایید کردند (6). Latif و همکاران در مطالعه خود نشان داده‌اند که اگرچه اثرات مخرب قرار گرفتن در معرض غلظت بالای BaP ممکن است گذرا و یا غیرقابل برگشت باشد، اما چالش‌های پاتورنی که در طول دوره سرکوب با آن مواجه می‌شوند ممکن است کشنده نیز باشد (7). ترکیبات سمی با اتصال به سلول‌های اپیتلیال لوله پروگزیمال و فسفولیپیدهای آنیونی در سلول‌های توبولار، باعث ایجاد ناهنجاری در عملکرد و متابولیسم می‌گردند (25). علاوه بر

سپاسگزاری

این مقاله حاصل طرح تحقیقاتی مصوب به شماره 6204 می باشد که از محل معاونت تحقیقات و فن آوری دانشگاه علوم پزشکی مازندران (مرکز تحقیقات بیولوژی سلولی مولکولی) تامین اعتبار

شده است و دارای کد اخلاق به شماره IR.MAZUMS..REC.1398.6204 می باشد. بدینوسیله از همکاری معاونت محترم تحقیقات و فناوری دانشگاه علوم پزشکی مازندران و مرکز تحقیقات ایمونونژنتیک در این پژوهش قدردانی می گردد.

References

1. Benchouieba I, Lahouelb M. Beneficial effect of gallic acid on oxidative stress and chronic hepatotoxicity induced by carcinogenic benzopyrene in rats. *Journal of New Technology and Materials* 2019; 9(2): 10-16.
2. Ge Y, Gu P, Wang W, Cao L, Zhang L, Li J, et al. Benzo [a] pyrene stimulates miR-650 expression to promote the pathogenesis of fatty liver disease and hepatocellular carcinoma via SOCS3/JAK/STAT3 cascades. *J Mol Cell Biol* 2021; 13(8): 556-564.
3. Reed L, Mrizova I, Barta F, Indra R, Moserova M, Kopka K, et al. Cytochrome b 5 impacts on cytochrome P450-mediated metabolism of benzo [a] pyrene and its DNA adduct formation: studies in hepatic cytochrome b 5/P450 reductase null (HBRN) mice. *Arch Toxicol* 2018; 92(4): 1625-1638.
4. Khattab SA, Hussien WF, Raafat N, Ahmed Alaa El-Din E. Modulatory effects of catechin hydrate on benzo [a] pyrene-induced nephrotoxicity in adult male albino rats. *Toxicol Res* 2021; 10(3): 542-550.
5. Ge J, Hao R, Rong X, Dou QP, Tan X, Li G, et al. Secoisolariciresinol diglucoside mitigates benzo [a] pyrene-induced liver and kidney toxicity in mice via miR-101a/MKP-1-mediated p38 and ERK pathway. *Food and Chemical Toxicol* 2022; 159: 112733.
6. Owumi SE, Adeniyi G, Oyelere AK. The modulatory effect of taurine on benzo (a) pyrene-induced hepatorenal toxicity. *Toxicol Res* 2021; 10(3): 389-398.
7. Latif I, Karim A, Zuki A, Zamri-Saad M, Niu J, Noordin M. Pulmonary modulation of benzo [a] pyrene-induced hemato-and hepatotoxicity in broilers. *Poultry Science* 2010; 89(7): 1379-1388.
8. Koushki K, Shahbaz SK, Mashayekhi K, Sadeghi M, Zayeri ZD, Taba MY, et al. Anti-inflammatory action of statins in cardiovascular disease: the role of inflammasome and toll-like receptor pathways. *Clin Rev Allergy Immunol* 2021; 60(2): 175-199.
9. Aktay G, Gürsoy ŞÖ, Uyumlu U, Ünüvar S, İlhan N. Protective effect of atorvastatin on oxidative stress in streptozotocin-induced diabetic rats independently their lipid-lowering effects. *J Biochem Mol Toxicol* 2019; 33(5): e22295.
10. Chou CW, Lin CH, Hsiao TH, Lo CC, Hsieh CY, Huang CC, et al. Therapeutic effects of statins against lung adenocarcinoma via p53 mutant-mediated apoptosis. *Scientific Reports* 2019; 9(1): 20403.
11. Hamzeh M, Hosseinimehr SJ, Mohammadi HR, Beklar SY, Dashti A, Amiri FT. Atorvastatin attenuates the ovarian damage induced by cyclophosphamide in rat: An experimental study. *Int J Reprod Biomed* 2018; 16(5): 323-334.

12. Hamzeh M, Talebpour Amiri F, Karimpour Malekshah A, Yaghubi Beklar S, Hosseinimehr J. Protective effect of atorvastatin against cardiotoxicity and hematotoxicity induced by cyclophosphamide in rat. *J Mazandaran Univ Med Sci* 2017; 27(151): 1-11 (Persian).
13. Naeimi RA, Amiri FT, Khalatbary AR, Ghasemi A, Zargari M, Ghesemi M, et al. Atorvastatin mitigates testicular injuries induced by ionizing radiation in mice. *Reprod Toxicol* 2017; 72: 115-121 (Persian).
14. Hamzeh M, Hosseinimehr SJ, Khalatbary AR, Mohammadi HR, Dashti A, Amiri FT. Atorvastatin mitigates cyclophosphamide-induced hepatotoxicity via suppression of oxidative stress and apoptosis in rat model. *Res Pharm Sci* 2018; 13(5): 440-449 (Persian).
15. Goodarzi Z, Karami E, Yousefi S, Dehdashti A, Bandegi AR, Ghanbari A. Hepatoprotective effect of atorvastatin on Cadmium chloride induced hepatotoxicity in rats. *Life Sci* 2020; 254: 117770.
16. Ajamieh H, Farrell GC, McCuskey RS, Yu J, Chu E, Wong HJ, et al. Acute atorvastatin is hepatoprotective against ischaemia-reperfusion injury in mice by modulating eNOS and microparticle formation. *Liver Int* 2015; 35(9): 2174-2186.
17. Salyamova L, Kvasova O, Tomashevskaya Y, Burko N, Oleynikov V. Nephroprotective effect of atorvastatin in patients with acute myocardial infarction. *Atherosclerosis* 2020; 315: e53-e54.
18. Talebpour Amiri F, Hamzeh M, Naeimi RA, Ghasemi A, Hosseinimehr SJ. Radioprotective effect of atorvastatin against ionizing radiation-induced nephrotoxicity in mice. *Int J Radiat Biol* 2018; 94(2): 106-113.
19. Zohreh-al-sadat Ghoreschi RK, Khodarahmi A, Karimollah A, Moradi A. The preventive effect of atorvastatin on liver fibrosis in the bile duct ligation rats via antioxidant activity and down-regulation of Rac1 and NOX1. *Iran J Basic Sci* 2020; 23(1): 30-35 (Persian).
20. Luderer U, Meier MJ, Lawson GW, Beal MA, Yauk CL, Marchetti F. In utero exposure to benzo [a] pyrene induces ovarian mutations at doses that deplete ovarian follicles in mice. *Environmental and Molecular Mutagenesis* 2019; 60(5): 410-420.
21. Rahmani Z, Karimpour Malekshah A, Zargari M, Talebpour Amiri F. Effect of prenatal exposure to Benzo [a] pyrene on ovarian toxicity and reproductive dysfunction: Protective effect of atorvastatin in the embryonic period. *Environ Toxicol* 2021; 36(8): 1683-1693.
22. Moradpour R, Shokri M, Abedian S, Amiri FT. The protective effect of melatonin on liver damage induced by mobile phone radiation in mice model. *International Journal of Radiation Research* 2020; 18(1): 133-141.
23. Taghizadeh F, Hosseinimehr SJ, Zargari M, Karimpour Malekshah A, Talebpour Amiri FB. Gliclazide attenuates cisplatin-induced nephrotoxicity through inhibiting NF- κ B and caspase-3 activity. *IUBMB Life* 2020; 72(9): 2024-2033.
24. Porchezian E, Ansari S. Hepatoprotective activity of Abutilon indicum on experimental liver damage in rats. *Phytomedicine* 2005; 12(1-2): 62-64.
25. Padmini MP, Kumar JV. A histopathological study on gentamycin induced nephrotoxicity in experimental albino rats. *IOSR J Dent Med Sci* 2012; 1(1): 14-17.