

## *A Case of Motor Neuron Disease Following Covid-19 Vaccination*

Mohadeseh Farokhfar

Assistant Professor, Department of Neurology, Ramsar Campus, Mazandaran University of Medical Sciences, Ramsar, Iran

(Received February 7, 2023; Accepted October 8, 2023)

### **Abstract**

while vaccination against SARS-CoV-2 could stop the pandemic of COVID19, there are still concerns about the vaccine-related side effects. One of the neurological adverse effects following administration of COVID vaccines is motor neuron disease. In this case we report a unique case of motor neuron disease post the second dose of Sinopharm vaccine is presented. A 43 years old man with no evidence of prior SARS COV2 infection presented with progressive muscular weakness after receiving the second dose of Sinopharm covid-19 vaccine.

Upon physical examination, laboratory data, Electromyogram and Nerve Conduction Study (EMG-NCS) and also muscle biopsy suggested the diagnosis of Covid-19 associated motor neuron disease. The patient was treated with Riluzole and Edaravone to delay the progression rate. This case described a possible link between Covid-19 Sinopharm vaccine and motor neuron disease. However further data are required to confirm such an association.

**Keywords:** Covid-19, Motor neuron disease, Sinopharm vaccine

**J Mazandaran Univ Med Sci 2023; 33 (Supple 1): 360-366 (Persian).**

**Corresponding Author: Mohadese Farokhfar**- Ramsar Campus, Mazandaran University of Medical Sciences, Ramsar, Iran.  
(E-mail: mohad.farokhfar@gmail.com)

# گزارش یک مورد بروز بیماری موتور نورون به دنبال تزریق واکسن کووید 19

محدثه فرخ فر

## چکیده

علی‌رغم این که واکسیناسیون SARS-COV2 توانست پاندمی کووید 19 را متوقف سازد، همچنان نگرانی‌هایی بابت عوارض جانبی ناشی از واکسن باقی است. یکی از عوارض نورولوژیکی که به دنبال تزریق واکسن کووید تاکنون گزارش کرده‌اند، بیماری موتور نورون است. در این مقاله، یک مورد خاص از بروز بیماری موتور نورون به دنبال دریافت دوز دوم واکسن سینوفارم مطرح می‌شود. وی مردی 43 ساله بدون سابقه‌ی قبلی ابتلا به کووید 19 بود که با ضعف عضلانی پیش‌رونده پس از دریافت دوز دوم واکسن سینوفارم مراجعه کرد.

طبق معاینات بالینی، یافته‌های آزمایشگاهی، مطالعه‌ی نوار عصب و عضله و نمونه‌برداری از عضله، تشخیص بیماری موتور نورون درباره او داده شد و تحت درمان با ریلوزول و ادراوون به‌منظور کاهش سرعت پیشرفت بیماری قرار گرفت. با توجه به شروع علائم به دنبال دریافت واکسن، این مورد می‌تواند مطرح‌کننده رابطه احتمالی بین بروز بیماری‌های موتور نورون و دریافت واکسن سینوفارم باشد. هرچند قریب به یقین، به یافته‌های بیشتری برای تأیید این ارتباط نیاز است.

واژه‌های کلیدی: کووید 19، واکسن سینوفارم، بیماری موتور نورون

## مقدمه

سندرم نورومیلیت اپتیک، مننژیت آسپتیک، نوریت اپتیک و هم‌چنین، مواردی از میوپاتی و نوروپاتی و درگیری موتور نورون گزارش شده است (1-7). در این مقاله، یک مورد خاص از بروز بیماری موتور نورون به دنبال دریافت دوز دوم واکسن سینوفارم را مطرح می‌کنیم.

## معرفی بیمار

بیمار آقای 43 ساله بدون سابقه‌ی قبلی ابتلا به کووید 19 با شکایت ضعف عضلانی به تدریج پیش‌رونده از سه ماه قبل که بلافاصله پس از دریافت دوز دوم واکسن سینوفارم شروع شده بود، به درمانگاه نورولوژی

بیماری ویروسی کووید 19 که با درگیری حاد تنفسی همراه بود، در سال 2019 شیوع یافت و در سال 2020، به پاندمی تبدیل شد. به همین دلیل، درباره انواع واکسیناسیون برای پیشگیری از شدت بیماری مطالعه شد و در نهایت، برخی از این واکسن‌ها تأیید شدند. از زمان شروع تزریق واکسن تاکنون، عوارض نورولوژیکی متعددی گزارش شده است که بازه شدت خفیف تا شدید را در بر می‌گیرند. در مقالات مختلف، عوارضی از قبیل استروک‌های سربروواسکولار شریانی و وریدی، فلج فاسیال، انواع تشنج، انواع میلیت و انسفالیت شامل میلیت عرضی و انسفالومیلیت حاد منتشر، سندرم گیلن‌باره،

E-mail: mohad.farokhfar@gmail.com

مؤلف مسئول: محدثه فرخ فر - رامسر: پردیس رامسر، دانشگاه علوم پزشکی مازندران

استادیار، گروه نورولوژی، پردیس رامسر، دانشگاه علوم پزشکی مازندران، رامسر، ایران

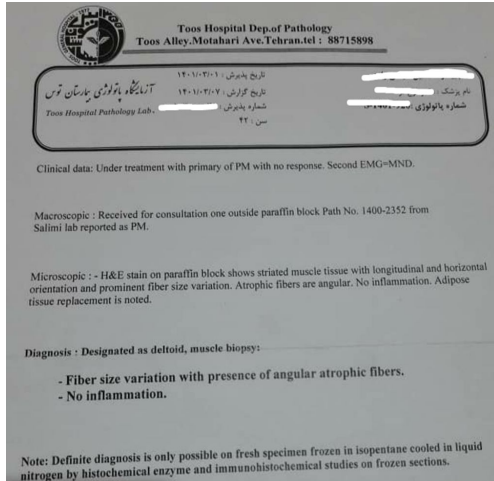
تاریخ دریافت: 1401/11/18 - تاریخ ارجاع جهت اصلاحات: 1402/1/16 تاریخ تصویب: 1402/7/16

بیمار آزمایش‌های مربوط درخواست شد که  $WBC=5/65 \times 1000/mm^3$  با میزان نوتروفیل 67 درصد و لنفوسیت 22 درصد،  $MCV=65/2$  fl،  $HB=11/5$  gr/dl، میکروسیتوز، هیپوکرومی، آنیزوسیتوز و پویکیوسیتوز در حد یک درجه،  $Mentzer\ Index=11/4$ ،  $LDH=318$ ،  $Aldolase=12/4$  IU/L،  $CPK=963$  IU/L،  $CRP=1$  mg/L و  $ESR=4$  mm گزارش شد. هم‌چنین، آنزیم‌های کبدی، عملکرد کلیوی و تیروئید ارزیابی شدند که نرمال بودند. با توجه به آنمی مطرح شده، از بیمار پروفایل آهن درخواست شد که  $SI=67$  ug/dl،  $Ferritin=4$  ng/ml و  $TIBC=380$  ug/dl گزارش شد. خون مخفی در مدفوع وی در سه بار ارزیابی، یافت نشد. با توجه به الگوی کم‌خونی مطرح شده که با تالاسمی مینور به تنهایی توجیه‌پذیر نبود و رد پای کم‌خونی فقر آهن نیز به چشم می‌خورد، وی به منظور رد مسائل پارائتوپلاستیک تحت تصویربرداری سی‌تی اسکن ریه، شکم و لگن قرار گرفت که موردی غیرطبیعی یافت نشد. هم‌چنین، در بررسی کولونوسکوپی و سپس، آندوسکوپی شواهدی به نفع بدخیمی یا خون‌ریزی گوارشی یافت نشد. هم‌چنین، برای بررسی انواع پلی‌رادیکولوپاتی و درگیری‌های عفونی و نئوپلاستیک ستون فقرات نخاعی، تحت ام‌آر‌آی مغز و ستون فقرات قرار گرفت که نکته‌ی توجیه‌کننده‌ی علائم مشهود نبود. در ادامه، بیمار تحت نمونه‌برداری از عضله‌ی دلتوئید چپ که ضعف واضح داشت، برای اطمینان از نبود میوزیت قرار گرفت که در گزارش نوروپاتولوژیست محترم، هیچ‌گونه التهابی مطرح نشد و تنها آتروفی آنگولار فیبرهای عضلانی مطرح شد (تصویر شماره 1).

بیمار در بهار سال 1401، تحت مطالعه نوار عصب و عضله چهاراندام قرار گرفت که SNAP‌های طبیعی و CMAP‌های دارای دامنه کاهش یافته بدون کاهش واضح سرعت هدایت و نبود کانداکشن بلوک عصبی در Nerve Conduction Study و MUAP‌های

بیمارستان شهید رجایی تنکابن ارجاع داده شد. ایشان در مهرماه سال 1400، اولین دوز واکسن کووید از نوع سینوفارم را دریافت کرد که به‌جز عوارض معمول موقتی چند روزه، عارضه‌ای نداشت. در آبان‌ماه، پس از گذشت یک ماه از دوز اول، دوز دوم از همین نوع را در عضله‌ی دلتوئید چپ دریافت کرد که یک روز پس از دریافت واکسن، دچار میالژی و ضعف عمومی و تب مختصر شد. پس از گذشت چند روز، علی‌رغم بهبود درد عضلانی، متوجه باقی ماندن ضعف پروگزیمال اندام فوقانی چپ شد. به تدریج، با شدت گرفتن ضعف عضلانی در ناحیه‌ی ذکر شده، دیستال همان اندام، پروگزیمال و دیستال اندام فوقانی مقابل و سپس، اندام‌های تحتانی با شدت کم‌تر درگیر شدند. وی از گرفتگی گهگاهی اندام‌ها شاکی بود؛ ولی از علائم حسی شکایتی نداشت. او به‌جز تالاسمی مینور سابقه بیماری دیگری را ذکر نمی‌کرد.

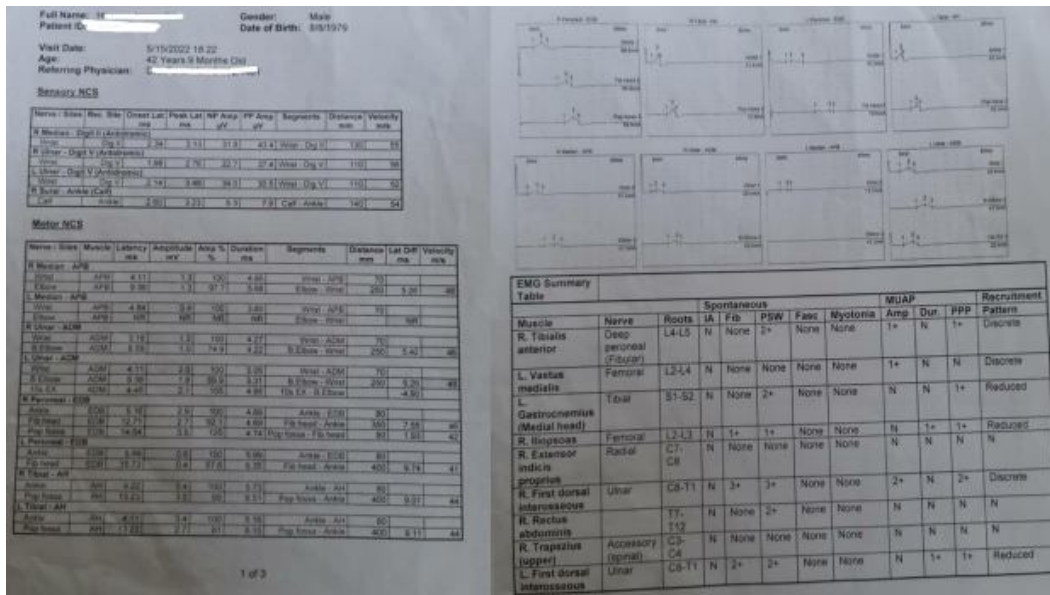
در معاینات نورولوژیک انجام شده، وی کاملاً بیدار و هوشیار و آگاه بود و همکاری خوبی برای ارائه‌ی شرح حال و انجام معاینات داشت. در معاینات مربوط به تکلم و اعصاب کرانیال دوازده‌گانه، هیچ‌گونه نکته‌ی غیرطبیعی یافت نشد. در معاینات مربوط به سیستم حرکتی، آتروفی مختصر پروگزیمال اندام‌های فوقانی، به‌ویژه در سمت چپ، مشهود بود. تون عضلانی به‌طور مختصر کاهش یافته بود و رفلکس پالمومتال و رفلکس‌های تری در اندام‌های تحتانی به‌طور مختصر افزایش یافته بود. در عین حال، رفلکس کف‌پایی روبه‌پایین ارزیابی شد. کاهش قدرت اندام‌ها در حد سه تا چهارپنجم در اندام‌های چهارگانه، با ارجحیت فوقانی نسبت به تحتانی، پروگزیمال نسبت به دیستال و درگیری بیشتر سمت چپ نسبت به راست مشهود بود. در معاینات حس سطحی و عمقی و معاینات مربوط به مخچه، نکته‌ای یافت نشد. او به‌سختی از روی زمین بلند می‌شد، قادر به ایستادن بود و بدون کمک، به‌آهستگی راه می‌رفت. پس از اخذ شرح حال و انجام معاینات، از



تصویر شماره 1: نتیجه پاتولوژی حاصل از نمونه برداری عضله دلتوئید  
چپ بیمار

پلی فازیک و بلنددامنه همراه با فعالیت های خودبه خودی متعدد در Electromyography به نفع بیماری موتور نورون دیده شد.

برای اطمینان بیشتر، فلوشیپ نوروماسکولار دیگری نوار عصب و عضله بیمار را ارزیابی کرد که یافته های قبلی تأیید شد (تصاویر شماره 2 و 3). وی از ابتدای تشخیص تحت درمان با ریلوزول و ادارااون قرار گرفت؛ ولی، متأسفانه، به دلیل بهبود نیافتن و سرعت پیشرفت بیماری، از ادامه ی درمان سر باز زد و طی کم تر از دو سال از شروع بیماری، به حمایت های تنفسی تهاجمی نیازمند شد.



**Conclusion:**

- Since 6 months ago, he has developed a progressive weakness.
- The DTRs are brisk in lower limbs with a prominent palmo-mental reflex.
- Most of CMAPs had declined.
- On EMG, spontaneous activities were seen in most of tested muscles including abdominal along with neurogenic changes.

→ In sum, this study is mostly in favour of an active motor neuron disorder (or mimics).

تصویر شماره شماره 2: نتایج اولین الکترومیوگرافی بیمار

**Nerve Conduction Study & Electromyography Report**

Patient: [REDACTED]  
 Age: 42  
 Date: 1401/03/25  
 Dear Colleague: Dr.  
 Thank you for referring the patient.  
 EMG-NCV of Upper & Lower Extremities was performed:

**Findings:**

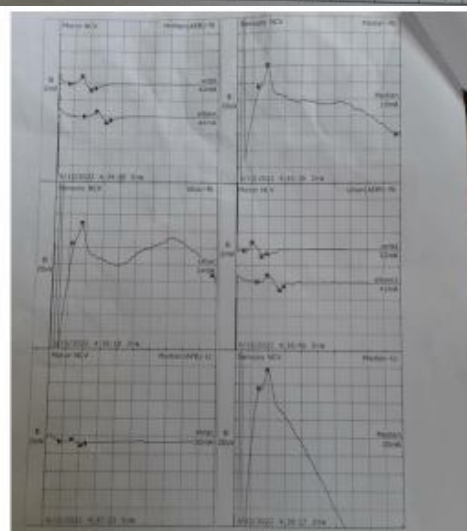

- 1- Latencies and Amplitude of Sensory nerve action potentials (SNAPs) were normal.
- 2- Distal motor latencies (DML) of Compound Motor Action Potentials (CMAPs) were normal.
- 3- Amplitude of CMAPs were decreased.
- 4- Conduction Velocities of CMAPs were normal.
- 5- No conduction block or abnormal temporal dispersion was seen.
- 6- EMG showed Severe Neurogenic Changes in all tested Muscles with spontaneous activities.

**Conclusion:**  
 This study is compatible with diffuse active motor neuron disease.

EMG	Insertion activity	Duchenne's				Minor unit potentials			
		Fibrill	PSW	Fascicul	Other	Amplitude	Duration	Phase	Phase
GASTROCNEMUS R	+1	+2	+3	+1	None	+3	+2	+3	
FDI R	+1	+2	+2	+1	None	+2	+2	+2	
FDI L	+1	+2	+2	+1	None	+2	+2	+2	
TIBIALIS ANT L	+1	+2	+3	+1	None	+2	+2	+2	
VAST MEDIALIS L	+1	+2	+2	+1	None	+2	+2	+2	
BICEPS L	+1	+2	+2	+1	None	+2	+2	+2	
TRAPPEZUS L	+1	+2	+2	+1	None	+2	+2	+2	
PERONEUS TIB L	+1	+2	+3	+1	None	+2	+2	+2	
PERONEUS L	NS	0	0	0	None	+1	+1	+1	

MNCV	Background	Latency (ms)	Amplitude (mV)	Duration (ms)	Area (mV.ms)	Distance (cm)
Median (APB) R	Median	4.2	0.147	7.0	1.0	
	Wrist	8.9	0.442	7.1	3.741	240
Ulnar (ADM) R	Ulnar	3.1	0.838	8.8	7.1	
	Elbow/Wrist	7.1	0.502	7.1	7.7	200
Median (APB) L	Wrist	4.8	0.222	6.8	2.1	
Supraorbital	Medial branch	4.1	1.7	4.8	4.1	
	Medial branch-P. Frontal	12.8	0.81	11.2	4.8	410
DPN (ECB) R	Axilla	5.1	2.8	8.8	2.8	

MNCV	Background	Latency (ms)	Amplitude (mV)	Duration (ms)	Area (mV.ms)	Distance (cm)
Median R	Median	3.7	12.8	11.1	121.0	140
Ulnar R	Ulnar	3.4	22.8	17.4	39.8	140
Median L	Median	3.0	18.5	13.2	48.8	140
Ulnar L	Ulnar	3.1	12.2	12.8	18.8	140



تصویر شماره 3: نتایج دومین الکترومیوگرافی بیمار

### بحث

تنفسی را تحت تأثیر قرار می‌دهد و بیمار را به تدریج، به سمت ناتوانی و مرگ پیش می‌برد (9). این بیماری در بین نورولوژیست‌ها از روی علائم بالینی و معاینات فیزیکی تشخیص داده می‌شود و تست به‌خصوصی برای شناسایی آن وجود ندارد و اغلب تست‌های موجود برای رد سایر تشخیص‌های افتراقی به کار برده می‌شوند. حساسیت الکترومیوگرافی نیز در تشخیص این بیماری تنها 60 درصد است؛ بنابراین، نباید روش تشخیصی ضروری قلمداد شود و به همین دلیل است که در تحقیقات نیز تشخیص ALS بر مبنای E1 Escorial Criteria، شامل

بیماری موتور نورون که اغلب با شایع‌ترین نوع آن، یعنی آمیوتروفیک لسترال اسکلروزیس (ALS) شناخته می‌شود، نوعی درگیری دژنراتیو است که مشخصه آن در نوع ALS، درگیری هم‌زمان نورون‌های حرکتی فوقانی، شامل سلول‌های betz در کورتکس موتور و تحتانی، شامل سلول‌های شاخ قدامی نخاع و هسته‌های ساقه‌ی مغز است. بنابراین، شاخص‌ترین علامت بالینی آن ضعف پیش‌رونده‌ی حرکتی بدون درگیری حسی است (8) که سیستم عضلانی اسکلتی اندام‌ها، تنه، حلقی و

محدودی از بیماری موتور نورون (1-7)، به دنبال دریافت واکسن کووید گزارش کرده‌اند. بیان علائمی که پس از واکسیناسیون اتفاق می‌افتد و به بستری طولانی‌مدت، مرگ یا عوارض پایدار منجر می‌شود، صرف‌نظر از اثبات رابطه‌ی علت و معلولی، ممکن است بررسی دقیق‌تر عوارض واکسیناسیون را در پی داشته باشد (3). این موضوع که علائم بیمار بلافاصله پس از تزریق واکسن سینوفارم در عضله‌ی دلتوئید چپ ایجاد شد و معاینات کلینیکی و اقدامات پاراکلینیکی مطرح‌کننده‌ی تشخیص درگیری موتور نورون بود، لزوم مطالعات روزافزون در زمینه‌ی عوارض احتمالی ناشی از انواع واکسن کووید، از جمله عارضه یادشده را پررنگ‌تر می‌سازد.

### سپاسگزاری

نویسنده از مسئولان دانشگاه علوم پزشکی مازندران (پردیس رامسر) و کارکنان بیمارستان شهید رجایی تنکابن و هم‌چنین، آقایان دکتر فاتحی و دکتر اخوت، فلوشیپ‌های محترم نوروماسکولار و سرکار خانم دکتر نیلی‌پور، فلوشیپ محترم نوروپاتولوژی تشکر می‌کند.

مناطق نورون‌های حرکتی درگیر در بالین و نوروفیزیولوژی به‌صورت ممکن یا محتمل و نه قطعی، تعریف می‌شود (10). متأسفانه درمان قطعی برای بیماری موتور نورون وجود ندارد و اغلب درمان‌ها به‌صورت علامتی و حمایتی به‌منظور بهبود کیفیت زندگی بیماران به‌کار برده می‌شوند. طی دهه‌های اخیر، داروهای متعددی در مدل‌های حیوانی شبیه‌سازی‌شده، پیشرفت بیماری را به تأخیر انداخته‌اند؛ ولی در کارآزمایی‌های انسانی، با شکست مواجه شده‌اند و از این بین، فقط دو دارو را تاکنون، سازمان غذا و داروی آمریکا به‌منظور درمان این بیماری، پذیرفته است. اولین دارو که در سال 1995 تأیید شد، نوعی آنتاگونیست گلو تامات به نام ریلوزول (Riluzole) و دومین دارو که در سال 2017 تأیید شد، نوعی آنتی‌اکسیدان به نام ادراوون (Edaravone) است. هر دو دارو توانستند فقط تأثیر متوسطی بر پیشرفت این بیماری نشان دهند (10).

طی بررسی‌های انجام‌شده تاکنون، عوارض نورولوژیک متعددی از قبیل درگیری سربروواسکولار، تشنج، انواع نوروپاتی و میوپاتی و هم‌چنین، موارد

### References

- Garg RK, Paliwal VK. Spectrum of neurological complications following COVID-19 vaccination. *Neurol Sci* 2022; 43(1): 3-40.
- Assiri SA, Althaqafi RMM, Alswat K, Alghamdi AA, Alomairi NE, Nemenqani DM, et al. Post COVID-19 vaccination-associated neurological complications. *Neuropsychiatr Dis Treat* 2022; 18: 137-154.
- Frontera JA, Tamborska AA, Doheim MF, Garcia-Azorin D, Gezegen H, Guekht A, et al. Neurological events reported after COVID-19 vaccines: an analysis of vaers. *Ann Neurol* 2022; 91(6): 756-771.
- Butler M, Tamborska A, Wood GK, Ellul M, Thomas RH, Galea I, et al. Considerations for causality assessment of neurological and neuropsychiatric complications of SARS-CoV-2 vaccines: from cerebral venous sinus thrombosis to functional neurological disorder. *J NeurolNeurosurg Psychiatry* 2021; 92(11): 1144-1151.
- Theodorou DJ, Theodorou SJ, Axiotis A, Gianniki M, Tsifetaki N. COVID-19 vaccine-related myositis. *QJM* 2021; 114(6): 424-425.
- Maramattom BV, Philips G, Thomas J, Santhamma SGN. Inflammatory myositis after ChAdOx1 vaccination. *Lancet Rheumatol* 2021; 3(11): e747-e749.
- Chen WP, Chen MH, Shang ST, Kao YH, Wu KA, Chiang WF, et al. Investigation of

- Neurological Complications after COVID-19 Vaccination: Report of the Clinical Scenarios and Review of the Literature. *Vaccines* 2023; 11(2): 425.
8. Baumer D, Talbot K, Turner MR. Advances in motor neurone disease. *J R Soc Med* 2014; 107(1): 14-21.
9. Leigh PN, Abrahams S, Al-Chalabi A, Ampong MA, Goldstein LH, Johnson J, et al. The management of motor neurone disease. *J Neurol Neurosurg Psychiatry* 2003; 74 Suppl 4(Suppl 4): iv32-iv47.
10. Jaiswal MK. Riluzole and edaravone: A tale of two amyotrophic lateral sclerosis drugs. *Med Res Rev* 2019; 39(2): 733-748.