

## *Estimation of Maxillary Premolar Tooth Lengths Based on Panoramic Radiographs*

Alireza Mirshekar<sup>1</sup>,  
Sina Haghanifar<sup>1</sup>,  
Valiallah Arash<sup>2</sup>,  
Hakimeh Ghorbani<sup>3</sup>,  
Ayda Mirzaii<sup>4</sup>,  
Ali Bijani<sup>5</sup>

<sup>1</sup> Department of Oral & Maxillofacial Radiology, Faculty of Dentistry, Babol University of Medical Sciences, Babol, Iran

<sup>2</sup> Department of Orthodontics, Faculty of Dentistry, Babol University of Medical Sciences, Babol, Iran

<sup>3</sup> Resident in Oral & Maxillofacial Radiology, Faculty of Dentistry, Babol University of Medical Sciences, Babol, Iran

<sup>4</sup> Student in Dentistry, Faculty of Dentistry, Babol University of Medical Sciences, Babol, Iran

<sup>5</sup> Non-Communicable Rediatric Diseases Research Center, Babol University of Medical Sciences, Babol, Iran

(Received August 13, 2012 ; Accepted February 12, 2013)

### **Abstract**

**Background and purpose:** Assessment of tooth length has an important role in success and failure of dental treatments. As yet periapical radiography has been used for the assessment of tooth length causing high x-ray exposure, long time and patient discomfort. Using panoramic radiography can resolve these problems. The major disadvantage of panoramic radiography is monotonous magnification. The aim of this study was to assess the relationship between real and panoramic tooth lengths.

**Materials and methods:** In an analytical study, 89 teeth consisting 59 maxillary first premolars and 30 maxillary second premolars from patients referring to orthodontic clinics of babol were selected. According to universal numbering system the teeth were divided into four groups: T14, T24, T15, T25. Measurements of real and panoramic tooth length were accomplished by a digital caliper. Length linear regression model analysis was used for the prediction of tooth.

**Results:** Real and panoramic tooth lengths and their magnification showed significant differences between two sexes ( $P < 0.05$ ). For each gender regression models were produced: (male first premolar tooth length=  $0.818X+3.017$ ) (female first premolar tooth length=  $0.852X+1.875$ ) (male second premolar tooth length=  $1.030X-2.028$ ) (female second premolar tooth length=  $1.020X-2.246$ ).

**Conclusion:** Using panoramic radiography for estimation of maxillary premolar real tooth length in studied machine is practical and reliable.

**Keywords:** Panoramic radiography, tooth length, maxillary premolar

## تخمین طول دندان های پره مولر فک بالا بر اساس رادیوگرافی پانورامیک

علیرضا میرشکار<sup>۱</sup>  
سینا حقانی فر<sup>۱</sup>  
ولی اله آرش<sup>۲</sup>  
حکیمه قربانی<sup>۳</sup>  
آیدا میرزایی<sup>۴</sup>  
علی بیژنی<sup>۵</sup>

### چکیده

**سابقه و هدف:** ارزیابی طول دندان نقش مهمی در موفقیت و شکست درمان های دندان پزشکی دارد. تاکنون رادیوگرافی پری اپیکال جهت تخمین طول دندان به کار رفته است که مستلزم اکسپوژر به اشعه، صرف زمان، هزینه و ناراحتی بیمار می باشد. استفاده از رادیوگرافی پانورامیک می تواند مشکلات فوق را حل نماید. مشکل اصلی این روش بزرگ نمایی غیر یکنواخت آن می باشد. هدف از این مطالعه بررسی ارتباط معنی دار بین طول واقعی و رادیوگرافیک دندان های پره مولر فک بالا می باشد.

**مواد و روش ها:** در این مطالعه تحلیلی- کاربردی، ۸۹ دندان شامل ۵۹ دندان پره مولر اول و ۳۰ دندان پره مولر دوم در بیماران مراجعه کننده به کلینیک های ارتودنسی شهر بابل به صورت نمونه گیری غیر تصادفی آسان انتخاب شدند. دندان ها بر اساس سیستم شماره گذاری یونیورسال به ۴ گروه T25، T15، T24، T14 تقسیم شدند. اندازه گیری طول دندان روی کلیشه های پانورامیک و دندان ها با استفاده از کولیس دیجیتال انجام شد. برای تخمین طول دندان از آنالیز رگرسیون خطی استفاده گردید.

**یافته ها:** در مقایسه میانگین طول واقعی و پانورامیک بین دو گروه جنسی اختلاف معنی داری مشاهده گردید، ( $p < 0.05$ ). برای هر گروه جنسی فرمول رگرسیون به دست آمد:  $0.818x + 37.17$  طول پره مولر اول مذکر،  $0.852x + 1.875$  طول پره مولر اول مؤنث،  $1.030x - 2.028$  طول پره مولر دوم مذکر،  $1.020x - 2.246$  طول پره مولر دوم مؤنث ( $x =$  طول رادیوگرافیک). **استنتاج:** استفاده از کلیشه پانورامیک جهت تخمین طول دندان های پره مولر فک بالا با استفاده از دستگاه مورد مطالعه کاربردی و قابل اعتماد است.

**واژه های کلیدی:** رادیوگرافی پانورامیک، طول دندان، پره مولر فک بالا

### مقدمه

رسیدن به معاینه دقیق دندان ها و ساختارهای اطراف آن داشته باشیم که اکسپوژر اشعه کمتری به بیمار را در بر خواهد داشت (۱). رادیوگرافی پانورامیک یکی از

مطالعات نشان داده اند که اطلاعات حاصل از رادیوگرافی پانورامیک ما را قادر می سازد تا انتخاب بهتری از رادیوگرافی های داخل دهانی مکمل جهت

**مؤلف مسئول:** علیرضا میرشکار - بابل: دانشگاه علوم پزشکی بابل، دانشکده دندانپزشکی، بخش رادیولوژی دهان، فک و صورت E-mail: mirshekaralreza@gmail.com

۱. گروه رادیولوژی دهان، فک و صورت، دانشکده دندانپزشکی، دانشگاه علوم پزشکی بابل، بابل، ایران

۲. گروه ارتودنسی، دانشکده دندانپزشکی، دانشگاه علوم پزشکی بابل، بابل، ایران

۳. رزیدنت رادیولوژی دهان، فک و صورت، دانشکده دندانپزشکی، دانشگاه علوم پزشکی بابل، بابل، ایران

۴. دانشجوی دندانپزشکی، دانشکده دندانپزشکی، دانشگاه علوم پزشکی بابل، بابل، ایران

۵. مرکز تحقیقات بیماری های غیراگیر کودکان، دانشگاه علوم پزشکی بابل، بابل، ایران

تاریخ دریافت: ۱۳۹۱/۵/۲۳ تاریخ ارجاع جهت اصلاحات: ۱۳۹۱/۷/۳ تاریخ تصویب: ۱۳۹۱/۱۱/۲۴

شایع‌ترین رادیوگرافی‌های خارج دهانی است که در آن برخلاف رادیوگرافی داخل دهانی، گیرنده تصویر (فیلم یا سنسور الکترونیک) در خارج از دهان بیمار قرار داده می‌شود. این تکنیک روشی برای تولید تصویر توموگرافیک منفردی از ساختارهای صورتی، شامل هر دو قوس دندانی و ساختارهای حمایت کننده آنها در یک نمای واحد می‌باشد و بر اساس چرخش متقابل منبع اشعه X و گیرنده تصویر حول یک نقطه یا پلان مرکزی به نام لایه تصویر (Image layer) عمل می‌کند (۲). مزایای اصلی تصاویر پانورامیک شامل موارد زیر است:

- پوشش وسیع استخوان‌های صورت و دندان‌ها
- اکسپوژر کمتر بیمار (دوز پایین تر نسبت به رادیوگرافی پری اپیکال متعدد)
- راحتی بیمار هنگام معاینه
- قابل استفاده بودن این روش در بیمارانی که نمی‌توانند دهانشان را باز کنند.
- زمان اندک مورد نیاز که حداکثر ۳ تا ۴ دقیقه است.
- بیماران تصاویر حاصل از رادیوگرافی پانورامیک را به راحتی درک می‌کنند، بنابراین استفاده از آنها در ارائه شرح حال (Case presentation) و آموزش بیمار مفید خواهد بود (۲).

#### معایب رادیوگرافی پانورامیک

- عدم توانایی در نشان دادن جزئیات آناتومیک
- بزرگ‌نمایی غیر یکنواخت و تغییر شکل هندسی ساختارهای آناتومیک
- احتمال بیرون قرار گرفتن قسمت‌های مهم از نظر کلینیکی در بیرون از پلان کانونی و ایجاد تصویر تغییر یافته (۲).

چندین سال است که محققان در حال بررسی محدودیت‌های رادیوگرافی پانورامیک هستند که شامل بزرگ‌نمایی غیر یکنواخت تصویر و Distortion هندسی آن می‌باشد (۳).

به عنوان یک قانون کلی قرارگیری جسم در پلان

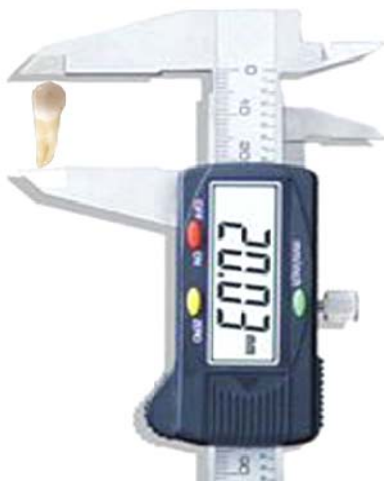مرکزی یک بزرگ‌نمایی افقی و عمودی ایده‌آل خواهد داشت (بدون Distortion). با افزایش فاصله بین جسم و پلان مرکزی Distortion افزایش خواهد یافت که در بعد افقی نسبت به بعد عمودی برجسته تر است (۴). تحقیقات نشان داده اند که اندازه‌گیری‌های خطی افقی در رادیوگرافی پانورامیک قابل اعتماد نمی‌باشد، اما ابعاد عمودی در صورت موقعیت صحیح بیمار معتبر می‌باشند (۳). از آنجایی که دندان‌های پرمولر فک بالا در ناحیه بیشترین انحنای قوس فکی قرار دارند، بیشترین Distortion در این ناحیه از قوس دندانی مشاهده می‌شود. این مسئله ممکن است اندازه‌گیری دقیق طول دندان‌های پرمولر فک بالا را در رادیوگرافی پانورامیک با مشکل مواجه کند. از آنجایی که رادیوگرافی پانورامیک یکی از رایج‌ترین رادیوگرافی‌های مورد استفاده در دندانپزشکی است و مانند رادیوگرافی داخل دهانی منجر به درد و ناراحتی برای بیمار نمی‌شود، همچنین اکسپوژر، هزینه و زمان لازم برای تهیه رادیوگرافی پانورامیک نسبت به رادیوگرافی‌های پری اپیکال متعدد کمتر می‌باشد. بنابراین با توجه به این که ارزیابی طول دندان در این ناحیه از قوس فکی توسط رادیوگرافی پانورامیک حساسیت و دقت بالایی را می‌طلبد، بر آن شدیم توانایی رادیوگرافی پانورامیک را در به دست آوردن ارتباط معنی‌دار بین طول واقعی و پانورامیک دندان‌های پرمولر فک بالا بسنجیم. سپس با ارزیابی رابطه بین طول واقعی و پانورامیک هر گروه دندانی فرمول ریاضی را برای تخمین طول دندان‌های پرمولر فک بالا بر اساس رادیوگرافی پانورامیک ایجاد کنیم.

## مواد و روش‌ها

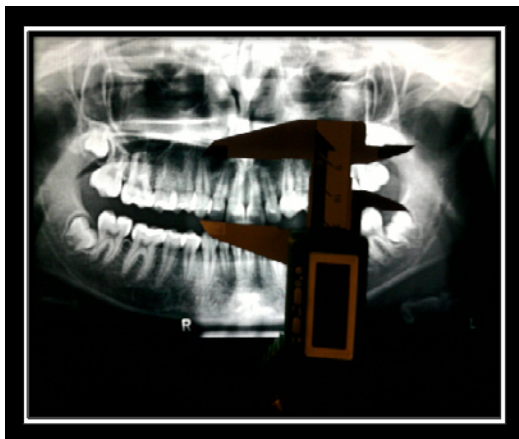
در این مطالعه تحلیلی - کاربردی ۸۹ دندان شامل ۵۹ دندان پرمولر اول و ۳۰ دندان پرمولر دوم در فک بالا (۳۳ دندان در جنس مذکر و ۵۶ دندان در جنس مؤنث) در بیماران مراجعه کننده به کلینیک‌های

T15: دندان پره مولر دوم راست فک بالا  
T25: دندان پره مولر دوم چپ فک بالا

سپس اندازه گیری طول دندانی روی کلیشه های پانورامیک و دندان های خارج شده به صورت حداکثر فاصله عمودی بین اپکس ریشه تا نوک کاسپ باکال انجام گرفت.



تصویر شماره ۱: اندازه گیری طول دندان کشیده شده



تصویر شماره ۲: اندازه گیری طول دندان روی کلیشه پانورامیک

تمامی اندازه گیری ها با استفاده از کولیس دیجیتال با دقت ۰/۰۱ میلی متر (GUANGLU, China) و توسط یک اپراتور با فاصله زمانی دو هفته در مجموع ۲ بار

خصوصی ارتودنسی شهر بابل به صورت نمونه گیری غیر تصادفی آسان انتخاب شدند.

معیارهای مورد نیاز برای بیماران این تحقیق عبارت بودند از:

- ۱- بیماران نیازمند کشیدن دندان های پره مولر بالا
- ۲- کلیشه های پانورامیک با کیفیت خوب
- ۳- اتمام دوره تکامل اپکس ریشه دندان های پره مولر براساس کلیشه پانورامیک

معیارهای خروج بیماران از تحقیق عبارت بودند از:

- ۱- وجود پاتولوژی ریشه یا تاج
- ۲- صدمه به دندان هنگام کشیدن

سپس از رادیوگرافی های پانورامیکی استفاده شد که قبل از درمان توسط دستگاه رادیوگرافی Cranex D (Soredex-Helsinki, Finland) گرفته شده که برای هر بیمار پلان های میدساجیتال و فرانکفورت اصلاح گردید و دندان های قدامی از نظر این که باریک یا پهن تر از حالت نرمال تصویر نشوند مورد بررسی قرار گرفت. بر روی فیلم ۱۰×۸ اینچ با بزرگ نمایی ۱/۰۷ به صورت Fit to page پرینت شده بود. حداکثر فاصله زمانی بین تهیه رادیوگرافی پانورامیک و کشیدن دندان ۶ ماه در نظر گرفته شد. سپس بیماران جهت کشیدن دندان های خود به مراکز دندانپزشکی ارجاع داده شدند. به بیماران نامه ای جهت جلب رضایت و همکاری دندانپزشکان و همچنین ظرف مخصوص جمع آوری دندان داده شد. همچنین این مطالعه به تصویب کمیته اخلاق دانشگاه علوم پزشکی بابل رسید. دندان های پره مولر خارج شده که توسط بیماران به کلینیک های ارتودنسی تحویل داده شده بود جمع آوری شده و مورد شناسایی قرار گرفتند. و بر اساس سیستم شماره گذاری یونیورسال به ۴ گروه زیر تقسیم شدند (۵).

T14: دندان پره مولر اول راست فک بالا

T24: دندان پره مولر اول چپ فک بالا

ثبت شد. در صورت اختلاف در اندازه گیری ها میانگین آن ها ثبت گردید. برای تمامی بیماران فرم هایی تنظیم شد که در آن ها مشخصات فردی بیمار ذکر گردید. تمامی اندازه های طول واقعی و رادیوگرافیک دندان ها در فرم مربوط به ثبت رسیده و مورد مقایسه قرار گرفتند.



تصویر شماره ۳: کولیس دیجیتال (با دقت ۰/۰۱ میلی متر)

برای مقایسه اندازه های واقعی و رادیوگرافیک دندان ها داده ها با استفاده از نرم افزار SPSS20.0 تحت آنالیز آماری t-test و two-tailed students قرار گرفتند. برای تخمین اندازه طول دندان از طریق اندازه های پانورامیک از آنالیز رگرسیون خطی استفاده شد.

## یافته ها

مقایسه بین میانگین طول واقعی و رادیوگرافیک دندان ها در جدول شماره ۱ بیان شده است. بررسی این یافته ها نشان می دهد که بزرگنمایی دندان های پره مولر دوم بیشتر از پره مولر اول می باشد اما هیچ اختلاف معنی داری بین طول واقعی، طول رادیوگرافیک و بزرگنمایی عمودی در گروه T14 در مقایسه با گروه T24 و گروه T15 در مقایسه با گروه T25 مشاهده نگردید ( $p > 0.05$ ).

جدول شماره ۱: میانگین طول واقعی و رادیوگرافیک دندان ها و بزرگنمایی مربوط به آن ها در کلیشه پانورامیک

گروه دندان	T25	T15	T24	T14
طول واقعی (mm)	21.35 ± 1.36	21.20 ± 1.64	21.35 ± 1.67	21.67 ± 1.66
طول رادیوگرافیک (mm)	22.83 ± 1.14	22.90 ± 1.41	22.88 ± 1.77	23.04 ± 1.73
بزرگنمایی (%)	7.07 ± 2.94	8.18 ± 3.81	6.78 ± 3.79	6.38 ± 3.44

میانگین طول دندان های پرمولر فک بالا به تفکیک جنسیت ۳۳ دندان در گروه پسران و ۵۶ دندان در گروه دختران به طور جداگانه مورد بررسی قرار گرفت و یافته های مربوط به آن در جدول شماره ۲ بیان گردیده است. هیچ اختلاف معنی داری در هر دو گروه بین دندان های هم نام در سمت چپ و راست وجود نداشت ( $p > 0.05$ ). در مقایسه مقدار میانگین بزرگنمایی دندان پره مولر اول بین دو گروه مذکر و مؤنث اختلاف معنی داری مشاهده گردید ( $p < 0.05$ ). این اختلاف معنی دار بین دو گروه جنسی در مورد دندان پره مولر دوم نیز مشاهده شد ( $p < 0.05$ ).

جدول شماره ۲: میانگین طول واقعی و رادیوگرافیک دندان ها و بزرگنمایی عمودی مربوط به آن ها به تفکیک جنسیت در کلیشه پانورامیک

F5	M5	F4	M4	
20.82 ± 1.27	21.85 ± 1.49	21.13 ± 1.74	22.20 ± 1.66	طول واقعی (mm)
22.62 ± 1.18	23.19 ± 1.66	22.89 ± 1.73	23.49 ± 1.69	طول رادیوگرافیک (mm)
7.87 ± 2.54	7.61 ± 3.95	7.76 ± 2.43	7.51 ± 2.44	بزرگنمایی (%)

با استفاده از مدل رگرسیون خطی برای هر یک از دندان های پره مولر اول و دوم بالا معادلات رگرسیونی برای پیش گویی طول واقعی دندان بر اساس طول رادیوگرافیک به دست آمد. به طوری که با قرار دادن اندازه رادیوگرافیک هر دندان در معادله مربوط به دندان مورد نظر بتوان به اندازه واقعی دندان دست یافت:

$$Y = ax + b$$

$$Y = \text{اندازه واقعی دندان}$$

$$X = \text{اندازه رادیوگرافیک}$$

$$a = \text{ضریب تصحیح}$$

$$b = \text{عدد ثابت}$$

با توجه به وجود ارتباط معنی دار بین دو گروه جنسی برای هر گروه دندانی به تفکیک جنسیت فرمول رگرسیون خطی خاص به دست آمد که در جدول شماره ۳ قابل مشاهده است.

جدول شماره ۳: ضریب همبستگی اندازه های رادیوگرافیک و واقعی دندان های مورد مطالعه و معادله رگرسیون آن ها به تفکیک جنسیت

معادله رگرسیون	سطح معنی داری	ضریب همبستگی	نوع دندان	پیش بینی طول واقعی دندان
$Y = 0.818X + 37.17$	$p < 0.0001$	0.880	M4	
$Y = 0.852X + 1.075$	$p < 0.0001$	0.812	F4	
$Y = 1.030X - 1.028$	$p < 0.0001$	0.887	M5	
$Y = 1.020X - 2.244$	$p < 0.0001$	0.820	F5	

## بحث

یافته مهم این مطالعه ایجاد یک مدل رگرسیون خطی است که قادر به محاسبه طول دندان های پره مولر فک بالا بر اساس رادیوگرافی پانورامیک می باشد. نتیجه حاصله یک فرمول ریاضی دقیق تعیین کننده طول دندان بر اساس تصویر رادیوگرافی می باشد. تأکید بر این نکته ضروری است که این فرمول پیش گویی در مورد تصاویر پانورامیک گرفته شده توسط دستگاه رادیوگرافی مشابه این مطالعه و احتمالاً با دستگاه های دیگر اشعه X که پرینت تصویر روی فیلم  $8 \times 10$  اینچ و به صورت Fit to page (مشابه این مطالعه) انجام می گیرد، قابل استفاده است. لذا همچنان مطالعات مشابه بیشتری با استفاده از دستگاه های مختلف اشعه X مورد نیاز است. همان طور که در پیش گفته شد دندان های پره مولر فک بالا در ناحیه بیشترین انحنای قوس فکی قرار دارند. از این رو می توانند بیشترین دیستورشن و شدیدترین overlap را در کل دندان های قوس فکی در رادیوگرافی پانورامیک ایجاد کنند. این مسأله اندازه گیری دقیق طول دندان را در این ناحیه مشکل می سازد. در این مطالعه تلاش بر این بود که قابلیت رادیوگرافی پانورامیک در اندازه گیری طول دندان های پره مولر فک بالا و برقراری ارتباط آن با طول پانورامیک را بسنجیم. علی رغم مشکلات فوق در این مطالعه توانستیم با اندازه گیری دقیق طول واقعی و پانورامیک دندان های پره مولر فک بالا رابطه ای قوی بین این دو مورد پیدا کنیم. به طوری که ضریب همبستگی بالایی را در ارتباط بین طول واقعی و رادیوگرافیک در دندان های پره مولر اول و دوم فک بالا مشاهده کردیم

( $r > 0.8$ ). در این مطالعه میزان بزرگ نمایی عمودی به دست آمده برای پره مولر اول فک بالا در حدود ۶ درصد و برای پره مولر دوم فک بالا در حدود ۷-۸ درصد بود. این میزان بزرگ نمایی در مطالعات مشابه قبلی مقدار بیشتری را نشان می داد. به طوری که میزان بزرگ نمایی عمودی در مطالعات Thanyakarn ۱۷-۲۸ درصد، Yitchaky ۲۶ درصد و یاسایی ۱۷ درصد محاسبه گردید (۲، ۵-۷) علت تفاوت بزرگ نمایی در این مطالعه با مطالعات پیشین استفاده از دستگاه دیجیتال با ضریب بزرگ نمایی متفاوت و پرینت تصویر بر روی فیلم  $8 \times 10$  اینچ می باشد.

در این مطالعه اختلاف آماری معنی داری بین بزرگ نمایی عمودی طول دندان در دو سمت قوس فکی مشاهده نشد. در نتایج تحقیقات، Thanyakarn، Yitchaky، Lien، و حقانی فر نیز اختلاف آماری معنی داری بین طول دندان های دو سمت قوس فکی وجود نداشت. که این تشابه در دو سمت قوس فکی در افراد نرمال و بدون آسیمتری قابل انتظار است (۱۰-۶). بنابراین با توجه به نتایج مطالعات فوق و نتیجه حاصل از این مطالعه می توان طول به دست آورده برای دندان های یک سمت را برای سمت دیگر تعمیم داد.

در این مطالعه میزان بزرگ نمایی در دندان های پره مولر دوم بیشتر از دندان های پره مولر اول بود. این افزایش بزرگ نمایی از قدام به خلف در مطالعات Thanyakarn، حقانی فر و یاسایی نیز مشهود بود (۵، ۷، ۱۰). از آن جایی که در قوس فکی هر چه به سمت خلف پیش می رویم فاصله قوس از گیرنده بیشتر می شود، بزرگ نمایی تحت تأثیر قرار گرفته و از قدام به خلف شاهد افزایش بزرگ نمایی خواهیم بود. بنابراین در دندان های پره مولر دوم که در موقعیت خلفی تری نسبت به پره مولر اول قرار دارند بزرگ نمایی بیشتری خواهیم داشت. در این مطالعه بررسی میانگین طول واقعی و رادیوگرافیک دندان های پره مولر اول و دوم فک بالا و میزان بزرگ نمایی آن ها در دو گروه دختران و پسران

نیز به تفکیک جنسیت انجام شد. میزان بزرگ‌نمایی عمودی کلی دندان‌های پره‌مولر در گروه پسران (۵ درصد) نسبت به گروه دختران (۷ درصد) کمتر بود. شاید این تفاوت بزرگ‌نمایی ریشه در تفاوت اندازه فکین دو گروه داشته باشد. از آنجایی که فک مردان نسبت به زنان بزرگ‌تر می‌باشد، هنگام تشکیل تصویر پانورامیک قوس فکی مردان نسبت به گیرنده نزدیک‌تر قرار می‌گیرد و در نتیجه بزرگ‌نمایی کمتری را نسبت به زنان در رادیوگرافی پانورامیک ایجاد می‌کند. بیشترین میزان بزرگ‌نمایی مربوط به دندان پره‌مولر دوم دختران و کمترین میزان بزرگ‌نمایی مربوط به دندان پره‌مولر اول در گروه پسران بود که با توجه به بزرگ‌نمایی قدام به خلف و تفاوت اندازه قوس فکی در دو گروه جنسی

این یافته قابل توجیه است. در پایان می‌توان نتیجه‌گیری کرد که استفاده از کلیشه پانورامیک جهت تخمین طول واقعی دندان‌های پره‌مولر فک بالا کاربردی و قابل اعتماد است. به طوری که با قرار دادن اندازه رادیوگرافیک دندان‌ها در فرمول‌های به‌دست آمده خاص برای دستگاه مورد مطالعه طول واقعی دندان به‌دست می‌آید.

### سپاسگزاری

از اساتید محترم گروه ارتودنسی دانشکده دندانپزشکی بابل جناب آقای دکتر شافی و جناب آقای دکتر رحمتی کامل که در انجام این تحقیق همکاری نمودند قدردانی می‌گردد.

### References

1. Boeddinghaus R, Whyte A. Dental panoramic tomography: An approach for the general radiologist. *Australasian radiology* 2006; 50: 526-533.
2. White SC, Pharaoh MJ, oral radiology principles and interpretation. 6<sup>th</sup> ed. St Louis: Mosby Elsevier, 2009.
3. Tatazan- Molina H, Molina- Hazan V, Schendel SA, Aizenbud D. Reliability of panoramic radiographs for the assessment of mandibular elongation after distraction osteogenesis procedures. *Orthod Craniofac Res* 2011;14:25-32.
4. Legg L. Panoramic radiography. *Radiologic technology* 2005; 76(3): 197-207. PMID: 15732891
5. Yassaei S, Ezoddini F, Ostovar N. Predicting the Actual length of Premolar teeth on the basis of panoramic radiology. *Indian J dent Res* 2010;21(4):468-473. PMID:21187607
6. Yitschaky M, Haviv Y, Aframian DJ, Abed Y, Redlich M. Prediction of premolar tooth lengths based on their panoramic lengths. *Dentomaxillo Facial radiology* 2004;33:370-372.
7. Thanyakarn C, Hansen K, Rohlin M, Akesson L. Measurements of tooth length in panoramic radiographs. *Dentomaxillofacial radiology* 1992; 21(1): 26-30.
8. Tore AL, Dagfinn BS, Stein J. Reproducibility of radiographs with the orthopantomograph 5: Tooth length assessment. *Oral Surgery, Oral Medicine, Oral Pathology* 1984; 58(6):736-741.
9. Lien LC, Soh G. Accuracy of the orthopantomogram in assessment of tooth length in orthodontic patients. *Singapore Dent J*. 2000; 23(1):68-71. PMID:11699368
10. Haghinifar S, Arash V, Nemati R, Bijani A. Estimation of mandibular premolar teeth length and mesiodistal width based on panoramic radiograph. *Shiraz Univ Dent J* 2011; 12(2):108-113(Persian).