

Orthodontic Treatment of an Impacted Maxillary Central Incisor with Incomplete Transposition of the Canine in the Late Mixed Dentition: A Case Report

Mobina Bagherianlemraski¹
Parastoo Namdar²

¹ Dentistry Student, Student Research Committee, Faculty of Dentistry, Mazandaran University of Medical Sciences, Sari, Iran

² Assistant Professor, Department of Orthodontics, Faculty of Dentistry, Mazandaran University of Medical Sciences, Sari, Iran

(Received April 4, 2023; Accepted September 19, 2023)

Abstract

The treatment of impacted maxillary permanent incisors is challenging due to its importance for facial aesthetics. This anomaly has several detrimental effects that can lead to aesthetic and dental occlusal problems. Dental impactions can be associated with various factors. The most common factors associated with impacted teeth include extra teeth, odontomas, cysts, root anomalies, deviation from the eruption pathway, retention of supernumerary deciduous teeth, genetics, bone disease, and trauma to primary teeth. In addition, the highest probability of the transposition phenomenon was observed in the upper permanent canines. Transposition of the upper permanent canines occurs in 80% of cases with the first premolar and in 20% of cases with the lateral incisor. Both general and local factors can be responsible for tooth displacement. Local factors include genetic factors as well as dental anomalies (congenital absence of lateral incisors, conically shaped lateral incisors, rotation, hypodontia), migration of the tooth buds from their natural growth path, root dilaceration, dental trauma and enamel formation disorders. Cone beam computed tomography (CBCT) is the most accurate imaging procedure for diagnosing tooth misalignment. Intraoral surgery with sequential movements of impacted and displaced teeth helps to achieve an optimal treatment result. This study reports a case of the patient in whom an impacted central incisor was radiographically detected in the late mixed dentition together with transposition of the maxillary permanent canine.

Keywords: Cone-beam tomography, Displaced canine, Impacted, Maxillary central incisor

J Mazandaran Univ Med Sci 2023; 33 (Supple 1): 350-359 (Persian).

Corresponding Author: Parastoo Namdar- Faculty of Dentistry, Mazandaran University of Medical Sciences, Sari, Iran.
(E-mail: dds.pnamdar@gmail.com)

درمان ارتودنسی اینسایزور سانترال نهفته‌ی فک بالا همراه با جابه‌جایی ناقص کانین در اواخر دوره‌ی دندانی مختلط: گزارش مورد

میینا باقریان لمراسکی¹

پرستو نامدار²

چکیده

درمان نهفتگی اینسایزورهای دائمی فک بالا به دلیل اهمیت آن‌ها برای زیبایی صورت چالش برانگیز است. این ناهنجاری اثرات مخرب متفاوتی داشته که می‌تواند سبب ایجاد مشکلات زیبایی و یا اکلوژن دندانهای دائمی شوند. نهفتگی دندان ممکن است با عوامل مختلفی مرتبط باشد. شایع‌ترین عوامل مرتبط با دندان‌های نهفته عبارتند از: دندان‌های اضافی، ادنتوم، کیست‌ها، ناهنجاری ریشه، حرکت جوانه‌های دندانی، باقی ماندن بیش از حد دندان‌های شیری، وراثت، بیماری‌های استخوانی و ضربه به دندان‌های شیری. هم‌چنین بیش‌ترین احتمال وقوع پدیده جابه‌جایی (transposition) در کانین دائمی فک بالا مشاهده شده است. جابه‌جایی کانین فک بالا، در 80 درصد موارد به همراه اولین پرمولر و در 20 درصد موارد به همراه جابه‌جایی دندان لترال رخ می‌دهد. برخی عوامل عمومی و یا موضعی می‌توانند دلیل جابه‌جایی دندان‌ها باشند. از عوامل موضعی می‌توان عوامل ژنتیکی به همراه ناهنجاری‌های دندانی (فقدان مادرزادی دندان لترال، دندان لترال مخروطی شکل، چرخش، هیپودنثیا)، مهاجرت جوانه دندانی از مسیر رویش طبیعی خود، دایلسریشن ریشه، ضربه‌های دندانی و مداخله در شکل‌گیری لامینای دندانی را نام برد. تصویربرداری با پرتو مخروطی (CBCT) دقیق‌ترین تکنیک تصویربرداری جهت تشخیص دندان‌های نابه‌جا است. جراحی داخل دهانی به همراه حرکات متوالی دندان‌های نهفته و نابه‌جا به نتیجه‌ی بهینه درمان کمک می‌کند. این مطالعه بیماری دارای یک دندان اینسایزور سانترال نهفته که از طریق رادیوگرافی تشخیص داده شده بود، به همراه کانین نابه‌جای فک بالا را در اواخر دوره‌ی دندانی مختلط گزارش می‌دهد.

واژه‌های کلیدی: توموگرافی پرتوی مخروطی، اینسایزور سانترال نهفته، نهفتگی، دندان کانین نابه‌جا

مقدمه

زیبایی و اکلوژن در دندانهای دائمی شود (5). نهفتگی دندان ممکن است با عوامل مختلفی مرتبط باشد. شایع‌ترین عوامل مرتبط با دندان‌های نهفته عبارتند از: دندان‌های اضافی، ادنتوم، کیست‌ها، ناهنجاری ریشه،

درمان نهفتگی اینسایزورهای سانترال دائمی فک بالا به دلیل اهمیت آن برای زیبایی صورت چالش برانگیز است (7,6). این ناهنجاری دارای اثرات مخرب متفاوتی است که می‌تواند سبب ایجاد برخی مشکلات مربوط به

E-mail: pnamdar@mazums.ac.ir

مؤلف مسئول: نام: پرستو نامدار - ساری: دانشگاه علوم پزشکی مازندران، دانشکده دندانپزشکی

1. دانشجوی دکتری عمومی دندانپزشکی، دانشکده دندانپزشکی، دانشگاه علوم پزشکی مازندران، ساری، ایران

2. استادیار، گروه ارتودنسی، دانشکده دندانپزشکی، دانشگاه علوم پزشکی مازندران، ساری، ایران

تاریخ دریافت: 1402/1/15 تاریخ ارجاع جهت اصلاحات: 1402/6/28 تاریخ تصویب: 1402/8/6

حرکت جوانه‌های دندان‌ها، باقی ماندن بیش از حد دندان‌های شیری، وراثت، بیماری‌های استخوانی و ضربه به دندان‌های شیری (12-8).

جابه‌جایی دندان‌ها (tooth transposition) شامل معکوس شدن موقعیت دو دندان، به‌ویژه ریشه‌های آن‌ها، در یک کوادرانت قوس دندان‌ها می‌باشد (13). پدیده‌ی جابه‌جایی می‌تواند به‌صورت کامل یا ناقص رخ دهد. جابه‌جایی کامل دندان‌ها (complete transposition) هنگامی است که موقعیت دندان در قوس دندان‌ها به‌طور کامل تغییر یافته و ریشه‌های آن به‌صورت موازی با سایر دندان‌ها می‌باشد، اما در جابه‌جایی ناقص (incomplete transposition)، موقعیت دندان به‌طور کامل تغییر نیافته است (5، 14). هم‌چنین جابه‌جایی دندان‌ها در زنان، فک بالا و به‌صورت یک طرفه شیوع بیش‌تری دارد (5، 15). بیش‌ترین احتمال وقوع پدیده جابه‌جایی در کاین دائمی فک بالا مشاهده شده است. در 80 درصد موارد جابه‌جایی کاین فک بالا به همراه اولین پرمولر و در 20 درصد موارد، به همراه جابه‌جایی دندان لترال رخ می‌دهد (5). برخی عوامل کلی و یا موضعی می‌توانند دلیل جابه‌جایی دندان‌ها باشند. از عوامل موضعی می‌توان عوامل ژنتیکی به همراه ناهنجاری‌های دندان‌ها (فقدان مادرزادی دندان لترال، دندان لترال مخروطی شکل، چرخش، هیپودنثیا)، مهاجرت جوانه دندان‌ها از مسیر رویش طبیعی خود، دایلسریشن ریشه، ضربه‌های دندان‌ها و مداخله در شکل‌گیری لامینای دندان‌ها را نام برد (15).

تشخیص زودهنگام نهفتگی و جابه‌جایی در رشد دندان و اثربخشی درمان حایز اهمیت فراوان است (16). بسته به موقعیت دقیق دندان نهفته، حرکت ارتودنسی در قوس دندان‌ها می‌تواند بسیار متفاوت باشد (17). در طول درمان ارتودنسی، باید از تداخلات اکلوزالی جلوگیری شده و تحلیل ریشه توسط رادیوگرافی پری‌اپیکال کنترل شود تا تحلیل استخوان، به‌ویژه در صفحه استخوان باکالی، رخ ندهد (18).

جهت درمان نهفتگی دندان‌های سانترال فک بالا

حرکات کششی ارتودنسی ترجیح داده می‌شود. اما بالقوه ممکن است این حرکات سبب ایجاد مشکلات زیبایی و پرودنتال شوند. ارزیابی‌های تصویربرداری‌های دهانی کمک مهمی در تشخیص این عوارض است. این موارد شامل استفاده از رادیوگرافی پانورامیک یا پانورکس، رادیوگرافی اکلوزال، سفالوگرام و اخیراً توموگرافی پرتوی مخروطی می‌باشد (19).

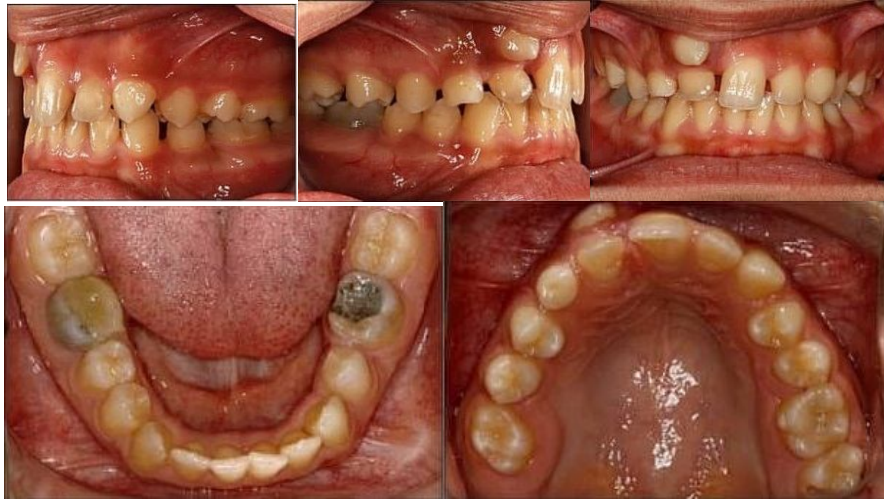چیدمان دندان‌ها و مورفولوژی آنها منحصر به فرد می‌باشد (20). سن، جنس، قومیت (ژن)، شغل و عادات را می‌توان با بررسی دندان‌های فرد تعیین کرد (21). ناهنجاری‌های نادر مانند جابه‌جایی کامل/ناقص دندان‌ها در شناسایی فرد در جنبه‌های مختلف دندانپزشکی قانونی بسیار مهم خواهد بود (22). این مطالعه بیماری در اواخر دوره‌ی دندان‌ها، مختلط، دارای یک دندان اینسایزور سانترال نهفته به همراه کاین نابه‌جای فک بالا، که از طریق رادیوگرافی تشخیص داده شده بود را گزارش می‌دهد.

معرفی بیمار

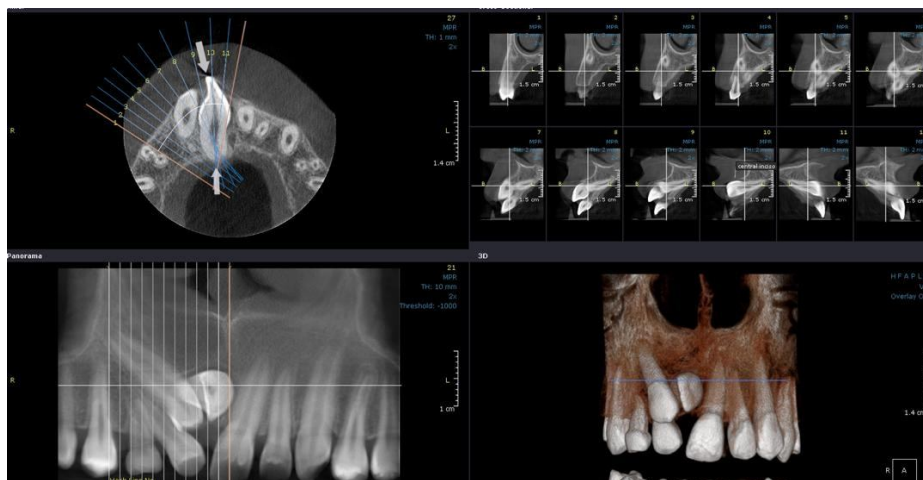
در این مطالعه شرایط بیمار، روند درمانی و نتایج درمان ارتودنسی یک پسر سیزده ساله که به دلیل عدم رویش دندان سانترال قدامی و شکایت از بهم ریختگی قوس قدام فک بالا به بخش ارتودنسی دانشگاه علوم پزشکی مازندران مراجعه کرده بود، شرح داده شده است. این بیمار در اواخر دوره دندان‌ها مختلط قرار داشته و هیچ‌گونه سابقه‌ی ترومایی نداشت. پس از معاینه بالینی و دندان‌ها، اکلوزن کلاس I به همراه کراودینگ متوسط فک بالا تشخیص داده شد. سانترال راست ماگزایلا در حفره دهان غایب بوده و میدلاین دندان‌ها به سمت راست انحراف پیدا کرده بود. دندان لترال، تمایل محوری لیالی و مزایالی داشت و کاین راست ماگزایلا دچار رویش اکتوپیک باکالی و مزایالی شده بود، به‌صورتی که در موقعیت باکالی تری نسبت به تاج دندان لترال قرار گرفته بود. کاین شیری سمت راست در محل حضور داشت. موقعیت دندان‌های بیمار در نمای باکال و اکلوزال قبل

بود و ریشه‌ی آن نیز در نزدیکی خار بینی قدامی قرار داشت. تصویر شماره 2 نشان‌دهنده توموگرافی کامپیوتری نهفتگی سانترال سمت راست قبل از درمان می‌باشد. جهت درمان بیمار، ابتدا دستگاه ارتودنسی ثابت (سیستم AMERICAN ORTHODONTICS MBT 22، USA، WISCONSIN) برای بیمار نصب شد. این کار با

از درمان در تصویر شماره 1 نمایش داده شده است. نهفتگی سانترال سمت راست به همراه جابه‌جایی مزبالی کانین به باکال و لترال به وسیله‌ی رادیوگرافی پانورامیک و توموگرافی کامپیوتری با پرتو مخروطی شکل (CBCT) بررسی گردید. نهفتگی سانترال به شکل افقی بوده، تاج آن در جهت دیستوپالاتالی جابجا شده



تصویر شماره 1: موقعیت دندان‌های بیمار در نمای باکال و اکلوزال، قبل از درمان: اکلوزن کلاس I به همراه کراودینگ متوسط فک بالا. عدم وجود سانترال راست ماگزایلا در حفره دهان، انحراف میدلاین دندانی به سمت راست. تمایل محوری لیبالی و مزبالی دندان لترال و رویش اکتوپیک باکالی و مزبالی کانین راست ماگزایلا

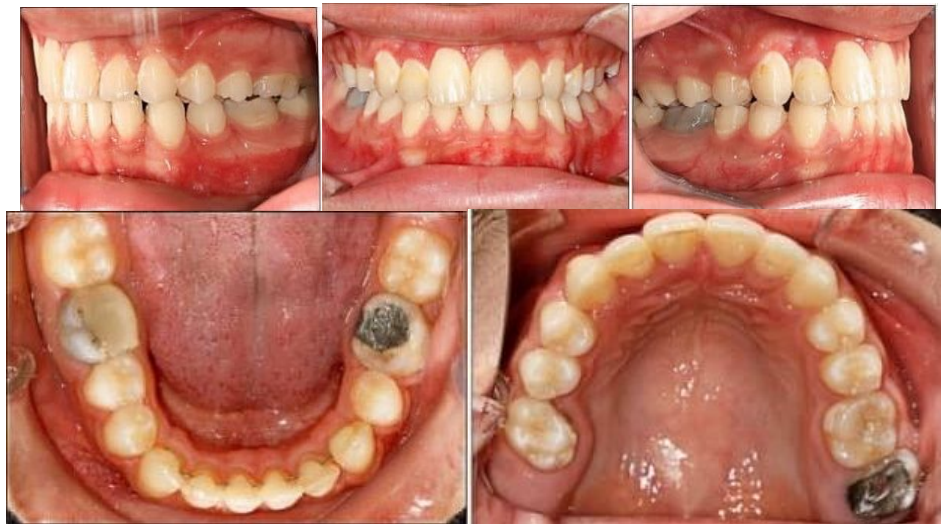

تصویر شماره 2: توموگرافی کامپیوتری قبل از درمان: نهفتگی سانترال سمت راست به همراه جابه‌جایی مزبالی کانین به سمت باکال دندان لترال، نهفتگی کانین به شکل افقی و جابجایی تاج آن در جهت دیستوپالاتالی مشاهده می‌گردد. هم‌چنین موقعیت ریشه کانین در نزدیکی خار بینی قدامی می‌باشد.

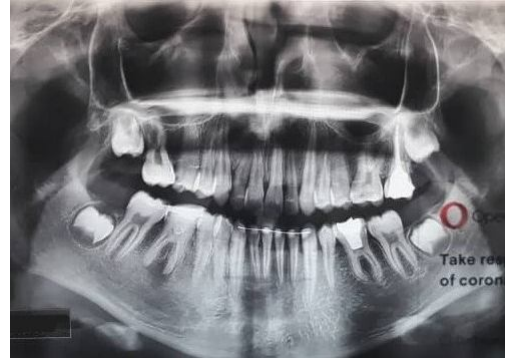و لترال ماگزایلا به مکان صحیح خود هدایت شود. به منظور حفظ فضا و ملاحظات زیبایی، توصیه گردید که هنگام نزدیک شدن کانین دائمی به محل اصلی خود، کانین شیری خارج شود. در مراحل بعد، دندان‌های مندیبل نیز جهت تکمیل درمان، باند شده و بندهای ارتودنسی روی آن‌ها نصب گردید. جهت اصلاح تمایل محوری بیش از حد لترال سمت راست فک بالا، به وسیله‌ی سیم استیل چهار گوش (AMERICAN ORTHODONTICS) 19-25 (USA، WISCONSIN) تورک اعمال گردید.

تصویر شماره 3 موقعیت دندان‌های بیمار در نمای لینگوال و اکلوژال را بعد از درمان، نمایش می‌دهد. طول دوره‌ی درمان این بیمار 28 ماه طول کشید و در پایان برای فک بالا از ریتینر متحرک و برای فک پایین از ریتینر ثابت استفاده شد. بعد از درمان، اندکی تحلیل استخوان در مجاور لترال راست ماگزایلا مشاهده گردید. تصویر شماره 4 رادیوگرافی پانورامیک بیمار را پس از درمان، نمایش می‌دهد. دندان سانترال نهفته پس از قرارگیری در محل صحیح خود در قوس، به تست‌های وایتالیتی پاسخ مثبت داد و نیاز به انجام درمان دیگری نبود. تحلیل ریشه در هیچ کدام از دندان‌ها مشاهده نگردید.

هدف برگرداندن کانین جابه‌جا شده به مکان اصلی خود و تامین فضا جهت رویش سانترال نهفته و به دنبال آن اصلاح میدلاین بود. پس از باند دندان‌های ماگزایلا، به کمک اپن کویل اسپرینگ (open coil spring)، WISCONSIN، AMERICAN ORTHODONTICS (USA) برای بیمار نصب شد. اینکار (روی سیم 20 استیل WISCONSIN، AMERICAN ORTHODONTICS) (USA)، فضای لازم جهت رویش دندان سانترال نهفته تامین گردید. به محض تامین فضای کافی برای رشد سانترال، جهت نمایان شدن دندان نهفته به حفره دهان از طریق جراحی، بیمار به جراح فک و صورت ارجاع داده شد. پس از ایجاد برشی با موقعیت اپیکالی، اتچمنت ارتودنسی (AMERICAN ORTHODONTICS) (USA، WISCONSIN) بر روی سانترال نهفته نصب و با اعمال نیروی ارتودنسی، حرکت آن به محل صحیح در قوس دندانی آغاز گردید. جهت خروج ریشه از خار بینی قدامی، نیرو به سمت اپیکال وارد شد. به طور همزمان روی کانین نیز به وسیله‌ی الاستیک چین (WISCONSIN، AMERICAN ORTHODONTICS) (USA)، نیروی دیستالی اعمال گردید تا از سمت باکال



تصویر شماره 3: موقعیت دندان‌های بیمار در نمای باکال و اکلوژال پس از درمان



تصویر شماره 4: نمای رادیوگرافی پانورامیک بعد از پایان درمان

بحث

دندان‌های قدامی مهم‌ترین دندان‌ها از لحاظ زیبایی و عملکرد می‌باشند (23). نهفتگی دندان‌های قدامی فک بالا همراه با جابه‌جایی دندانانی یک وضعیت بالینی نادر همراه با رویکردهای درمانی متنوع می‌باشد (24). Papadopoulos و همکاران در یک مطالعه‌ی متاآنالیز میزان شیوع جابه‌جایی دندانانی را 33 درصد گزارش کرده‌اند (25). مطالعات دیگر نیز نشان دادند که شیوع آن در ترکیه 0/38 درصد، در هند 0/40 درصد، در نیجریه 1/4 درصد، در یونان 0/09 درصد و در آلمان 0/13 درصد بوده است (25). اولین مورد گزارش شده از جابه‌جایی جوانه دندان دائمی توسط Ono و همکاران گزارش شد که به دلیل پر کردن ریشه دندان شیری با هیدروکسید کلسیم و سیلیکون اتفاق افتاده بود (26). هم‌چنین Ranta شش بیمار با شکاف لب و کام را گزارش کرد که جابه‌جایی گروهی از جوانه‌های دندانانی پیش از تشکیل ریشه‌ها اتفاق افتاده بود (27).

جابه‌جایی بیش‌تر در دندان‌های کانین، پرمولر اول و اینسایزور لترال فک بالا گزارش شده است (28). فک بالا بیش‌ترین میزان جابه‌جایی دندانانی یک طرفه را داشته و اغلب، استخوان پایه تحت تأثیر قرار می‌گیرد (29). جابه‌جایی در فک پایین کمتر از فک بالا گزارش شده است و تنوع کم‌تری نسبت به فک بالا دارد (30). حرکت جوانه‌های دندانانی، باقی ماندن بیش از حد دندان‌های شیری، وراثت، بیماری‌های استخوانی و ضربه

به دندان‌های شیری چندین عامل احتمالی پدیده جابه‌جایی است (31). نظریه پذیرفته شده این است که مهاجرت دندان از مسیر عادی رویش، باعث جابه‌جایی (transposition) دندانانی می‌شود. تغییر موقعیت جوانه‌های دندان در مراحل اولیه شکل‌گیری دندان ممکن است دلیل دیگری باشد. همان‌طور که قبلاً اشاره شد، عوامل زیادی ممکن است عامل جابه‌جایی دندانانی باشند، اما Nelson و peck در مطالعات خود بیان کردند که تأثیر ژنتیک در جابه‌جایی دندانانی از سایر عوامل قوی‌تر می‌باشد (32،33). جابه‌جایی دندان ممکن است کامل یا ناقص باشد که به موقعیت تاج، ریشه و جوانه دندان جابجا شده، بستگی دارد. در جابه‌جایی ناقص، جوانه دندانانی در موقعیت اصلی خود باقی می‌ماند و فقط تاج دندان در گیر جابه‌جایی است (5). عدم رویش صحیح دندان‌های فک بالا معمولاً به دلیل ناکافی بودن طول قوس می‌باشد. اختلال در رویش دائمی دندان ممکن است پس از ضربه به دندان شیری رخ دهد (31). هم‌چنین حرکت یک دندان نهفته می‌تواند سبب آسیب‌پذیری دندان، تغییر رنگ، تحلیل ریشه بیرونی، آسیب به دندان‌های مجاور، از بین رفتن استخوان آلئوئول، تحلیل لثه، افزایش طول تاج بالینی و حساسیت دندان شود و مجموع این عوارض می‌توانند منجر به ایجاد مشکلات زیبایی و در نهایت از دست دادن دندان بشوند (5).

جهت اصلاح دندان جابه‌جا شده، ایجاد یک طرح درمان مناسب چالش برانگیز است. ارزیابی دقیق موقعیت دندان‌ها اهمیت ویژه‌ای دارد. اریکسون و کورول اعلام کردند که در نمونه‌ای از کودکان سوئدی، ارزیابی موقعیت دندان‌ها با استفاده از رادیوگرافی پری‌آپیکال معمولی تنها در 80 درصد موارد موفق بوده و 20 درصد دیگر برای مکان‌یابی دقیق نیازمند توموگرافی بودند. ارزیابی‌های پری‌آپیکال معمولی کم‌ترین موفقیت را در بیمارانی داشتند که دندان کانین آن‌ها به صورت لترالی جابه‌جا شده بود (34). در این راستا، اسکن CBCT تصاویر سه بعدی را برای تعیین دقیق موقعیت و ارزیابی دندان‌های

آسیب دیده ارائه می‌دهد و متعاقباً مدیریت دقیق جراحی و درمان ارتودنسی را تسهیل می‌نماید (29,28,24). برای درمان این کیس از رادیوگرافی پانورامیک و توموگرافی کامپیوتری با پرتو مخروطی شکل جهت تعیین موقعیت دندان‌ها استفاده گردید و نتایج حاکی از نهفتگی کانین به شکل افقی بود.

در این مطالعه، نهفتگی سانترال سمت راست به همراه جابه‌جایی ناقص مزایالی کانین به باکال و لترال مشاهده شد. نهفتگی دندان سانترال به شکل افقی بوده و تاج آن در جهت دیستوپالاتالی جابه‌جا شده بود. روش‌های درمانی متفاوتی برای رفع نهفتگی دندان‌های سانترال وجود دارد. این اقدامات شامل خارج کردن دندان نهفته و جایگزینی آن، پس از تکمیل دوره‌ی رشدی، با ایمپلنت یا بریج‌های دندان‌ی است. یکی دیگر از روش‌های درمان دندان‌های نهفته شامل خارج کردن دندان نهفته و بستن فضا از طریق جایگزین کردن دندان لترال به جای سانترال با استفاده از جراحی اکسپوز و رستوریشن‌های دندان‌ی می‌باشد. روش درمانی دیگر شامل ایجاد فضای کافی برای این دندان با استفاده از درمان ارتودنسی و هدایت دندان نهفته به جایگاه مناسب آن می‌باشد (23). جهت درمان دندان نهفته، سن رشدی بیمار از فاکتورهای مهمی است که باید در انتخاب مناسب‌ترین گزینه درمانی مورد توجه قرار گیرد. در این مطالعه، اقدامات درمانی شامل هدایت دندان‌های نهفته در طول درمان ارتودنسی بود. این اقدامات درمانی ممکن است دندان‌های نهفته و جابجا شده را در معرض خطر تجزیه ریشه و تخریب پرودنتال قرار دهند. هم‌چنین جابجایی این دندان‌ها طی مدت زمان طولانی یکی دیگر از معایب درمان است (36,35,31,30).

در این مطالعه، اگرچه جراحی و درمان ارتودنسی به دقت برنامه‌ریزی شده بود، اما خطرات احتمالی و طرح درمان‌های جایگزین پیش از شروع درمان، به‌طور واضح برای بیمار و والدین او توضیح داده شده بود. کاهش خطر تداخل ریشه دندان‌ها در هنگام اصلاح

اکلوژن و احتمال کم‌تر تحلیل استخوان باکال طی دیستالی کردن دندان کانین از جمله مزایای اصلی این روش می‌باشد (37,5).

ایجاد فضای کافی برای دندان نهفته با استفاده از درمان ارتودنسی و هدایت آن به جایگاه مناسب، چه از نظر زیبایی و چه از نظر عملکردی، یک روش درمانی جایگزین با نتایج مطلوب است. در این روش، مشکلات اکلوژنی به دلیل فقدان خطر تحلیل دندان و استخوان کاهش می‌یابد. علاوه بر این، از کاهش حجم استخوان آلوئولار ناشی از استخراج دندان نیز جلوگیری می‌شود (5). تکنیک جراحی مورد استفاده در این مطالعه، تکنیک بسته بود که در این تکنیک، با استفاده از نیروی کششی، دندان به داخل مخاط و استخوان آلوئول کشیده می‌شود. پایداری و محافظت از بافت پرودنتال و نتایج مطلوب زیبایی از جمله ویژگی‌های این روش می‌باشد. با این حال، این روش درمانی شامل برخی مشکلات مانند نیاز به نیروی مکانیکی بسیار کنترل شده، مراقبت و پیگیری بیمار جهت جلوگیری از آسیب به دندان می‌باشد. در این خصوص، دستیابی به وضعیت متعادل، سلامت پرودنتال، هماهنگی صورت و ملاحظات زیبایی‌شناسی، حفظ دندان‌های سانترال، دندان‌های لترال و دندان کانین در موقعیت معمول خود ضروری است. در کل، ارزیابی دقیق دندان‌های نهفته و نابه‌جا جهت به‌کارگیری یک طرح درمان جامع که اثرات سو درمان را به حداقل برساند، بسیار مهم است. جراحی داخل دهانی به همراه حرکات متوالی دندان‌های نهفته و نابه‌جا به نتیجه‌ی بهینه درمان کمک می‌کند.

در این پژوهش، تمامی ملاحظات اخلاقی اعم از اصل رعایت رازداری و محرمانگی به‌طور کامل رعایت شده و پیش از نگارش این مطالعه‌ی گزارش مورد، رضایت‌نامه‌ی آگاهانه از بیماران کسب شده است.

سپاسگزاری

هم‌چنین این پژوهش، مورد تایید کمیته اخلاق

دانشكده‌ی دندانپزشكي دانشگاه علوم پزشكي مازندران
جهت همكاري‌هاي لازم تشكر و قدرداني مي‌گردد.

دانشگاه علوم پزشكي مازندران و داراي كد اخلاق
IR.MAZUMS.REC.1401.570 مي‌باشد. در پايان از

References

- Mohammed Al-Sharani H, Bin Z, Ahmed Mashrah M, Galvão EL, Ahmed Al-Moraissi E, Ali Al-Aroomi M, et al. The influence of wisdom tooth impaction and occlusal support on mandibular angle and condyle fractures. *Sci Rep* 2021; 11(1): 8335.
- Chi J, Du W, Sun H, Bhikoo C, Wu G, Pan W, et al. The relationship between local alveolar bone housing and size of canine in maxillary canine-lateral incisor transposition: A retrospective cone-beam computed tomography-based study. *Am J Orthod Dentofacial Orthop* 2022; 162(3): 331-339.
- Namdar P, Moaddabi A, Yazdian R, Saeedi M, Ahmadian F, Shiva A, Del Giudice C, Soltani P, Spagnuolo G. Histologic Evaluation of the Effects of Folinic Acid Chitosan Hydrogel and Botulinum Toxin A on Wound Repair of Cleft Lip Surgery in Rats. *J Funct Biomater* 2022; 13(3): 142.
- Ericson S, Kurol J. Early treatment of palatally erupting maxillary canines by extraction of the primary canines. *Eur J Orthod* 1988; 10(4): 283-295.
- Gebert TJ, Palma VC, Borges AH, Volpato LE. Dental transposition of canine and lateral incisor and impacted central incisor treatment: a case report. *Dental Press J Orthod* 2014; 19(1): 106-112.
- Namdar P, Pourasghar M, Lal Alizadeh F, Shiva A. Anxiety, Depression, and Quality of Life in Caregivers of Children with Cleft Lip and Palate: A Systematic Review. *Iranian Journal of Psychiatry and Behavioral Sciences* 2022; 16(2): e113591.
- Shiva A, Nosrati K. A Calcifying Odontogenic Cyst Associated with Complex Odontoma: A Case Report. *J Babol Univ Med Sci* 2015; 17(2): 57-61 (Persian).
- Alfuriji S, Alamro H, Kentab J, Alosail L, Alali L, Altuwajiri N, et al. Ectopic Permanent Molars: A Review. *Dent J* 2023; 11(9): 206.
- Dadgar S, Armin M, Namdar P, Yazdani Charati J, Koochi Z. Shear Bond Strength of Metallic and Ceramic Brackets Bonded with Two-step and Three-step Light Cure Adhesives. *Journal of Mazandaran University of Medical Sciences*. 2020; 30(183): 53-61.
- Madsen DP. The impacted canine--an orthodontic perspective. *Ann R Australa Coll Dent Surg* 2012; 21: 111-112.
- Seehra J, Alshammari A, Wazwaz F, Papageorgiou SN, Newton JT, Cobourne MT. Periodontal outcomes associated with impacted maxillary central incisor and canine teeth following surgical exposure and orthodontic alignment: a systematic review and meta-analysis. *Eur J Orthod* 2023; 45(5): 584-598.
- Sobouti F, Aryana M, Ghadiri SM, Modanloo K, Dadgar S. Relationship between Craniovertebral Abnormalities and Maxillary Lateral Incisors Agenesis: A Case-Control Study. *Int J Dent* 2022; 2022: 3389741.
- Peck S, Peck L, Kataja M. Mandibular lateral incisor-canine transposition, concomitant dental anomalies, and genetic control. *Angle Orthod* 1998; 68(5): 455-466.
- Maia FA, Maia NG. Unusual orthodontic correction of bilateral maxillary canine-first

- premolar transposition. *Angle Orthod* 2005; 75(2): 266-276.
15. Jahanbin A, Namdar P, Ghazi N, Kazemian M. Histologic Evaluation of Healing Lip Defects Treated With Injected Onabotulinum Toxin A and Topical Mitomycin C. *Journal of Craniofacial Surgery* 2019; 30(8): 2646-2649.
 16. Matsumoto MAN, Stuani MBS. Tooth transposition: a multidisciplinary approach. *Dental Press J Orthod* 2018; 23(1): 97-107.
 17. Namdar P, Etezadi T. Retention Procedures for Stabilizing Orthodontic Treatment Outcomes: A Literature Review. *J Mazandaran Univ Med Sci* 2017; 26(146): 2122-20.
 18. Tripathi S, Singh RD, Singh SV, Arya D. Maxillary canine transposition-A literature review with case report. *J Oral Biol Craniofac Res* 2014; 4(2): 155-158.
 19. Nakajima A, Sameshima GT, Arai Y, Homme Y, Shimizu N, Dougherty H, Sr. Two-and three-dimensional orthodontic imaging using limited cone beam-computed tomography. *Angle Orthod* 2005; 75(6): 895-903.
 20. Emanuela Lidia C, Meda-Lavinia N, Mihai R, Andreea Codruța N, Cristina M, Borislav-Dușan C, et al. Dental Anatomy and Morphology of Permanent Teeth. In: Lavinia Cosmina A, Laura-Cristina R, editors. *Human Teeth*. Rijeka: IntechOpen; 2023. p. Ch. 1.
 21. Krishan K, Kanchan T, Garg AK. Dental Evidence in Forensic Identification-An Overview, Methodology and Present Status. *Open Dent J* 2015; 9: 250-256.
 22. Chattopadhyay A, Srinivas K. Transposition of teeth and genetic etiology. *Angle Orthod* 1996; 66(2): 147-152.
 23. Shekarian S, Behnaz M. Treatment of a horizontally impacted permanent incisor in a 9-year-old girl: A Case Report. *Journal of Dental School, Shahid Beheshti University of Medical Sciences* 2017; 35(1): 32-35.
 24. Fu PS, Wang JC, Wu YM, Huang TK, Chen WC, Tseng YC, et al. Unilaterally impacted maxillary central incisor and canine with ipsilateral transposed canine-lateral incisor. *Angle Orthod* 2013; 83(5): 920-926.
 25. Papadopoulos MA, Chatzoudi M, Kaklamanos EG. Prevalence of tooth transposition. A meta-analysis. *Angle Orthod* 2010; 80(2): 275-285.
 26. Ono R, Nozaka K, Yamada S, Amari E. A case of the transposition and the dentigerous cyst formation of the permanent tooth germ due to the extrusion with calcium hydroxide root canal filling material containing silicone to the deciduous tooth. *Shoni Shikagaku Zasshi* 1986; 24(4): 781-786.
 27. Ranta R. Tooth germ transposition: report of cases. *ASDC J Dent Child* 1989; 56(5): 366-370.
 28. Celikoglu M, Miloglu O, Oztek O. Investigation of tooth transposition in a non-syndromic Turkish anatolian population: characteristic features and associated dental anomalies. *Med Oral Patol Oral Cir Bucal* 2010; 15(5): e716-720.
 29. Pair J. Transposition of a maxillary canine and a lateral incisor and use of cone-beam computed tomography for treatment planning. *Am J Orthod Dentofacial Orthop* 2011; 139(6): 834-844.
 30. D DIV, Nardi GM, Lacarbonara V, Laforgia A, Stefanachi G, Corsalini M, et al. Early mandibular canine-lateral incisor transposition: case report. *Oral Implantol* 2017; 10(2): 181-189.
 31. Becker A, Chaushu S. Etiology of maxillary canine impaction: a review. *Am J Orthod Dentofacial Orthop* 2015; 148(4): 557-567.
 32. Nelson GC. Maxillary canine/third premolar

- transposition in a prehistoric population from Santa Cruz Island, California. *Am J Phys Anthropol* 1992; 88(2): 135-144.
33. Peck L, Peck S, Attia Y. Maxillary canine-first premolar transposition, associated dental anomalies and genetic basis. *Angle Orthod* 1993; 63(2): 99-109.
34. Ericson S, Kurol J. Radiographic examination of ectopically erupting maxillary canines. *Am J Orthod Dentofacial Orthop* 1987; 91(6): 483-492.
35. Bertl MH, Weinberger T, Schwarz K, Gruber R, Crismani AG. Resonance frequency analysis: a new diagnostic tool for dental ankylosis. *Eur J Oral Sci* 2012; 120(3): 255-258.
36. Pedalino A, Matias M, Gaziri D, Vieira B, Alves L, Ursi W. Treatment of maxillary canine transposition. *Angle Orthod* 2020; 90(6): 873-880.
37. Prasad V, Singh G, Tandon P, Maurya R. Management of maxillary lateral incisor: Canine transposition along with maxillary canine impaction on the contralateral side. *Journal of Orthodontic Research* 2015; 3: 61.