

Takayasu's Arteritis Presenting with Cerebral Ischemic Stroke: A Case Report and Review of Imaging Findings

Maryam Mobini¹,
Hadi Majidi²,
Hamed Cheraghmakani³

¹ Professor, Department of Internal Medicine, Diabetes Research Center, Imam Khomeini Hospital, Mazandaran University of Medical Sciences, Sari, Iran

² Associate Professor, Department of Radiology, Orthopedic Research Center, Imam Khomeini Hospital, Mazandaran University of Medical Sciences, Sari, Iran

³ Assistant Professor, Department of Neurology, Bou Ali Sina Hospital, Mazandaran University of Medical Sciences, Sari, Iran

(Received June 14, 2023; Accepted October 29, 2023)

Abstract

Takayasu's arteritis is a chronic, idiopathic, inflammatory disease that mainly affects large blood vessels such as the aorta and its branches, and is mostly prevalent among women younger than 40 years old. Although involvement of the central nervous system and stroke may occur during the course of the disease, it is uncommon as the initial manifestation of the patient. Here, a 58-year-old patient is presented with stroke symptoms and occlusion of the left and right carotid and left vertebral arteries since 7 years ago. The patient was subjected to laboratory examination, imaging, and additional investigations, and with Takayasu's diagnosis, she underwent treatment with corticosteroids, cyclophosphamide (and then methotrexate), and antiplatelet therapy. In addition to the occurrence of stroke as the first manifestation of the disease, the development of symptoms at the age of 51 indicated that the inflammatory process had probably started more than a decade before the symptoms.

Keywords: takayasu's arteritis, stroke, vasculitis

J Mazandaran Univ Med Sci 2023; 33 (Supple 1): 373-380 (Persian).

Corresponding Author: Hadi Majidi- Orthopedic Research Center, Imam Khomeini Hospital, Mazandaran University of Medical Sciences, Sari, Iran. (E-mail: hadimajidi2000@yahoo.com)

آرتریت تاکایاسو با تظاهر سکتوی ایسکمیک مغزی؛ گزارش مورد و مروری بر یافته‌های تصویربرداری

مریم مبینی¹
هادی مجیدی²
حامد چراغ مکانی³

چکیده

آرتریت تاکایاسو نوعی بیماری مزمن، ایدیوپاتییک و التهابی است که عمدتاً عروق خونی بزرگ، مانند آئورت و شاخه‌های آن را درگیر می‌کند و بیش‌تر، زنان جوان‌تر از 40 سال به آن دچار می‌شوند. با وجود این که درگیری سیستم اعصاب مرکزی و سکتوی مغزی در سیر بیماری ممکن است ایجاد شود، رخداد این موضوع به‌عنوان تظاهر ابتدایی بیمار ناشایع است. در اینجا، بیماری 58 ساله با علائم سکتوی مغزی و انسداد کاروتید چپ و راست و شریان ورتبرال چپ از 7 سال قبل معرفی می‌شود. بیمار تحت بررسی آزمایشگاهی، تصویربرداری و بررسی‌های تکمیلی قرار گرفت و با تشخیص تاکایاسو، تحت درمان دارویی با کورتیکواستروئید، سیکلوفسفامید و سپس، متوترکسات و درمان ضد پلاکتی قرار گرفت. علاوه بر بروز سکتوی مغزی به‌عنوان اولین تظاهر بیماری، بروز علائم در سن 51 سالگی نشان می‌دهد که احتمالاً روند التهابی از بیش از یک دهه قبل شروع شده بود.

واژه‌های کلیدی: آرتریت تاکایاسو، سکتوی مغزی، واسکولیت

مقدمه

اندام و سردرد، تنگی نفس، کاهش وزن، سنکوپ و تعریق شبانه از علائم بیماری است (3). در پاتوفیزیولوژی، الگوی سه‌فازی از علائم سرشتی، التهاب عروقی و فیروز آن گزارش شده است. بیماران لزوماً به‌طور متوالی، در مراحل بیماری پیشرفت نمی‌کنند (4). بیماری در دو مرحله تظاهر می‌یابد. مرحله اول حاد است و به‌صورت علائم غیراختصاصی، مانند تب خفیف، خستگی، کاهش وزن، آرترالژی و میالژی و سپس، مرحله نهایی بیماری با فقدان نبض و علائم ایسکمی اندام‌ها به‌دلیل تنگی عروق مشخص می‌شود (5،6).

آرتریت تاکایاسو شکل نادری از اختلال التهابی مزمن با علت نامشخص است که عروق بزرگ (عمدتاً آئورت و شاخه‌های آن و هم‌چنین، شریان‌های ساب‌کلوین و کاروتید) را درگیر می‌کند. این بیماری بیش‌تر در زنان جوان دیده می‌شود. آرتریت تاکایاسو بیش‌تر به‌صورت تنگی یا انسداد عروقی تظاهر می‌کند؛ ولی ممکن است به‌ندرت، با بیماری آنوریسمال تظاهر کند یا به‌دایسکشن منجر شود (1،2). علائم شایع این بیماری نبض‌های ضعیف یا فقدان نبض همراه با لنگش اندام و اختلاف فشارخون است. تب، درد قفسه‌سینه، لنگش

E-mail: hadimajidi2000@yahoo.com

مؤلف مسئول: هادی مجیدی - ساری: دانشگاه علوم پزشکی مازندران، مرکز تحقیقات ارتوپدی

1. استاد، گروه داخلی، مرکز تحقیقات دیابت، دانشگاه علوم پزشکی مازندران، بیمارستان امام خمینی، ساری، ایران
2. دانشیار، گروه رادیولوژی، مرکز تحقیقات ارتوپدی، دانشگاه علوم پزشکی مازندران، بیمارستان امام خمینی، ساری، ایران
3. استادیار، گروه نورولوژی، دانشگاه علوم پزشکی مازندران، بیمارستان بوعلی سینا، ساری، ایران

تاریخ دریافت: 1402/3/24 تاریخ ارجاع جهت اصلاحات: 1402/8/6 تاریخ تصویب: 1402/8/7

بلاکتی، برای بیمار شروع شد. دو سال بعد، بیمار به علت پارزی و پارستزی اندام تحتانی چپ، مجدداً بررسی شد. در سی تی آنژیوگرافی گردن و مغز، کاروتید مشترک چپ و کاروتید داخلی راست به علت انسداد، دیده نشد و استنت بیمار نیز کاملاً مسدود شده بود. در آنژیوگرافی، انسداد کاروتید چپ و راست و شریان ورتبرال چپ گزارش شد. در سمت چپ قوس آنورت، طرح طبیعی شاخه شدن همراه با افزایش خفیف ضخامت دیواره آنورت توراسیک نزولی دیده شد. پس از دریافت کنتراست، افزایش سیگنال در آنورت نزولی دیده شد. هر دو شریان مهره‌ای نمای تورتوزیته در بخش پروگزیمال، همراه با تنگی واضح بودند. شریان کاروتید مشترک چپ کاملاً مسدود بود و در بخش پروگزیمال، جریان خون قطع شده بود (تصویر شماره 1 و 2). ام آر آنژیوگرافی شریان‌های گردن انسداد شریان مهره‌ای چپ، انسداد شریان کاروتید داخلی راست و انسداد کاروتید مشترک چپ را نشان داد (تصویر شماره 3). در ام آر آنژیوگرافی شریان‌های مغزی، انسداد کامل شریان‌های کاروتید داخلی دو طرف دیده شد (تصویر شماره 4).

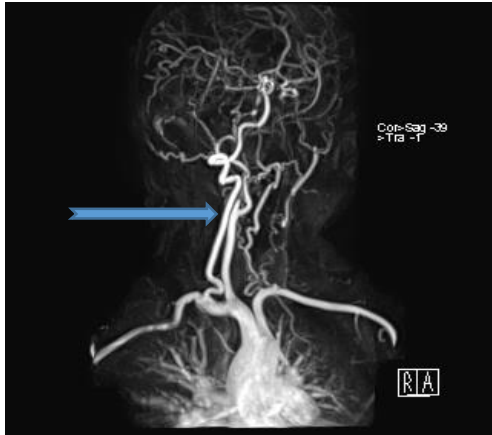
اکوکاردیوگرافی کسر تخلیه بطن چپ را 55 درصد برآورد کرد و حفره‌ها و دریچه‌های قلبی طبیعی گزارش شدند. سی تی آنژیو عروق کرونر طبیعی گزارش شد. در سونوگرافی از کلیه‌ها، کلیه‌ی راست 102 میلی‌متر و کلیه‌ی چپ 110 میلی‌متر با ضخامت کورتیکال طبیعی بود. در شریان کلیوی، شریان مزاتریک فوقانی و تنه‌ی سلیاک، شواهد تنگی یا افزایش ضخامت دیده نشد (تصویر شماره 5). تصویر شماره 6 که ام آر آی FLAIR مغز است، اینفارکت قدیمی در محدوده شریان مغزی میانی سمت راست را نشان می‌دهد. با توجه به علائم و معاینه بیمار و یافته‌های تصویربرداری، برای بیمار تشخیص آرتريت تاكایاسو داده شد. بیمار تحت درمان با پالس گلوکوکورتیکوئید و سیکلوفسفامید و سپس متوترکسات قرار گرفت.

وقوع سکته مغزی در 10 تا 20 درصد بیماران مشاهده می‌شود (7)؛ اما سکته‌ی مغزی ایسکمیک به عنوان تظاهرات اولیه‌ی آرتريت تاكایاسو، غیر معمول است و گزارش‌های موردی کمی از وقوع سکته‌ی مغزی در ابتدای بیماری تاكایاسو وجود دارد (8-11).

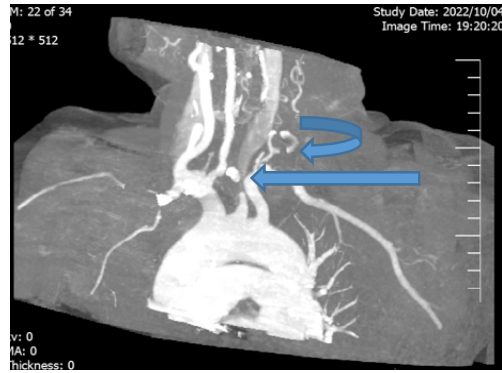
هیچ‌گونه تست آزمایشگاهی برای تشخیص تاكایاسو وجود ندارد و بالا بودن مارکرهای التهابی، مانند سرعت رسوب گلوبول‌های قرمز (ESR) یا CRP، صرفاً نشانه‌ی التهاب است. از نظر ژنتیکی، آلل HLA-B*52 بیش‌تر مستعد ابتلا به تاكایاسو است؛ در حالی که HLA-C*03 می‌تواند عاملی محافظتی در برابر تاكایاسو باشد (12). روش‌های تصویربرداری مانند آنژیوگرافی با کاتتر، سی تی آنژیوگرافی، ام آر آنژیوگرافی و به‌تازگی، PET scan از روش‌های ارزیابی عروقی در بیماران است. تشخیص زودهنگام و شروع درمان مناسب ممکن است از پیشرفت بیش‌تر بیماری جلوگیری کند و عوارض بیماری را کاهش دهد. درمان اصلی آرتريت تاكایاسو شامل گلوکوکورتیکوئیدها و سرکوب‌کننده‌های ایمنی است. در اینجا، بیماری با تظاهر سکته‌ی مغزی و تنگی کاروتید معرفی می‌شود که با وجود تعبیه‌ی استنت، مجدداً دچار انسداد شد و تشخیص آرتريت تاكایاسو درباره‌ی او داده شد. یافته‌های تصویربرداری و سیر بیماری شرح داده می‌شود.

معرفی بیمار

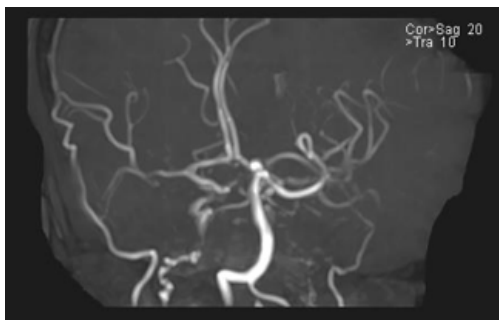
خانمی 58 ساله با سابقه سکته‌ی مغزی برای پیگیری و ادامه‌ی درمان بیماری به روماتولوژیست ارجاع شد. بیمار هفت سال قبل، دچار علائم همی‌پارزی و پارستزی سمت چپ بدن شده بود که تشخیص متخصص سکته‌ی مغزی در زمینه‌ی تنگی شریان کاروتید مشترک چپ بود. در کاروتید راست، 80 درصد تنگی مشهود بود؛ ولی تنگی کاروتید چپ شدید و طولانی بود (کم‌تر از 93 درصد) و باعث شد که استنت کاروتید چپ تعبیه شود. درمان دارویی، شامل استاتین و درمان ضد



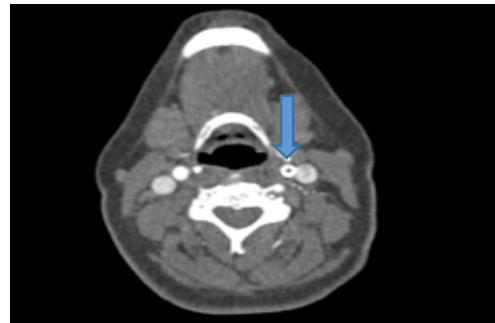
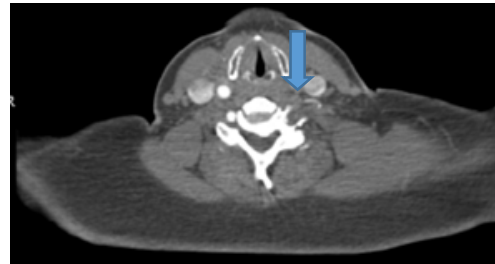
تصویر شماره 3: ام آر آنژیوگرافی شریان‌های گردن، انسداد شریان مهره‌ای چپ (فلش منحنی)، انسداد شریان کاروتید داخلی راست (فلش بلند)، انسداد کاروتید مشترک چپ (فلش کوتاه)



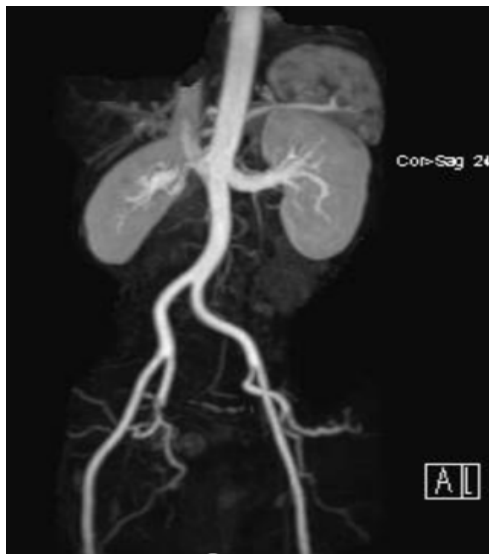تصویر شماره 1: سی تی آنژیوگرافی شریان‌های گردنی، انسداد کاروتید مشترک چپ (فلش مستقیم) و شریان مهره‌ای (فلش منحنی)



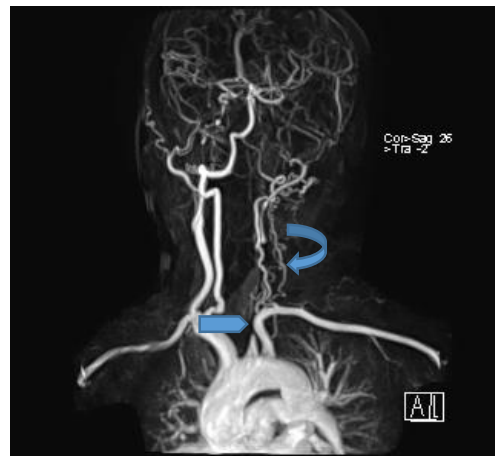
تصویر شماره 4: ام آر آنژیوگرافی شریان‌های مغزی، انسداد کامل شریان‌های کاروتید داخلی دو طرف



تصویر شماره 2: انسداد شریان کاروتید مشترک (تصویر سمت راست) و پس از کارگزاری استنت (تصویر سمت چپ)



تصویر شماره 5: ام آر آنژیوگرافی عروق شکمی نرمال

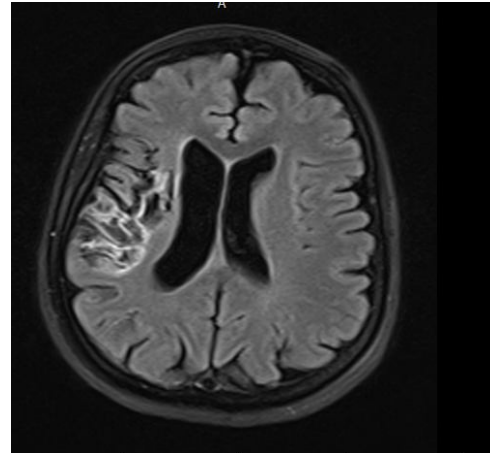


بازیلار، انسداد در شریان‌های کاروتید داخلی دو طرف و تنگی خفیف در شریان‌های مهره‌ای و بازیلار دیده شد و شریان مغزی میانی چپ دیده نشد. به بیمار ادامه‌ی درمان دارویی و معاینات و تصویربرداری دوره‌ای، به منظور یافتن عوارض احتمالی و جدید بیماری توصیه شد. نکته‌ی درخور توجه در این بیمار، علاوه بر بروز سکنه‌ی مغزی به‌عنوان اولین تظاهر بیماری، وجود علائم در 51 سالگی است که نشان می‌دهد احتمالاً روند التهابی از بیش از یک دهه‌ی قبل شروع شده بود.

ملاحظات اخلاقی: از بیمار رضایت آگاهانه برای استفاده از اطلاعات شرح حال، معاینه‌ی فیزیکی و تصاویر با رعایت مراتب رازداری و محرمانگی اخذ شد (کد اخلاق: IR.MAZUMS.REC.1402.18148).

بحث

آرتریت تاکایاسو نوعی نسبتاً نادر از آرتریت عروق بزرگ است. این بیماری معمولاً کل آنورت و شاخه‌های اصلی آن در بالا و پایین دیافراگم را درگیر می‌کند. شریان ساب کلارین (چپ بیش‌تر از راست)، کاروتید مشترک (چپ بیش‌تر از راست)، کلیه، مهره‌ها و شریان‌های بی‌نام معمولاً بیش‌ترین آسیب را می‌بینند (13). درگیری عروقی از ریشه‌ی آنورت تا محل دوشاخه شدن ایلیاک ممکن است وجود داشته باشد؛ ولی ممکن است درگیری ایزوله‌ی یک شاخه‌ی عروقی نیز وجود داشته باشد. ضایعات اغلب به هم پیوسته و هم‌زمان هستند؛ ولی ممکن است با فاصله باشند یا ترکیبی از ضایعات فعال و غیرفعال وجود داشته باشد (14). درگیری‌های عروقی در تاکایاسو در سه دسته قرار می‌گیرند: 1. غلبه با درگیری عروق شکمی (کلاستر 1)؛ 2. غلبه با درگیری قوس آنورت (کلاستر 2)؛ 3. بیماری فوکال (کلاستر 3) (15). بسته به گروه‌های مختلف رگ‌های خونی درگیر در روند بیماری، تظاهرات بالینی آرتریت تاکایاسو متفاوت است. تظاهرات بالینی متنوعی هنگام تشخیص تاکایاسو وجود دارد. در مطالعه‌ای



تصویر شماره 6: ام‌آر آی FLAIR مغز، اینفارکت قدیمی در محدوده‌ی شریان MCA سمت راست

در زمان مراجعه، بیمار هوشیار بود و برای معاینه همکاری کرد. نبض رادیال سمت چپ نسبت به سمت راست، ضعیف‌تر لمس می‌شد. فشارخون شریانی اندام فوقانی راست 130/80 و سمت چپ 115/70 بود. برویی در گردن یا شریان‌های شکمی سمع نشد و تندرین روی شریان کاروتید نداشت. در معاینه‌ی نورولوژیک، فلج فاسیال چپ و محدودیت آبداکشن چشم چپ مشهود بود. بیمار تحت درمان با پردنیزولون 2/5 میلی‌گرم روزانه، متوترکسات 10 میلی‌گرم هفتگی، آنوروستاتین 40 میلی‌گرم روزانه، اسید فولیک 1 میلی‌گرم روزانه، کلویدگرل 75 میلی‌گرم روزانه و آسپرین 80 میلی‌گرم روزانه قرار گرفت. آزمایش‌های انجام‌شده آنمی خفیف نورموکروم نورموسیت، CRP: Neg ESR:21mm/h، تست‌های بیوشیمی خون، پروفایل قند و لیپید و آزمایش ادرار طبیعی بود. آنتی‌بادی‌های ضد هسته‌ای (ANA) و آنتی‌بادی‌های آنتی فسفولیپید (APLA) منفی بودند.

در آخرین تصویربرداری که در زمان مراجعه‌ی اخیر بیمار انجام شد، در سی‌تی آنژیوگرافی، انسداد کامل کاروتید مشترک چپ، انسداد استنت کاروتید داخلی چپ و تنگی شدید بخش پروگزیمال کاروتید داخلی راست و در ام‌آر آنژیوگرافی مغز و شریان‌های گردن، تغییرات اترواسکلروز در کاروتید، مهره‌ای و

شریان بازویی، اختلاف فشار خون بیش از 10 میلی‌متر بر جیوه بین بازوها، برویی روی شریان‌های ساب کلاوین و آئورت و ناهنجاری‌های آئورتوگرافی. در بیمار ما سه مورد از موارد فوق وجود داشت.

Chiew و همکاران بیمار جوانی را معرفی کردند که به دلیل بی‌حالی، لنگش اندام‌ها و تغییر وضعیت هوشیاری در بیمارستان بستری شد. بیمار هم‌چنین، تب و فشارخون بالا داشت و معاینه‌ی فیزیکی او حساسیت شریان کاروتید و صدای بلند کاروتید را نشان داد که نشان‌دهنده‌ی تنگی کاروتید یا فرایندی التهابی و فعال است. میزان رسوب گلبول قرمز او نرمال بود. تصویربرداری رزونانس مغناطیسی مغز سکتی مغزی ایسکمیک حاد را نشان داد و در آئورتوگرافی، تظاهرات تیبیک تا کایاسو مشخص شد (8). Gao و همکاران زنی 35 ساله با همی‌پارزی چپ، درد و بی‌حسی بازوها و نبض‌های رادیال ضعیف را معرفی کردند که در آزمایش‌ها، افزایش پروتئین واکنشی C و سرعت رسوب گلبول‌های قرمز را نشان داد. بیمار ایسکمی وسیع مغزی داشت و در آئورتوگرافی، باریک شدن و انسداد شاخه‌های اصلی قوس آئورت دیده شد (9).

درباره‌ی 275 بیمار، بیماران بر اساس تظاهرات بالینی در هنگام تشخیص، به پنج دسته تقسیم شدند: علائم سرشتی (8 درصد)، کاروتیدینیا (13 تا 15 درصد)، سایر علائم عروقی (43 تا 47 درصد)، رویداد ایسکمیک عمده (28 تا 30) و بدون علامت (2 تا 6 درصد). بیمارانی که با علائم سرشتی و عوارض ایسکمیک شدید مراجعه کردند، در زمان تشخیص، جوان‌تر بودند، درحالی‌که بیماران در گروه بدون علامت، مسن‌تر بودند و اغلب، تحت درمان نبودند (4). درگیری سیستم اعصاب مرکزی به صورت وقوع سکتی مغزی در ابتدای بیماری یا سیر آن گزارش شده است. در جدول شماره 1، مواردی از بیماران مبتلا به تا کایاسو که با تظاهرات سیستم اعصاب مرکزی یا سکتی مغزی، به عنوان تظاهر ابتدایی بیماری، معرفی شده‌اند، نمایش داده می‌شود.

تشخیص بر اساس ویژگی‌های بالینی و یافته‌های آئورتوگرافی است. از معیارهای کالج امریکایی روماتولوژی 1990 معمولاً برای تشخیص آرتريت تا کایاسو استفاده می‌شود. وجود سه یا بیش‌تر از این شش معیار، حساسیت 90/5 درصد و ویژگی 97/8 درصد را نشان می‌دهد (16): سن شروع کم‌تر از 40 سال، لنگش اندام‌ها، کاهش فشار

جدول شماره 1: بیماران مبتلا به آرتريت تا کایاسو با تظاهرات سیستم اعصاب مرکزی در ابتدای تشخیص واسکولیت

نویسنده/شماره‌ی رفرنس	جنس	سن در زمان تشخیص آرتريت تا کایاسو	علائم/نشانه‌های بالینی	یافته‌ی تصویربرداری عروقی گردنی	یافته‌ی تصویربرداری سایر عروق	ویژگی بالینی
Chiew و همکاران/ (8)	زن	37	سکتی مغزی در ابتدای تشخیص بیماری	انسداد کاروتید داخلی چپ در داخل و خارج جمجمه	-	وجود ESR طبعی
Gao و همکاران/ (9)	زن	35	همی‌پارزی چپ، درد و بی‌حسی بازوها و نبض‌های رادیال ضعیف	باریک شدن و انسداد شاخه‌های اصلی قوس آئورت	عدم درگیری آئورت توراسیک و شکمی	وجود ESR و CRP بالا
Mobini و همکاران/ (10)	زن	35	کاهش وزن، لنگش اندام فوقانی و سرگیجه	تنگی شدید کاروتید و ساب کلاوین دو طرفه	-	همراهی با کوئلیت اولسراتیو
Golubović و همکاران/ (11)	زن	51	سکتی قلبی و مغزی	انسداد شریان کاروتید مشترک چپ، شریان انفرا رنال، شریان اگزوپلاری	-	وقوع سکتی قلبی و مغزی با فاصله کوتاه
Silver/ (5)	مرد	28	شروع حاد همی‌پلژی راست و آفازی	انسداد کامل شریان کاروتید مشترک چپ در بخش دیستال و شریان مغزی میانی، انسداد کاروتید مشترک راست	-	ESR:103 CRP:51 (ULN:10)
Khealani و همکاران/ (20)	زن	19	همی‌پارزی راست و ناتوانی در راه رفتن	انسداد کامل شریان کاروتید مشترک چپ و شریان ساب کلاوین چپ	تنگی آئورت شکمی در نزدیکی محل جدا شدن شریان کلیوی	سابقه قلبی همی‌پارزی، تاری دید و دوبینی سه سال قبل
Gouda و همکاران/ (21)	مرد	26	همی‌پلژی چپ و آفازی	تنگی قوس آئورت و کاروتید مشترک دو طرف، تنگی ساب کلاوین	آئورت نزولی، آئورت شکمی و شاخه‌های آن طبیعی بودند	عدم وجود علامت سبیمیک قبل از وقوع علامت سکتی مغزی، علی‌رغم وجود ماز کرهای التهابی بالا
Khealani و همکاران/ (20)	زن	19	شروع ناگهانی ضعف سمت راست و ناتوانی در صحبت کردن	انسداد شریان‌های کاروتید مشترک چپ و ساب کلاوین چپ در منشا آنها	عدم درگیری عروق شکمی	یک‌ااپیزود همی‌پارزی راست، دوبینی، سرگیجه و تاری دید سه سال قبل
Memon و همکاران/ (6)	زن	16	شروع ناگهانی ضعف سمت راست و ناتوانی در صحبت کردن	انسداد شریان‌های کاروتید مشترک، انسداد محل دوشاخه شدن کاروتید داخلی راست و چپ	-	ESR بالا
Pereira و همکاران/ (22)	زن	19	آفازی، اختلال تکلم و همی‌پلژی راست	انسداد ساب کلاوین راست و کاروتید مشترک چپ، تنگی براکیوسفالیک	تنگی ته سبلاک	بیمار در ابتدا به عنوان اضطراب بستری شد
Davari و همکاران/ (23)	زن	14	شروع ضعف حاد نیمه‌ی راست بدن و اختلال هوشیاری	تنگی شدید براکیوسفالیک، کاروتید مشترک راست و چپ	عدم درگیری عروق شکمی و کلیوی	ESR بالا، وقوع استروک در سن پایین
بیمار فعلی	زن	51	همی‌پارزی و پارستزی سمت چپ	انسداد کاروتید چپ و راست و شریان ویتزئال چپ	عدم درگیری عروق شکمی	سن بالاتر از 40 سال در زمان وقوع علامت

امریکا و اروپا (ACR/EULAR) کرایتریای کلاسیفیکاسیون دیگری را تعریف کردند که بر اساس آن، می توان آرتريت تاكایاسو را با حساسیت 93/8 درصد و ویژگی 99/2 درصد تشخیص داد (18). در کرایتریای جدید، معیار سن کمتر از 60 سال است.

سایر انواع واسکولیت مانند سندرم کوگان، پلی کوندريت عودکننده و اسپوندیلوآرتروپاتی ها نیز در تشخیص افتراقی ضایعات عروقی قرار می گیرند که با علائم دیگر بیماری مربوط بررسی می شوند. سندرم بهجت با وجود آفت دهانی و ژنیتال مشخص می شود. آئورتیت عفونی ممکن است به ایجاد آنوریسم منجر شود. در این موارد، ممکن است آنوریسم عفونی با تجمع مایع یا وجود هوا در اینترامورال همراه باشد؛ ولی در آنوریسم التهابی، اغلب فیروز پری آئورتیک و چسبندگی ساختارهای مجاور دیده می شود. بیماری مویامیا علت نادر سکتی مغزی است که از نظر رادیولوژیکی، با تنگی پیش روندهی قسمت انتهایی شریان های کاروتید داخلی و ایجاد کلاترهای مویرگی جبرانی مشخص می شود (19). تصاویر گرفته شده از بیمار مطالعهی حاضر تنگی را در کاروتید و آئورت نشان داد که با یافته های مویامیا مطابقت ندارد.

نتیجه گیری: باوجود اینکه آرتريت تاكایاسو در کم تر از 40 سالگی دیده می شود، ممکن است اولین تظاهر بیماری سال ها بعد ایجاد شود. علاوه بر این، در صورت تنگی یا انسداد مجدد استنت، علاوه بر بررسی علل آترواسلروتیک، دلایل التهابی نیز باید ارزیابی شوند.

همراهی تاكایاسو و بیماری التهابی روده نیز گزارش شد. زنی 35 ساله که برای کولیت اولسراتیو تحت درمان قرار گرفته بود، با کاهش وزن، لنگش اندام فوقانی و سرگیجه مراجعه کرد. در ام آر آی مغز، ایسکمی وسیع لوب اکسپیتال راست و در آئزیوگرافی، تنگی شدید کاروتید و ساب کلاوین دوطرفه مشاهده شد. بیمار تحت درمان با کورتیکواستروئید و سیکلوفسفامید قرار گرفت؛ اما دو حادثه مغزی دیگر را تجربه کرد و پس از چهار ماه در گذشت (10).

ممکن است برخی از بیماری ها آرتريت تاكایاسو را تقلید کنند. یکی از این بیماری ها آرتريت تمپورال است. آرتريت تمپورال بیش تر در افراد بالای 50 سال دیده می شود و کاروتید اکسترنال را درگیر می کند. هیپرتانسیون رنواواسکولار در آرتريت تمپورال نادر است و بیش تر در نژاد اروپایی دیده می شود. آرتريت تاكایاسو قبل از 40 سالگی شروع می شود و آئورت و شاخه های اصلی را درگیر می کند. هیپرتانسیون رنواواسکولار در آرتريت تاكایاسو شایع است و بیش تر در نژاد آسیایی دیده می شود (17). در بیمار معرفی شده، شروع علائم در 51 سالگی بود که نشان دهندهی شروع روند آسیب از سال ها قبل است.

بیمار مشابهی را Golubović و همکاران با علائم سکتی قلبی و مغزی در 51 سالگی، به عنوان اولین نشانهی تاكایاسو، معرفی کردند (11). به نظر می رسد مواردی از تاكایاسو وجود دارند که بعد از 40 سالگی علامت دار می شوند و بر همین اساس، انجمن روماتولوژی

References

1. Wetstein PJ, et al. Surgical Repair of Abdominal Aortic and Renal Artery Aneurysms in Takayasu's Arteritis. *Hawaii J Med Public Health* 2016; 75(1): 4-7.
2. Hao R, Zhang J, Ma Z, Xiao M, Zhou L, Kang N, Liang X, Li F. Takayasu's arteritis presenting with common carotid artery dissection: A rare case report. *Exp Ther Med* 2016; 12(6): 4061-4063.
3. Alnabwani D, Patel P, Kata P, Patel V, Okere A, Cheriya P. The Epidemiology and Clinical Manifestations of Takayasu Arteritis: A Descriptive Study of Case Reports. *Cureus* 2021; 13(9): 17998.
4. Quinn KA, Gribbons KB, Carette S, Cuthbertson D, et al. Patterns of clinical

- presentation in Takayasu's arteritis. *Semin Arthritis Rheum* 2020; 50(4): 576-581.
5. Silver M. Takayasu's Arteritis-An Unusual Cause of Stroke in a Young Patient. *West J Emerg Med* 2012; 13(6): 484-487.
 6. Memon T, Shekha TAM Jr, Acharya P, Nishu RI, Akhter N Jr. A Case Report of Takayasu's Arteritis With Cerebral Infarction As Initial Presentation. *Cureus* 2022; 14(10): 30472.
 7. Kerr GS, Hallahan CW, Giordano J, Leavitt RY, Fauci AS, et al. Takayasu arteritis. *Ann Intern Med* 1994; 120(11): 919-929.
 8. Chiew YR, Seet YHC. An Unusual Case of Stroke as the Initial Manifestation of Early Takayasu Arteritis with Normal Erythrocyte Sedimentation Rate (ESR): Diagnosis and Treatment. *Am J Case Rep* 2022; 23: 936321.
 9. Gao S, Wang R. Takayasu arteritis presenting with massive cerebral ischemic infarction in a 35-year-old woman: a case report. *J Med Case Rep* 2013; 7: 179.
 10. Mobini M, Hojati S. Case Report: Takayasu Arteritis Associated with Ulcerative Colitis. *Govaresh* 2012; 17: 60-63.
 11. Golubović S, Manojlović M, Ilić T, Samardžić F, et al. An unusual case of takayasu arteritis presenting as acute myocardial infarction and ischaemic stroke. *Sarcoidosis Vasc Diffuse Lung Dis* 2022; 39(3): 2022027.
 12. Stojanovic M, Andric Z, Popadic D, et al. Comprehensive Analysis of the HLA Class I and the HLA Class II Alleles in Patients with Takayasu Arteritis: Relationship with Clinical Patterns and Prognosis. *Iran J Immunol* 2021; 18(4): 354-365.
 13. Russo RAG, Katsicas MM. Takayasu Arteritis. *Front Pediatr* 2018; 6: 265.
 14. Chung JW, Kim HC, Choi YH, Kim SJ, Lee W, Park JH. Patterns of aortic involvement in Takayasu arteritis and its clinical implications: evaluation with spiral computed tomography angiography. *J Vasc Surg* 2007; 45(5): 906-914.
 15. Goel R, Gibbons KB, Carette S, Cuthbertson D, et al. Derivation of an angiographically based classification system in Takayasu's arteritis: an observational study from India and North America. *Rheumatology (Oxford)* 2020; 59(5): 1118-1127.
 16. Arend WP, Michel BA, Bloch DA, Hunder GG, et al. The American College of Rheumatology 1990 criteria for the classification of Takayasu arteritis. *Arthritis Rheum* 1990; 33(8): 1129-1134.
 17. Michel BA, Arend WP, Hunder GG. Clinical differentiation between giant cell (temporal) arteritis and Takayasu's arteritis. *J Rheumatol* 1996; 23(1): 106-11.
 18. Grayson PC, Ponte C, Suppiah R, Robson JC, et al. 2022 American College of Rheumatology/EULAR classification criteria for Takayasu arteritis. *Ann Rheum Dis* 2022; 81(12): 1654-1660.
 19. Ihara M, Yamamoto Y, Hattori Y, Liu W, et al. Moyamoya disease: diagnosis and interventions. *Lancet Neurol* 2022; 21(8): 747-758.
 20. Khealani BA, Baig SM. Takayasu's arteritis presenting as ischemic stroke-case report. *J Pak Med Assoc* 2002; 52(6): 263-5.
 21. Gouda W, Alsaqabi F, Alkadi A, Amr HAE, et al. Ischemic stroke as the first presentation of takayasu's arteritis in young male. *Clin Case Rep* 2020; 8(2): 258-261.
 22. Pereira VC, de Freitas CC, Luvizutto GJ, et al. Stroke as the First Clinical Manifestation of Takayasu's Arteritis. *Case Rep Neurol* 2014; 6(3): 271-4.
 23. Davari P, Sutton P, Jones KS. Stroke as the initial presentation of Takayasu's arteritis: A case report. *Radiol Case Rep* 2020; 15(5): 556-559.