

***Primary ciliary dyskinesia
two cases reports***

Javad Ghaffari¹, Mohammadjafar Saffar¹, Iraj Mohammadzadeh², Mohammad Sadegh Rezaee¹

¹ Department of Pediatrics, Faculty of Medicine, Mazandaran University of Medical Sciences, Sari, Iran

² Department of Pediatrics, Faculty of Medicine, Babol University of Medical Sciences, Babol, Iran

(Received 22 December, 2009 ; Accepted 10 March, 2010)

Abstract

Primary ciliary dyskinesia and Kartagener's syndrome are rare genetic disorders. There is a ciliary dysfunction in these disorders that cause recurrent infections in respiratory and sinus tracts associated with dextrocardia, chronic vasomotor rhinitis and dextrocardia. The aim of this paper is to report two rare cases of Primary ciliary dyskinesia, including one case of primary ciliary dyskinesia and Kartagener's syndrome for additional knowledge.

Key words: Primary ciliary dyskinesia, kartagener's syndrome, bronchiectasia, dextrocardia

J Mazand Univ Med Sci 2009; 19(73): 85-89 (Persian).

Archive of SID

گزارش دو مورد اختلال حرکت اولیه مژک ها

جواد غفاری^۱ محمدجعفر صفار^۱ ایرج محمدزاده^۲ محمدصادق رضائی^۱

چکیده

اختلال حرکت اولیه مژک ها یا Primary Ciliary Dyskinesia (PCD) و سندرم کارتاجنر، از اختلالات ژنتیکی نادر هستند. اختلال عملکرد مژک ها در این بیماریها وجود دارد که سبب عفونت های مکرر در ریه و سینوس ها به همراه دکستروکاردی، رینیت وازوموتور مزمن و بروشکتازی می گردد. هدف این مطالعه گزارش دو مورد نادر از اختلال حرکت اولیه مژک ها که شامل یک مورد اختلال حرکت اولیه مژک ها و یک مورد سندرم کارتاجنر جهت شناخت بیشتر این بیماری ها بود.

واژه های کلیدی: اختلال حرکت اولیه مژک ها، سندرم کارتاجنر، بروشکتازیس

مقدمه

شیوع بیماری PCD از ۱ در ۲۰۰۰۰ تا ۱ در ۶۰۰۰۰ تولد زنده متفاوت است. سایتوس اینورسوس بطور اتفاقی در ۵۰ درصد آنها وجود دارد و علت آن احتمالا بخاطر عدم تحرک مژک های امبریونیک می باشد. بنابراین سندرم کارتاجنر نسبت به PCD شیوع کمتری دارد (۸،۹). پنومونی مکرر به همراه بروشکتازی در این بیماران شایع می باشد (۱۰). تشخیص استاندارد بیماری PCD و سندرم کارتاجنر با میکروسکوپ الکترونی می باشد (۱۱).

اختلال ژنی شایع در این بیماری شامل DNA11 و D2AH5 می باشد که حدود ۴۰-۳۰ درصد موارد را شامل می شود (۱۲،۱۳). سطح اکسید نیتریک بازدمی در این بیماری ها پائین بوده و در تشخیص افتراقی آن از بیماری های دیگر تا حدی کمک کننده می باشد (۱۴). درمان این بیماری ها اساسا حمایتی می باشد (۱۵).

اختلال حرکت اولیه مژک ها یا Primary Ciliary Dyskinesia (PCD) که قبلا بنام سندرم مژک های غیرمتحرک گفته می شد، از اختلالات ژنتیکی نادر است که غالبا به شکل اتوزوم مغلوب به ارث می رسد (۱-۳). اولین موارد این بیماری و سندرم کارتاجنر توسط Siewert در سال ۱۹۰۴ و توسط Gunther در سال ۱۹۲۳ با علائم بروشکتازی و سایتوس اینورسوس گزارش شد و در سال ۱۹۳۳ کارتاجنر، تریاد دکستروکاردی، رینیت وازوموتور مزمن و بروشکتازی را برای این سندرم شرح داد (۵،۴).

در این سندرم اختلال عملکرد مژک ها وجود دارد که سبب اختلال و علائم پیشرونده در سینوس ها و ریه افراد می گردد. اختلال اصلی در بازوهای دین مژک ها است و به علت اختلال در اسپرم، نازایی در اغلب مردان مبتلا به این بیماری وجود دارد (۶،۷).

E-mail: javadneg@yahoo.com

مؤلف مسئول: جواد غفاری - ساری: بلوار پاسداران، مرکز آموزشی درمانی بوعلی سینا

۱. گروه اطفال، دانشکده پزشکی، دانشگاه علوم پزشکی مازندران

۲. گروه اطفال، دانشکده پزشکی، دانشگاه علوم پزشکی بابل

تاریخ دریافت: ۸۸/۱۰/۱ تاریخ ارجاع جهت اصلاحات: ۸۸/۱۰/۱۹ تاریخ تصویب: ۸۸/۱۲/۱۹

شرح مورد

مورد اول (سندرم اختلال حرکت اولیه مژک ها)

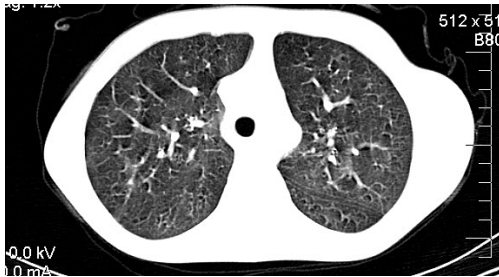کودک ۱۰ ساله‌ای که از ماه‌های اول زندگی به علت مشکلات تنفسی بطور مکرر بستری شده است. اولین بار در سن ۴-۳ ماهگی بخاطر دیسترس تنفسی و با تشخیص اولیه برونشولیت تحت درمان قرار گرفت. در طول این مدت تقریباً هر سال یکبار به علت مشکلات تنفسی و با تشخیص پنومونی و سینوزیت بستری و تحت درمان قرار می‌گرفت.

علائم بالینی بیمار که در فصول سرد سال بیشتر می‌شد شامل: سرفه مزمن و مکرر، ترشح مداوم بینی و پشت حلق، خس خس سینه، گاهی اوقات تنگی نفس و همچنین حملات تنفسی بود. بطوریکه بیمار سال‌ها بعنوان بیماری آسم تحت درمان قرار گرفته بود. بیمار بعد از ۵-۶ سالگی دچار کلاینگ انگشتان شد. بررسی قلبی نرمال بود. دکستروکاردی نداشت و در بررسی شکمی با سونوگرافی سائتوس اینورسوس دیده نشد. در نهایت با بیوپسی از مخاط برونش و میکروسکوپ الکترونی عدم بازوی دنین در مژک‌ها مشخص و تشخیص قطعی بیماری PCD داده شد. آزمایشات بیمار در جدول شماره ۱ آمده است.

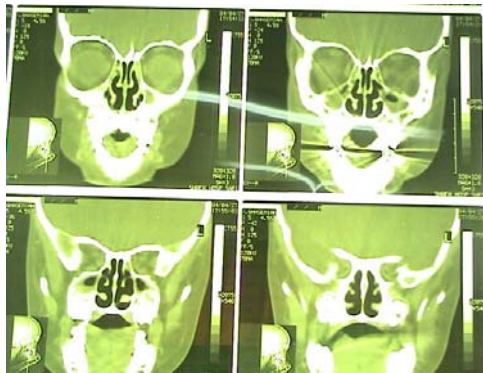
مورد دوم (سندرم کارتاجنر):

کودک پسر ۱۳ ساله که از ماه‌های اول زندگی دچار سرفه‌های مکرر شده بود که بعد از مدتی سرفه‌های بیمار خلط دار شده که تا زمان تشخیص بیماری نیز ادامه یافته بود. پدر و مادر نسبت فامیلی نداشتند. همچنین بعد از یکسالگی بیمار دچار ترشح مداوم بینی و پشت حلق شده بود که باعث اذیت و آزار بیمار و حتی سبب عفونت‌های مکرر گوش شده بود که در بررسی‌های انجام شده کاهش شنوایی گزارش شد. سال‌ها این کودک بعنوان حساسیت و آلرژی بینی و ریه تحت درمان آنتی‌هیستامین‌ها و اسپری‌های استنشاقی قرار گرفته بود و آنتی‌بیوتیک‌های متعدد و مکرر نیز دریافت

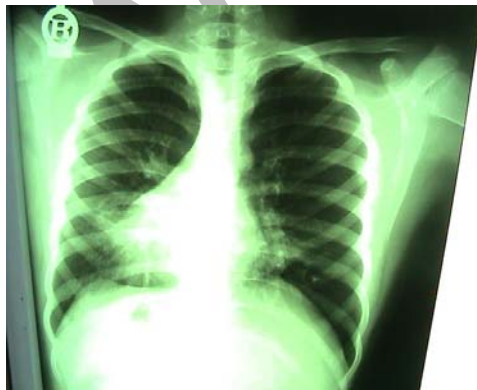کرده بود. در گرافی قفسه سینه دکستروکاردی و در سونوگرافی شکم جابجایی کبد و طحال و دارای سینوس اینورسوس کامل بود. در نهایت با بیوپسی از مخاط بینی و میکروسکوپ الکترونی عدم بازوی دنین در مژک‌ها مشخص و تشخیص قطعی سندرم کارتاجنر داده شد (جدول شماره ۱).



شکل شماره ۱: درجانی از برونشکتازی در دو طرف ریه در HRCT ریه مورد اول



شکل شماره ۲: تصویر پان‌سینوزیت در سی‌تی اسکن سینوس‌های مورد اول



شکل شماره ۳: تصویر دکستروکاردی و ارتشاح ریه در تصویر گرافی مورد دوم

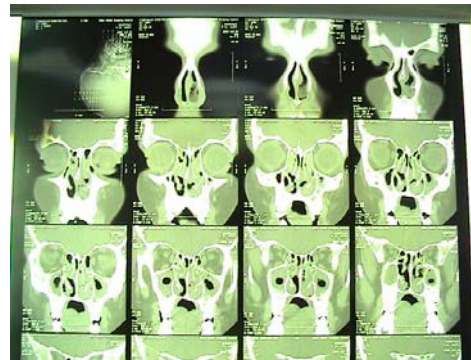بحث

عفونت‌های مزمن دستگاه تنفسی فوقانی مثل سینوزیت، رینوسینوزیت و اوتیت و همچنین عفونت‌های مزمن دستگاه تنفسی تحتانی مثل برونشیت، رینوبرونشیت، برنشکتازی‌های عفونی شده و یا پنومونی مکرر بخصوص در کودکان در هر کشوری از اهمیت خاص برخوردار و با شیوع متفاوتی همراه می‌باشد. این عفونت‌ها دلایل متعددی می‌توانند داشته باشند که از آن جمله می‌توان به بیماری فیروز کیستیک در پانکراس، کاهش پروتئین‌های سرم، آوتامینوز، برنشکتازی‌های مادرزادی و ثانویه و عفونت‌های ویروسی و باکتریایی که بطور مناسب درمان نشده‌اند، اشاره کرد (۱۶، ۱۵).

زمانیکه علائم بالینی ریه و سینوس شامل پنومونی، سینوزیت و برنشکتازی مطرح می‌باشند باید به فکر اختلال حرکت مژک‌های تنفسی یا بیماری PCD باشیم و زمانیکه این علائم با سایتوس اینورسوس همراه باشد باید به فکر سندرم کارتاچتر که یک بیماری نادر که جزء بیماری PCD می‌باشد، باشیم (۷-۴).

علائم تنفسی مزمنی که از سنین پائین شروع می‌شود، در تمام بیماران با سندرم کارتاچتر و PCD دیده می‌شود که هر دو بیمار ما اساساً مشکل آنها درگیری ریوی آنها بوده که همراه با خلط بوده است. ترشح چرکی که گاهی اوقات با هموپتری (خلط خونی) همراه می‌باشد، در بیمار اول به لحاظ درگیری بیشتر ریه دیده شده بود (۸، ۹). سایتوس اینورسوس یکی از خصوصیات سندرم کارتاچتر بوده که در یکی از بیماران ما دیده شد در این حالت جابجائی نوک قلب به سمت راست قفسه سینه وجود داشته و در داخل شکم، کبد در سمت چپ و طحال در سمت راست قرار دارد که نوع اول سایتوس اینورسوس می‌باشد و اینها از نظر عملکرد در حد نرمال بوده و مشکلی در آنها وجود ندارد (۲، ۸).

مژک‌ها در دفاع فیزیکی سیستم تنفسی نقش مهمی دارند و اختلال آنها سبب عفونت‌های مکرر و مزمن تنفسی می‌شود که پنومونی و سینوزیت از جمله آنها هستند و بدنبال آن برونشکتازی در آنها بسیار شایع می‌باشد (۹، ۸) که



شکل شماره ۴: تصویر پان سینوزیت در سی تی اسکن سینوس های مورد دوم

جدول شماره ۱: علائم بالینی و آزمایشگاهی در بیمار PCD و سندرم کارتاچتر

موارد	PCD	کارتاچتر
اوتیت مدیا	+	+
کلاینگ انگشتان	+	-
پان سینوزیت (در سی تی اسکن)	+	+
برونشکتازی (HRCT)	+	+
سایتوس اینورسوس (درسونوگرافی)	-	+
C3	۱۳۰ (۹۰-۱۹۰)	۱۱۰
C4	۲۵ (۱۰-۴۰)	۳۰
CH50	۱۱۰ (۹۰-۹۸)	۹۹
تست عملکرد تیروئید	نرمال	نرمال
ANA	نرمال	نرمال
Hb	۱۰/۸	۱۳/۱
WBC	۱۷۰۰۰ تا ۵۰۰۰	۱۲۵۰۰
آنتی تریپسین	۳۲۸ (۲۴۰-۱۴۳)	۲۸۰
تست عرق	نرمال	نرمال
IgA	۷۵	۱۰۵
IgM	۵۷	۷۶
IgE	۱۵	۳۵
IgG	۷۵۰	۱۲۶۰
CD3	۷۲٪	۶۸
CD8	۲۷٪	۲۳
CD19	۱۵/۴۹٪	۱۳/۷
CD4/CD8	۱/۵	۱/۷
CD16	۲/۴	۲/۶
FVC	۶۰	۸۷
FEV1	۵۱/۹	۸۵
FEV1/FVC	۸۶/۶	۶/۹۷
MEF	۲۳/۸	۶۵
آنتی A (>۱/۸)nl	۱/۳۲	۱/۶۴
آنتی B (>۱/۸)nl	۱/۶۴	۱/۳۲
نسبت قابیلی پدر و مادر	دختر خاله و پسر خاله	ندارند
سرفه خلط دار	+	+
ترشح پشت حلق	+	+

دین‌های داخلی و خارجی مزکها تشخیص مسجل می‌شود. هر دو بیمار ما که از یکی نمونه مخاطی بینی و دیگری نمونه بیوپسی برنش گرفته شده بود عدم وجود بازوهای دین داخلی و خارجی مزکها گزارش گردید. یکی از تست‌های دیگری که می‌تواند تا حدی کمک‌کننده باشد بررسی میزان اکسید نیتریک بازدمی می‌باشد که در این بیماران پائین تر از حد نرمال است. ولی میزان آن در بسیاری از بیماری‌های دیگر مثل آسم افزایش نشان می‌دهد (۱۴) که این سنجش در بیماران ما بدلیل عدم امکانات انجام نشده است. همچنین امکانات لازم جهت بررسی موتاسیون ژنی در بیماران ما وجود نداشته است. در بیماران ما بررسی از نظر نقص‌های ایمنی اولیه صورت گرفته است که سطح ایمونوگلوبولین‌ها و پاسخ تیرهای ASO و ایزوهماگلویتین در حد نرمال بوده است. تنگی نفس، سرفه و گاهی اوقات ویز منتشر در این بیماران دیده می‌شود که بخصوص در یکی از بیماران ما بارزتر بوده است کما اینکه این بیماران سال‌ها بعنوان آسم و آلرژی تحت درمان بوده‌اند.

بر خلاف بیماران آسمی که در اسپیرومتری آنها فرم انسدادی وجود دارد، در بیماران ما سندرم کارتاجنر علائم انسدادی و محدود شونده با همدیگر دیده می‌شود و در ضمن در این بیماران پاسخ به برونکودیلاتور و استروئیدهای استنشاقی قابل ملاحظه نمی‌باشد. به لحاظ اهمیت و تشخیص افتراقی بیماری فیروز کیستیک تست عرق در هر دو بیمار ما دو بار انجام شده است که منفی بود. درمان این بیماران اصولاً علامتی است که شامل فیزیوتراپی قفسه سینه، کنترل عفونت‌ها و تزریق واکسن‌های معمول به همراه واکسن‌های هموفیلوس و پنوموکوک در این بیماران می‌باشد (۱۵).

در نهایت می‌توان نتیجه گرفت که شناخت بیماری‌هایی با شیوع کمتر ولی مهم مثل سندرم کارتاجنر و PCD باید جزء تشخیص افتراقی بیماران با عفونت‌های مزمن دستگاه تنفسی قرار گیرد. مراقبت مناسب و زودتر از این بیماران می‌تواند مانع از ایجاد و پیشرفت مشکلات تنفسی مثل برونشکتازی گردد.

در هر دو بیمار ما دیده شد. سینوزیت مزمن همراه با ترشح فراوان یکی از عواقب اختلال در عملکرد مزکها بوده که تقریباً در تمام بیماران از جمله بیماران ما دیده شد. از جمله عوارض شایع در این بیماران عفونت گوش می‌باشد که در هر دو بیمار ما بطور مکرر روی داده است که می‌تواند در درازمدت با کاهش شنوایی نیز همراه باشد. یکی از عوارض دیگری که در مردان شایع است اختلال در حرکت اسپرم‌ها و بدنال آن نازایی می‌باشد اما در خانم‌ها اصولاً اشکالی پیش نمی‌آید و آنها بطور طبیعی می‌توانند باروری داشته باشند (۱۶). کلایینگ که بدنال هیوکسی طولانی مدت روی می‌دهد در یکی از بیماران ما بطور واضح دیده شد. بیماری بدلیل آنکه غالباً توارث اتوزوم مغلوب دارد، در هر دو جنس روی می‌دهد (۷). هر دو بیمار ما مذکر هستند که احتمالاً بر حسب تصادف بوده است.

همانطور که گفته شد در گرافی ساده و سی تی اسکن از سینوس‌ها و قفسه صدری که در سندرم کارتاجنر بسیار کمک‌کننده و سی تی اسکن روش انتخابی تشخیص در برونشکتازی می‌باشد (۱۷). در بیماران ما نیز کدورت وسیع و منتشر سینوس‌ها (پان سینوزیت)، ارتشاح ریوی به همراه برونشکتازی دید شد همچنین دکستروکاردی در یکی از دو بیمار ما دیده شده علائم بالینی دستگاه تنفسی فوقانی و تحتانی از علائم اصلی در سندرم کارتاجنر و PCD هستند و اغلب از ماه‌های اول زندگی شروع می‌شوند. علائم نادر دیگری که در سندرم کارتاجنر و PCD دیده می‌شوند، شامل هیدروسفالی، رتینیت پیگماتوزا، بیماری پلی کیستیک کلیه، کیست‌های کبدی و آترزی صفراوی، شکاف کام، ناهنجاری قلبی، پلی‌داکتیلی و هیپوسپادیازیس می‌باشند (۱۰) که هیچکدام از این علائم نادر در بیماران ما دیده نشد.

در حال حاضر استاندارد تشخیصی طلائی برای بیماران با PCD و سندرم کارتاجنر، میکروسکوپ الکترونی می‌باشد، در این روش بعد از گرفتن بیوپسی از مخاط بینی و یا برنش، مزک‌های آن در زیر میکروسکوپ الکترونی بررسی می‌شوند که در صورت عدم وجود بازوهای

References

1. Afzelius BA, Eliasson R. Male and female infertility problems in the immotile-cilia syndrome. *Eur J Respir Dis Suppl* 1983; 127: 144-147.
2. Bartoloni L, Blouin JL, Pan Y, Gehrig C, Maiti AK, Scamuffa N, et al. Mutations in the DNAH11 (axonemal heavy chain dynein type 11) gene cause one form of situs inversus totalis and most likely primary ciliary dyskinesia. *Proc Natl Acad Sci USA* 2002; 99(16): 10282-10286.
3. Biggart E, Pritchard K, Wilson R, Bush A. Primary ciliary dyskinesia syndrome associated with abnormal ciliary orientation in infants. *Eur Respir J* 2001; 17(3): 444-448.
4. Bent JP, Smith RJ. Intraoperative diagnosis of primary ciliary dyskinesia. *Otolaryngol Head Neck Surg* 1997; 116(1): 64-67.
5. Brauer MM, Viettro L. Aportes de la microscopia electrónica de transmisión al diagnóstico de la disquinesia ciliar. *Rev Med Urug* 2003; 19(2): 140-148.
6. Armengot Carceller M, Carda Batalla C, Escribano A, Samper GJ. [Study of mucociliary transport and nasal ciliary ultrastructure in patients with Kartagener's syndrome]. *Arch Bronconeumol* 2005; 41(1): 11-15.
7. Geremek M, Witt M. Primary ciliary dyskinesia: genes, candidate genes and chromosomal regions. *J Appl Genet* 2004; 45(3): 347-361.
8. Miranda EG, Melo Valadares SMS, Souza CTCBC, Sousa Filho JF, Deus Filho A. Síndrome de Kartagener. *J Bras Med* 1997; 72(6): 31-36.
9. Santos JWA, Waldow A, Figueredo CWC, Kleinubing DR, Barros SS. Discinesia ciliar primária. *J Pneumol* 2001; 27(5): 262-268.
10. Leigh MW. Primary ciliary dyskinesia. In: Chernick V, Boat TF, Wilmott RW, Bush A, editors. *Kendig's disorders of the respiratory tract in children*. 7th ed, Philadelphia: Saunders-Elsevier; 2006. P 485-490.
11. O'Callaghan C, Chilvers M, Hogg C, et al. Diagnosing primary ciliary dyskinesia. *Thorax* 2007; 62: 656-657.
12. Failly M, Saitta A, Muñoz A, et al. DNAH11 mutations explain only 2% of primary ciliary dyskinesia. *Respiration* 2008; 76: 198-204.
13. Hornef N, Olbrich H, Horvath J, et al. DNAH5 mutations are a common cause of primary ciliary dyskinesia with outer dynein arm defects. *Am J Respir Crit Care Med* 2006; 174: 120-126.
14. Corbelli R, Bringolf-Isler B, Amacher A, et al. Nasal nitric oxide measurements to screen children for primary ciliary dyskinesia. *Chest* 2004; 126: 1054-1059.
15. Cowan MJ, Gladwin MT, Shelhamer JH. Disorders of ciliary motility. *Am J Med Sci* 2001; 321(1): 3-10.
16. Homma S, Kawabata M, Kishi K, Tsuboi E, Narui K, Nakatani T, et al. Bronchiolitis in Kartagener's syndrome. *Eur Respir J* 1999; 14(6): 1332-1339.
17. Toledo MF, Adde FV. Discinesia ciliar primária na infância. *J Pediatr (Rio de J)* 2000; 76(1): 9-16.