

Using Chitosan/polyethylen Oxide (Cs/PEO) as a Scaffold and Wharton Jelly-derived Mesenchymal Stem Cell Transplantation on the Repair of Transected Sciatic Nerve in Wistar Rats: A Behavioral and Histological Study

Mehrnaz Moattari¹,
Homa Kouchesfahani²,
Gholamreza Kaka³,
Homayoun Sadraie⁴,
Majid Naghdi⁵

¹ PhD Student in Developmental Biology, Faculty of Biological Sciences, Kharazmi University, Tehran, Iran

² Associate Professor, Department of Animal Biology, Faculty of Biological Sciences, Kharazmi University, Tehran, Iran

³ Associate Professor, Neuroscience Research Center, Baqiyatallah University of Medical Sciences, Tehran, Iran

⁴ Professor, Department of Anatomy, Faculty of Medicine, Neuroscience Research Center, Baqiyatallah University of Medical Sciences, Tehran, Iran

⁵ Assistant Professor, Department of Anatomy, Faculty of Medicine, Fasa University of Medical Sciences, Fasa, Iran

(Received August 1, 2015 Accepted October 26, 2015)

Abstract

Background and purpose: The aim of this study was to determine the effects of chitosan/polyethylene oxide (Cs/PEO) scaffold and human mesenchymal stem cells derived from Wharton's jelly (WJ-hMSCs) on regeneration of the sciatic nerve injury in rats.

Materials and methods: In this research, 42 adult male rats were divided into six groups. 1- Normal (intact) group: healthy rats without any nerve transection; 2- Control group: sciatic nerve was cut and sutured; 3- Sham group: culture medium was injected; 4- Cs/PEO group: scaffold with a thin Cs/PEO was used around the injury site; 5- WJ-hMSC group: WJ-hMSCs injected around the site of injury, and 6- WJ-hMSCs-Cs/PEO group: WJ-hMSCs were seeded on Cs/PEO membrane and used around the injury site. Behavioral assessments were done at 2, 4, 6 and 8 weeks following the surgery. Histological evaluation was performed at the end of the study.

Results: Our results showed that behavioral values in experimental groups significantly increased when compared to intact group ($P < 0.05$). These values in WJ-hMSC-Cs/PEO group significantly improved compared to the control and sham groups ($P < 0.05$). In addition, histological findings revealed significant increase in the number of nerve fibers in experimental groups compared to intact group ($P < 0.05$). Histological results revealed improvements in groups 4, 5 and 6, however, there was no significant difference between these groups and sham or control group.

Conclusion: This study showed the positive effects of chitosan/polyethylene oxide scaffold and human mesenchymal stem cells derived from Wharton's jelly on nerve regeneration of transected sciatic nerve in rat model.

Keywords: chitosan scaffold, Wharton jelly, sciatic nerve, repair

J Mazandaran Univ Med Sci 2016; 26(133): 196-205 (Persian).

استفاده از کیتوسان/ پلی اتیلن اکسید به عنوان داربست همراه با پیوند سلول های بنیادی مزانشیمی مشتق از ژله وارتون بر ترمیم عصب سیاتیک قطع شده در موش های صحرایی نژاد ویستار: یک مطالعه رفتاری و بافت شناسی

مهرناز معطری^۱

هما کوچصفهانی^۲

غلامرضا کاکا^۳

همایون صدرایی^۴

مجید نقدی^۵

چکیده

سابقه و هدف: هدف از این مطالعه بررسی اثرات داربست کیتوسان/ پلی اتیلن اکسید (Cs/PEO) و سلول های بنیادی مزانشیمی مشتق از ژله وارتون (WJ-hMSCs) بر ترمیم آسیب عصب سیاتیک در موش های صحرایی است.

مواد و روش ها: در این مطالعه ۴۲ موش صحرایی نر بالغ به ۶ گروه زیر تقسیم شدند: ۱- گروه نرمال (سالم): بدون قطع عصب سیاتیک؛ ۲- گروه شاهد: عصب سیاتیک قطع شده و سپس بخیه زده شد؛ ۳- گروه شم: محیط کشت در محل قطع عصب تزریق شد؛ ۴- گروه Cs/PEO: داربست Cs/PEO روی محل قطع عصب قرار گرفت؛ ۵- گروه WJ-hMSCs: این سلول در محل آسیب تزریق شد؛ و ۶- گروه WJ-hMSCs-Cs/PEO: از سلول های WJ-hMSCs کشت داده شده روی داربست Cs/PEO در اطراف آسیب استفاده شد. بررسی رفتاری در انتهای هفته های ۲، ۴، ۶ و ۸ و ارزیابی بافت شناسی در پایان آزمایش انجام شد.

یافته ها: در پایان هفته ۸ پس از جراحی، نتایج رفتاری در گروه های قطع عصب نسبت به گروه سالم به صورت معنی داری افزایش نشان داد ($p < 0/05$) و در گروه WJ-hMSCs-Cs/PEO نتایج به طور معنی داری نسبت به گروه های شاهد و شم بهبود یافت ($p < 0/05$). هم چنین در پایان هفته ۸ پس از جراحی، نتایج بررسی های بافت شناسی حاکی از کاهش تعداد رشته های عصبی در گروه های قطع عصب نسبت به گروه سالم بود ($p < 0/05$). نتایج بررسی های بافت شناسی بهبودی را در گروه های درمانی ۴، ۵ و ۶ نسبت به گروه های شاهد و شم نشان داد اما این تفاوت معنی دار نبود.

استنتاج: در مطالعه حاضر اثرات مثبت داربستی کیتوسان/ پلی اتیلن اکسید و سلول های بنیادی مزانشیمی مشتق از ژله وارتون بر ترمیم عصب سیاتیک قطع شده در مدل موش صحرایی نشان داده شد.

واژه های کلیدی: داربست کیتوسان، ژله وارتون، عصب سیاتیک، ترمیم

مقدمه

کشورهای در حال توسعه (۲،۱) مورد در هر ۱۰۰۰۰۰ نفر در هر سال ارزیابی شده است (۳). آسیب عصب به

یکی از ناتوانی های شایع مشکل آسیب عصب محیطی است. برای نمونه، میزان آسیب عصب محیطی در

E-mail: gh_kaka@yahoo.com

مؤلف مسئول: غلامرضا کاکا - تهران: دانشگاه علوم پزشکی بقیه الله، مرکز تحقیقات علوم اعصاب،

۱. دانشجوی دکتری رشته تکوین جانوری، دانشکده علوم زیستی، دانشگاه خوارزمی، تهران، ایران

۲. دانشیار، گروه زیست شناسی جانوری، دانشکده علوم زیستی، دانشگاه خوارزمی، تهران، ایران

۳. دانشیار، مرکز تحقیقات علوم اعصاب، دانشگاه علوم پزشکی بقیه الله، تهران، ایران

۴. استاد، گروه آناتومی، دانشکده پزشکی، مرکز تحقیقات علوم اعصاب، دانشگاه علوم پزشکی بقیه الله، تهران، ایران

۵. استادیار، گروه آناتومی، دانشکده پزشکی، دانشگاه علوم پزشکی فسا، فسا، ایران

تاریخ دریافت: ۱۳۹۴/۵/۱۰ تاریخ ارجاع جهت اصلاحات: ۱۳۹۴/۵/۲۸ تاریخ تصویب: ۱۳۹۴/۸/۴

نوروپراکسی، آکسونتومیزس و نوروتومیزس تقسیم شده است و در شدیدترین آسیب عصب رشته‌های عصبی و غلاف عصبی دچار از هم گسیختگی شده و بهبود با کمک جراحی میکروسکوپی امکان‌پذیر است (۴). سلول درمانی به عنوان استراتژی ترمیم عصب، محیط مناسبی را در سیستم عصبی محیطی فراهم می‌آورد (۵). بند ناف به عنوان یک دور ریز پزشکی مد نظر است. بخشی از بند ناف، ژله وارتون است که منبع غنی از سلول‌های بنیادی مزانشیمی با خصوصیات منحصر به فرد مانند سرعت تکثیر بالا، ایمنی‌زایی پایین و جداسازی غیرتهاجمی آن است (۸-۶). مطالعات گسترده بر توانایی سلول‌های بنیادی مزانشیمی ژله وارتون برای تمایز انواع متفاوت سلول‌ها مانند انواع سلول‌های مزانشیمی مانند ادیوسیت‌ها، کندروسیت‌ها، استئوبلاست‌ها و سلول‌های مشابه نورونی مانند آستروسیت‌ها، الیگودندروسیت‌ها، میکروگلیا، نورون‌ها و سلول‌های مشابه نوروگلیا تأکید دارد (۹، ۱۰). کیتوسان یک پلیمر طبیعی با ویژگی‌های زیست‌سازگاری، زیست‌تخریب‌پذیری، فعالیت ضد میکروبی، ویژگی ترمیم زخم و اثرات ضد توموری است (۱۱) که به آسانی با پلیمرهای سنتزی به منظور افزایش قدرت و چسبندگی سلول ترکیب می‌شود. پلی‌اتیلن گلیکول با نام دیگر پلی اکسی اتیلن یا پلی اتیلن اکسید برای ترمیم انتهای میلین دار آکسون سیستم عصبی مرکزی به کار می‌رود. همچنین کیتوسان ویسکوزیته بالایی دارد و برای تهیه داربستی نازک از پلی اتیلن اکسید به عنوان کوپلیمر به منظور کاهش ویسکوزیته آن استفاده می‌شود (۱۲). بر اساس مطالعات گذشته استفاده از سلول‌های بنیادی مزانشیمی مشتق از ژله وارتون اثرات مثبتی بر روند بهبود عملکردی و مورفولوژیکی داشته است (۱۳). هم‌چنین استفاده از داربستی متخلخل کیتوسان به تنهایی و یا با ترکیبی از سلول‌های مزانشیمی مشتق از ژله وارتون موجب افزایش معنی‌دار رشته‌های عصبی میلین‌دار و ضخامت میلین شده است (۱۴). با استفاده ترکیبی از نوروسفرها و لوله راهنمای عصب کیتوسانی،

۶ هفته پس از جراحی بهبود و ترمیم شکاف عصب به میزان ۱۰mm در عصب سیاتیک مشاهده گردید (۱۳). در مطالعه دیگری بهبودی عملکردی و الکتروفیزیولوژیکی در گروه کیتوسان بیش‌تر از گروه سیلیکون نشان داده شد (۱۵). بنابراین، هدف از این مطالعه بررسی اثرات سلول‌های بنیادی مزانشیمی مشتق از ژله وارتون کشت شده روی داربستی کیتوسان/پلی اتیلن اکسید بر ترمیم عصب سیاتیک قطع شده در موش‌های صحرایی نژاد ویستار می‌باشد.

مواد و روش‌ها

پژوهش حاضر بر روی ۴۲ سر موش صحرایی نر بالغ نژاد ویستار به وزن ۲۵۰ تا ۳۰۰ گرم انجام شد. موش‌های صحرایی در مرکز حیوانات آزمایشگاهی دانشگاه علوم پزشکی بقیه الله (عج) در شرایط طبیعی شامل چرخه ۱۲ ساعت روشنایی و ۱۲ ساعت تاریکی، دمای ۲۵-۲۳ درجه سانتی‌گراد، آب و غذای کافی نگهداری شدند. همه آزمایش‌ها و عمل‌های انجام شده بر اساس قوانین حمایت از حیوانات آزمایشگاهی که مصوب دانشگاه علوم پزشکی بقیه الله (عج) بوده است انجام گردید. موش‌ها توسط مخلوطی از کتامین به مقدار ۹۰ mg/kg و گزیزلازین به مقدار ۱۰ mg/kg به صورت داخل صفاقی بیهوش شدند. پس از تراشیدن موی پای راست حیوان، پوست ناحیه خلفی خارجی ران توسط بتادین و الکل استریل شد. برشی طولی به میزان ۳ سانتی‌متر در پوست خلفی خارجی ران ایجاد شد. عضلات همسترینگ و فاسیا کنار زده شد و عصب سیاتیک نمایان و در گروه‌های آزمایشی قطع شد. برای تهیه سلول‌های بنیادی مزانشیمی ژله وارتون به شرح زیر عمل شد (۱۶). بند ناف‌های انسانی در محلول نمکی Hanks (Gibco, USA) در دمای ۴ درجه سانتی‌گراد نگهداری شد. به دنبال آلودگی‌زدایی در اتانل ۷۰ درصد (Sigma, UK)، رگ‌های خونی از بند ناف جدا شدند. سپس ژله وارتون به قطعات ۵ cm² / تقسیم و به مدت ۵

دقیقه سانتریفوژ شد. پس از جداسازی محلول رویی، رسوب ایجاد شده توسط DMEM (Gibco, USA) شستشو و به مدت ۵ دقیقه سانتریفوژ شد و رسوب به مدت ۱۸ ساعت در کلاژناز قرار گرفت. پس از شستشو و هضم بیش تر در تریپسین ۰/۲۵٪ در صد (Gibco, USA)، FBS برای متوقف کردن تریپسین شدن به بافت مزانشیمی افزوده شد و برای بررسی سلول‌های زنده حجمی برابر از سوسپانسیون سلول‌ها و نیز تریپان بلو استفاده شد. با توجه به این که سلول‌های زنده رنگ تریپان بلو را به خود نمی‌گیرند و سلول‌های مرده آبی رنگ می‌شوند، به کمک لام نئوبار و میکروسکوپ اینسورت با بزرگنمایی ۴۰۰ برابر، تعداد و درصد مرگ و میر سلولی شمارش و ثبت گردید. برای ایمنوسیتوشیمی سلول‌های WJ-hMSC از روش کاکا و همکاران استفاده شد (۱۷)، به طوری که برای شناسایی سلول‌های WJ-hMSC از آنتی‌بادی CD44 و فیرونکتین و از آنتی‌بادی CD45 به عنوان مارکر سلول‌های بنیادی خونساز استفاده گردید (۱۸). به منظور نشاندار کردن سلول‌ها با BrdU، $3 \mu\text{g/ml}$ محلول بروموتوکسی یوریدین سه روز قبل از پیوند به محیط کشت اضافه گردید و سلول‌های نشان دار شده برای تزریق مورد استفاده قرار گرفتند. به منظور تهیه داربستی کیتوسان/ پلی اتیلن اکسید، ۰/۲۵ گرم کیتوسان با وزن مولکولی کم و ۰/۰۸۳ گرم پلی اتیلن اکسید به آرامی در محلول ۵۰ سی سی اسید استیک ۰/۵ مولار با دمای ۴۰ درجه سانتی گراد اضافه گردید و در rpm ۲۵۰۰ به مدت ۱۰ دقیقه سانتریفوژ شد. ۵/۷ ml مخلوط در پتری دیش‌های پلاستیکی با قطر ۷۵ ml قرار گرفت و در دمای ۲۵ درجه سانتی گراد به مدت ۲۴ ساعت خشک گردید. فیلم‌ها به قطعات $1 \text{cm} \times 1 \text{cm}$ بریده شدند. سپس موش‌ها به طور تصادفی به ۶ گروه تقسیم شدند: ۱- گروه نرمال (سالم): موش‌های صحرائی سالم بدون آسیب؛ ۲- گروه شاهد: عصب سیاتیک قطع شد و سپس بخیه زده شد؛ ۳- گروه شم: محیط کشت روی اپی نوریوم در محل آسیب تزریق شد؛ ۴- گروه

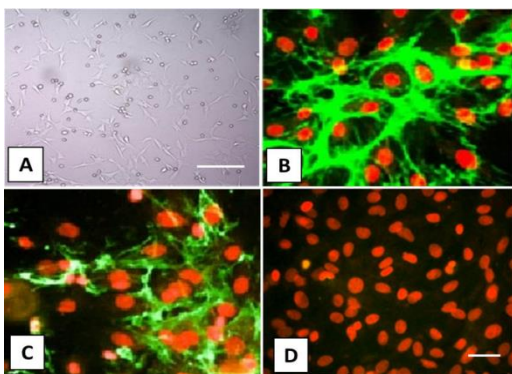
کیتوسان/ پلی اتیلن اکسید (Cs/PEO): از داربست لایه نازک کیتوسان/ پلی اتیلن اکسید روی آسیب استفاده گردید؛ ۵- گروه سلول‌های بنیادی مزانشیمی ژله وار تون (WJ-hMSCs): ۵۰۰۰۰۰ سلول بنیادی به محل آسیب تزریق شد؛ و ۶- گروه سلول‌های بنیادی مزانشیمی ژله وار تون بند ناف - کیتوسان/ پلی اتیلن اکسید (WJ-hMSCs-Cs/PEO): از داربستی با ۵۰۰۰۰۰ سلول بنیادی مزانشیمی ژله وار تون بند ناف به همراه لایه نازک کیتوسان/ پلی اتیلن اکسید در اطراف آسیب استفاده شد. پس از تزریق، پوست با نخ بخیه ۵-۰ سیلک دوخته شد و با بتادین ضد عفونی گردید.

به منظور بررسی رفتاری (ارزیابی شاخص عملکرد عصب سیاتیک)، در پایان هفته های ۲، ۴، ۶ و ۸ بعد از عمل جراحی کف پای مربوط به عصب مجروح موش صحرائی با جوهر رنگی شد، سپس حیوان بر روی کاغذ سفیدی در کف راهرویی به ابعاد $20 \times 7 \times 6$ سانتی متر راه رفت. ارزیابی شاخص عملکرد عصب سیاتیک بر اساس فرمول زیر برای پای جراحی شده و پای سالم محاسبه گردید:

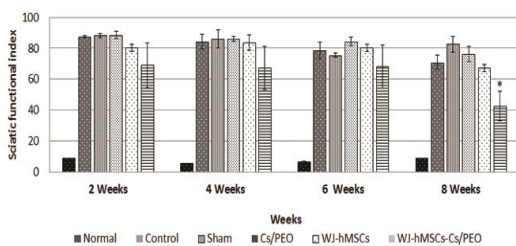
$$\text{SFI} = |-38.5 (\text{EPL-NPL/NPL}) + 109.5 (\text{ETS-NTS/NTS}) + 13.3 (\text{EIT-NIT/NIT}) - 8.8|$$

طول کف پا (PL)، فاصله بین سر انگشتان ۱ و ۵ (TS)، فاصله بین سر انگشتان ۲ و ۴ (IT)، سمت آزمایش (E=Experimental)، و سمت سالم (N=Normal) (تمام اندازه‌ها بر حسب میلی‌متر). در بررسی مقادیر SFI اگر مقدار ۱۰۰ یا کم تر باشد فعالیت حرکتی به طور کامل از بین رفته است. اعداد بین ۱۰۰ الی ۱۰ سیر بهبودی حرکتی را نشان می‌دهد و نتایج بین صفر تا ۱۰ طبیعی بودن حرکت پا به شمار می‌رود (۱۹، ۲۰). جهت ارزیابی رفلکس درد از آزمون رفتاری صفحه داغ استفاده شد. در پایان هفته‌های ۲، ۴، ۶ و ۸ پس از جراحی پای دچار آسیب روی صفحه داغ با دمای ۵۶ درجه سانتی گراد قرار گرفت و مدت زمانی که طول کشید تا حیوان پای آسیب دیده خود را از سطح بلند

صورت کاهش SFI در گروه های درمانی مشاهده شد به طوری که در پایان هفته هشتم تفاوت معنی داری بین گروه کیتوسان/پلی اتیلن اکسید-سلول های بنیادی مزانشیمی ژله وار تون (WJ-hMSCs-Cs/PEO) و گروه شاهد و شم مشاهده شد ($p < 0/05$).



تصویر شماره ۱: فوتو میکرو گراف از سلول بنیادی مزانشیمی تمایز نیافته ژله وار تون. A- در پاساژ سوم سلول های چسبنده دو کی شکل دیده می شود. بزرگنمایی 400x. نوار مقیاس: 200 میکرومتر؛ B- آنتی بادی اولیه ضد فیبرونکتین؛ C- آنتی بادی اولیه ضد CD44؛ D- آنتی بادی CD45 به عنوان مارکر سلول های بنیادی خون ساز با آنتی بادی ثانویه کوژوگه با FITC. هسته ها با اتیدایوم بروماید رنگ آمیزی شده اند. بزرگنمایی 1000x. نوار مقیاس: 50 میکرومتر



نمودار شماره ۱: ارزیابی شاخص عملکرد حرکتی عصب سیاتیک در پایان هفته های ۲، ۴، ۶ و ۸ بعد از ترمیم در گروه های مورد آزمایش. *نشان دهنده اختلاف معنی دار با گروه شاهد و شم است

تست رفلکس درد به منظور ارزیابی طرز حرکت و عملکرد ضد دردی اعصاب محیطی استفاده شد. همان طور که در نمودار شماره ۲ نشان داده شده است، در پایان هفته ۲، ۴، ۶ و ۸ پس از جراحی در گروه های مورد آزمایش تفاوت معنی داری به صورت افزایش

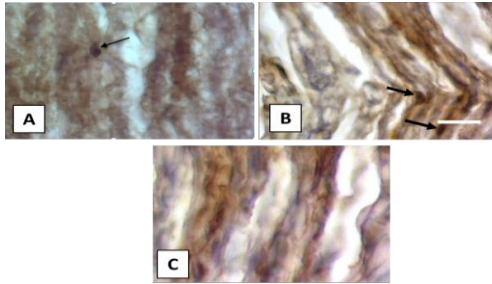
کند، به عنوان زمان پاسخ در نظر گرفته شد. به منظور بررسی بافت شناسی، در پایان هفته هشتم پس از ترمیم، همه حیوانات جهت مطالعه بافت شناسی پرفیوژن شدند. در تمام موارد پس از پرفیوژن، عصب سیاتیک را یک میلی متر قبل و یک میلی متر بعد از محل ترمیم بریده و نمونه در ثابت کننده فرمالین ۱۰ درصد قرار داده شد. پس از ۷۲ ساعت و ثبوت نمونه ها و انجام مراحل پروسس، از ناحیه دیستال عصب سیاتیک قطع شده به صورت عرضی برش تهیه شد و با روش هماتوکسیلین-انوزین رنگ آمیزی گردید. نمونه ها توسط میکروسکوپ پیشرفته تحقیقاتی در بزرگ نمایی شیئی ۱۰۰ توسط دوربین دیجیتالی متصل به کامپیوتر عکس گرفته شدند و تعداد رشته های عصبی در سطحی برابر با ۱۰۰۰۰ میکرومتر مربع و با بزرگ نمایی ۱۰۰۰ برابر شمارش شدند. داده ها توسط نرم افزار SPSS 22.0 تجزیه و تحلیل شدند. نتایج به دست آمده به صورت میانگین و خطای انحراف از میانگین (Mean±SEM) نمایش داده شدند. برای مقایسه نتایج بین گروه ها از روش آماری آنالیز واریانس یک طرفه و post-hoc Tukey استفاده گردید. سطح معنی داری $p < 0/05$ در نظر گرفته شد.

یافته ها

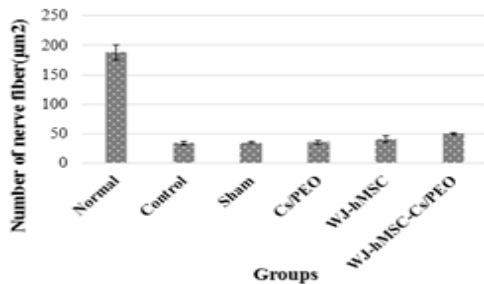
نتایج حاصل از ایمونوسیتوشیمی حاکی از بیان CD44 و فیبرونکتین به عنوان مارکرهای سلول های مزانشیمی و عدم بیان CD45 به عنوان مارکر سلول های بنیادی خون ساز بود.

نمودار شماره ۱ نتایج حاصل از ارزیابی شاخص عملکرد عصب سیاتیک را در همه گروه های مورد آزمایش نشان می دهد. قبل از جراحی، ارزیابی SFI در همه گروه ها نزدیک صفر بود. پس از قطع عصب، به دلیل فقدان کامل عملکرد عصب سیاتیک میانگین SFI به ۱۰۰ در همه حیوانات رسید. در پایان هفته ۲، ۴، ۶ و ۸ پس از جراحی، بهبود عملکرد عصب سیاتیک به

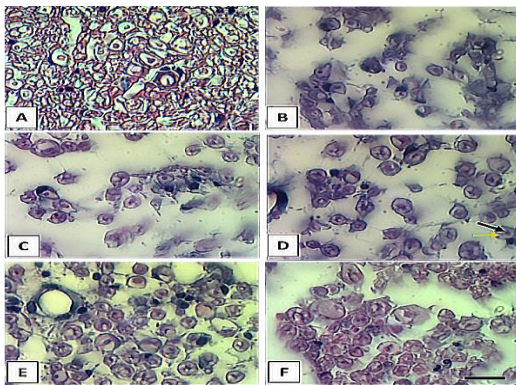
شاهد و شم دیده نشد. نمودار شماره ۳ تعداد کلی رشته‌های عصبی را در $10000 \mu\text{m}^2$ نشان می‌دهد و تصویر شماره ۲ تصویر میکروسکوپی از برش‌های عرضی عصب سیاتیک با بزرگ‌نمایی ۱۰۰۰ برابر را نشان می‌دهد.



تصویر شماره ۲: فتومیکروگراف ایمنو هیستوشیمی از سلول‌های BrdU مثبت در برش‌های طولی عصب سیاتیک. A- گروه WJ-hMSCs؛ B- گروه WJ-hMSCs-Cs/PEO؛ C- گروه کنترل منفی. فلش سیاه: هسته‌های نشاندار شده BrdU. بزرگ‌نمایی $1000\times$. مقیاس ۳۰ میکرومتر

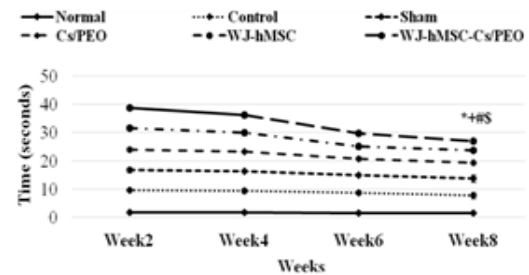


نمودار شماره ۳: تعداد کلی رشته‌های عصبی در $10000 \mu\text{m}^2$. کاهش معنی‌دار رشته‌های عصبی بین گروه نرمال و گروه‌های مورد آزمایش دیده شد ($p < 0.05$). تعداد رشته‌های عصبی در گروه‌های درمانی نسبت به گروه شاهد و شم رو به افزایش است که از لحاظ آماری این افزایش معنی‌دار نبود.



تصویر شماره ۳: تصویر میکروسکوپی از برش‌های عرضی عصب

مدت زمان رفلکس بین گروه نرمال و گروه‌های مورد آزمایش دیده شد ($p < 0.05$). طی هفته‌های ۲، ۴، ۶ و ۸ پس از جراحی، بهبود در گروه‌های درمانی به صورت کاهش مدت زمان رفلکس درد دیده شد که در گروه درمانی کیتوسان/پلی‌اتیلن‌اکسید-سلول‌های مزانشیمی ژله وارتون (WJ-hMSCs-Cs/PEO) نسبت به گروه شاهد، گروه شم، گروه کیتوسان/پلی‌اتیلن‌اکسید و گروه سلول‌های مزانشیمی ژله وارتون در پایان هفته هشتم پس از جراحی معنی‌دار بود. نمودار شماره ۲ آنالیز تست رفلکس درد را در پایان هفته‌های ۲، ۴، ۶ و ۸ پس از جراحی نشان می‌دهد.



نمودار شماره ۴: ارزیابی یافته‌های حاصل از تست رفلکس درد در پایان هفته‌های ۲، ۴، ۶ و ۸ بعد از ترمیم در گروه‌های مورد آزمایش. *# \$ به ترتیب نشان‌دهنده اختلاف معنی‌داری با گروه شاهد، شم، Cs/PEO و WJ-hMSCs است

در رابطه با نتایج بافت‌شناسی و ایمنو هیستوشیمی، بر اساس نتایج حاصل از تزریق BrdU، ملحق شدن سلول‌های کشت شده در عصب سیاتیک در هفته هشتم پس از جراحی مشاهده شد.

نمودار شماره ۳ تعداد کلی رشته‌های عصبی را در مساحتی برابر $10000 \mu\text{m}^2$ در گروه‌های مختلف و تصویر شماره ۳ تصویر میکروسکوپی از برش‌های عرضی عصب سیاتیک با بزرگ‌نمایی ۱۰۰۰ برابر را نشان می‌دهد. کاهش معنی‌دار تعداد کلی رشته‌های عصبی بین گروه نرمال و گروه‌های مورد آزمایش مشاهده شد ($p < 0.05$). اگر چه تعداد کلی رشته‌های عصبی در $10000 \mu\text{m}^2$ در گروه‌های درمانی رو به افزایش بود اما تفاوت معنی‌داری بین گروه‌های درمانی در مقایسه با گروه‌های

سیاتیک با بزرگ نمایی ۱۰۰۰ برابر. نوار مقیاس: ۱۰ میکرومتر. A - گروه نرمال؛ B- گروه شاهد؛ C- گروه شم؛ D- گروه درمان با داربستی کیتوسان/پلی اتیلن اکسید؛ E- گروه درمان با سلول های مزانشیمی ژله وارتون؛ F- گروه درمان با کیتوسان/پلی اتیلن اکسید-سلول های بنیادی مزانشیمی ژله وارتون. همان طور که در تصویر مشاهده می شود، پیکان سیاه رنگ میلین و پیکان نارنجی آکسون را نشان می دهد

بحث

نتایج حاصل از این مطالعه نشان دهنده روند بهبودی حسی و حرکتی در قالب آزمون های رفتاری ارزیابی شاخص عملکرد سیاتیک و آزمون رفلکس درد در گروه سلول های بنیادی مزانشیمی مشتق از ژله وارتون و داربستی کیتوسان/پلی اتیلن اکسید (WJ-hMSCs-Cs/PEO) در درازمدت یعنی در هفته هشتم پس از جراحی است.

گارتتر و همکاران (۲۰۱۴) ضمن استفاده از سلول های بنیادی مزانشیمی مشتق از ژله وارتون و داربستی *vivosorb*®، بهبود عملکرد حرکتی و حسی را طی ۱۲ هفته مورد بررسی قرار دادند و افزایش بهبود عملکرد حرکتی و حسی را در حیوانات درمان شده با سلول های ژله وارتون تمایز یافته و تمایز نیافته به همراه افزایش غلاف میلین مشاهده کردند (۱۳).

دینگ و همکاران (۲۰۱۰) از پیوند اتولوگ سلول های بنیادی مزانشیمی مغز استخوان و داربست کیتوسان/PLGA برای درمان شکاف ۵۰ mm عصب سیاتیک در سگ استفاده کردند و این ترکیب موجب ترمیم عصب سیاتیک و بهبود عملکرد پس از ۶ ماه گردید (۲۱). سیموس و همکاران (۲۰۱۰) از داربست های کیتوسان نوع ۳ برای درمان آکسون تمزیس استفاده کردند و ترمیم معنی دار عصب و بهبود عملکرد را ۲۰ هفته پس از جراحی مشاهده نمودند. آن ها این نتایج را به اثر مستقیم کیتوزان نوع ۳ بر تحریک تکثیر سلول شوان، طولی شدن آکسون و میلینه شدن آن نسبت دادند (۲۲).

گارتتر و همکاران (۲۰۱۲) از هیبریدی از داربستی

کیتوسان و سلول های بنیادی مزانشیمی مشتق از ژله وارتون در مدل آکسونو تمزیس استفاده کردند و پس از ۱۲ هفته رشد دوباره آکسونی و بهبود عملکرد حرکتی و حسی را مشاهده نمودند (۲۳). در واقع بهبود عملکرد حرکتی و حسی در گروه WJ-hMSCs-Cs/PEO می تواند به این دلیل باشد که تزریق سلول ها به تنهایی موجب استقرار این سلول ها در سایر نقاط می شود. در حالی که استفاده از داربست موجب می شود تا سلول ها از آن به عنوان یک لنگرگاه استفاده کرده، homing بهتری یافته و در بافت مورد نظر استقرار پیدا کنند. هم چنین چندین مکانیسم احتمالی برای توضیح اثرات سلول های بنیادی مزانشیمی در ترمیم آسیب عصب محیطی توصیف شده است که شامل ترشح فاکتورهای رشد، ساخت و رسوب ماتریکس خارج سلولی، ترشح مولکول های ضد التهاب و ضد آپوپتوز برای ایجاد ریز محیط مناسب برای ترمیم عصبی است (۲). در واقع مولکول های فعال زیستی مترشحه از سلول های بنیادی مزانشیمی به صورت مستقیم و یا غیرمستقیم و یا هر دو راه فعالیت می نمایند. اثرات مستقیم با پیام رسانی بین سلولی و اثرات غیر مستقیم با وادار کردن سلول های دیگر به رهایش مولکول های فعال عمل کننده در این ناحیه است. به این اثرات غیر مستقیم تروفیک اطلاق می شود. BDNF یا فاکتور نوروتروفیک مشتق از مغز (۲۴)، NT4/5 یا نوروتروفین-۵/۴ (۲۵)، GDNF یا فاکتور نوروتروفیک مشتق از سلول های گلیال (۲۶)، PDGF یا فاکتور رشد مشتق از پلاکت، EGF یا فاکتور رشد اپیدرمال، LIF یا فاکتور مهار لوکمی، IGF-I یا فاکتور رشد مشابه انسولین، NAP-2 یا پروتئین فعال کننده نوتروفیل-۲، VEGF یا فاکتور رشد اندوتلیال رگی و HGF یا فاکتور رشد هپاتوسیستی از فاکتورهای نوروتروفیک مهم ترشح شده از سلول های بنیادی مزانشیمی ژله وارتون هستند که در مقادیر بالا بیان می شوند. این فاکتورها در زنده ماندن، تمایز و حفظ نورون های حسی و حرکتی نقش دارند. اثرات غیر

ماندن در بستر خود را می دهند و از سوی دیگر موجب تقویت آنژیوژنز می شوند نقش مهمی در ترمیم عصبی ایفا می کنند (۱۵). بنابراین، بهبود تعداد رشته‌های عصبی می تواند به علت پیشرفت رگ‌زایی باشد که محیط مناسبی برای رشد آکسون و بهبود ترمیم عصب فراهم می آورد.

در پایان می توان نتیجه گیری کرد که با توجه به اطلاعات حاصل از این پژوهش، استفاده از داربستی کیتوسان/ پلی اتیلن اکسید- سلول‌های بنیادی مزانشیمی ژله وارتون (WJ-hMSCs-Cs/PEO) راهکار مناسبی در ترمیم آسیب عصب محیطی است.

مستقیم و مثبت سلول‌های بنیادی مزانشیمی ژله وارتون بر زنده ماندن و تکثیر سلول‌های شوان با ترشح نوروتروفین‌ها صورت می گیرد که جزء کلیدی دژنراسیون والرین هستند و توسط آن‌ها بیان NGF یا فاکتور رشد عصب افزایش پیدا می کند و بنابراین ترمیم آکسونی در ناحیه آسیب دیده روی می دهد. در واقع، ترمیم نورون‌های حسی و بهبود درک حس درد به این مکانیسم پاراکرین بر می گردد (۲۷). در رابطه با داربستی کیتوسان/ پلی اتیلن اکسید مطالعات قبلی نشان می دهند که کیتوسان با خصوصیات هم‌چون زیست سازگار بودن، زیست تخریب پذیر بودن، سمیت کم، ارزان بودن و یا این که به سلول‌های شوان اجازه چسبیدن و زنده

References

1. Hsueh YY, Chang YJ, Huang TC, Fan SC, Wang DH, Chen JJ, et al. Functional recoveries of sciatic nerve regeneration by combining chitosan-coated conduit and neurosphere cells induced from adipose-derived stem cells. *Biomaterials* 2014; 35(7): 2234-2244.
2. Wang J, Ding F, Gu Y, Liu J, Gu X. Bone marrow mesenchymal stem cells promote cell proliferation and neurotrophic function of Schwann cells in vitro and in vivo. *Brain Res* 2009; 1262: 7-15.
3. Rosberg HE, Carlsson KS, Cederlund RI, Ramel E, Dahlin LB. Costs and outcome for serious hand and arm injuries during the first year after trauma a prospective study. *BMC Public Health* 2013; 13: 501.
4. Lukovic D, Moreno Manzano V, Stojkovic M, Bhattacharya SS, Erceg S. Concise review: Human pluripotent stem cells in the treatment of spinal cord injury. *Stem Cells* 2012; 30(9): 1787-1792.
5. Peng J, Wang Y, Zhang L, Zhao B, Zhao Z, Chen J, et al. Human umbilical cord Wharton's jelly-derived mesenchymal stem cells differentiate into a Schwann-cell phenotype and promote neurite outgrowth in vitro. *Brain Res Bull* 2011; 84(3): 235-243.
6. Stenderup K, Justesen J, Clausen C, Kassem M. Aging is associated with decreased maximal life span and accelerated senescence of bone marrow stromal cells. *Bone* 2003; 33(6): 919-926.
7. Roobrouck VD, Ulloa-Montoya F, Verfaillie CM. Self-renewal and differentiation capacity of young and aged stem cells. *Exp Cell Res* 2008; 314(9): 1937-1944.
8. Troyer DL, Weiss ML. Wharton's Jelly Derived Cells Are a Primitive Stromal Cell Population. *Stem cells* 2008; 26(3): 591-599.
9. Grimpe B, Silver J. The extracellular matrix in axon regeneration. *Prog Brain Res* 2001; 137: 333-349.
10. Woodbury D, Schwarz EJ, Prockop DJ, Black IB. Adult rat and human bone marrow stromal cells differentiate into neurons. *J Neurosci Res* 2000; 61(4): 364-370.
11. Geng X, Kwon OH, Jang J. Electrospinning

- of chitosan dissolved in concentrated acetic acid solution. *Biomaterials* 2005; 26(27): 5427-5432.
12. Emamgholi A, Kaka Gh R, Sadri M, Sadraee H, Hosseini H. The synthesis of chitosan/polyethylene nanofibers/oxide on chitosan membrane: an applicable model in tissue engineering. *AMHSR* 2013; 10(4): 300-305 (Persian).
 13. Gärtner A, Pereira T, Armada-da-Silva P, Amado S, Veloso A, Amorim I, et al. Effects of umbilical cord tissue mesenchymal stem cells (UCX®) on rat sciatic nerve regeneration after neurotmesis injuries. *JSRM* 2014; 10(1): 14-26.
 14. Shirosaki Y, Hayakawa S, Osaka A, Lopes MA, Santos JD, Geuna S, et al. Challenges for nerve repair using chitosan-siloxane hybrid porous scaffolds. *Biomed Res Int* 2014; 2014: 153808.
 15. Raisi A, Azizi S, Delirez N, Heshmatian B, Amini K. Use of chitosan conduit for bridging small-Gap peripheral nerve defect in sciatic nerve transection model of rat. *Iranian Journal of Veterinary Surgery* 2010; 2(1): 89-100 (Persian).
 16. Chen H, Zhang Y, Yang Z, Zhang H. Human umbilical cord Wharton's jelly-derived oligodendrocyte precursor-like cells for axon and myelin sheath regeneration. *Neural Regen Res* 2013; 8(10): 890-899.
 17. Kaka GR, Tiraihi T, Delshad A, Arabkheradmand J, Kazemi H. In vitro differentiation of bone marrow stromal cells into oligodendrocyte-like cells using triiodothyronine as inducer. *Int J Neuro Sci* 2012; 122(5): 237-247.
 18. Zolfagari D, KaKa G, Sadri M, Sadraie SH, Emamgoli A, Asghari Jafarabadi M, et al. Study of the Coculture of Bone Marrow Stromal Cells (BMSCs) with PLGA Nanofibers Coated with Gelatin and Poly-L-lysine. *JZUMS* 2014; 22(92): 1-13 (Persian).
 19. Bain JR, Mackinnon SE, Hunter DA. Functional evaluation of complete sciatic, peroneal, and posterior tibial nerve lesions in the rat. *Plast Reconstr Surg* 1989; 83(1): 129-138.
 20. Moazami Goudarzi M, Azarnia M, Kaka Gh, Sadraii SH, Khatibi Aghda A. Study of Bone Marrow Stromal Cells, Nerve Growth Factor, and Marginal on Nerve Regeneration in Rat Crushed Sciatic Nerve. *J Mazandaran Univ Med Sci* 2013; 23(102): 96-105 (Persian).
 21. Ding F, Wu J, Yang Y, Hu W, Zhu Q, Tang X, et al. Use of tissue-engineered nerve grafts consisting of a chitosan/poly (lactic-co-glycolic acid)-based scaffold included with bone marrow mesenchymal cells for bridging 50-mm dog sciatic nerve gaps. *Tissue Eng Part A* 2010; 16(12): 3779-3790.
 22. Simões MJ, Amado S, Gärtner A, Armada-Da-Silva PA, Raimondo S, Vieira M, et al. Use of chitosan scaffolds for repairing rat sciatic nerve defects. *Ital J Anat Embryol* 2010; 115(3): 190-210.
 23. Gärtner A, Pereira T, Simões MJ, Armada-da-Silva PA, França ML, Sousa R, et al. Use of hybrid chitosan membranes and human mesenchymal stem cells from the Wharton jelly of umbilical cord for promoting nerve regeneration in an axonotmesis rat model. *Neural Regen Res* 2012; 7(29): 2247-2258.
 24. Zhao T, Yan W, Xu K, Qi Y, Dai X, Shi Z. Combined treatment with platelet-rich plasma and brain-derived neurotrophic factor-overexpressing bone marrow stromal cells supports axonal remyelination in a rat spinal cord hemi-section model. *Cytherapy* 2013; 15(7):792-804.

25. Shakhbazau A, Mohanty C, Shcharbin D, Bryszewska M, Caminade AM, Majoral JP, et al. Doxycycline-regulated GDNF expression promotes axonal regeneration and functional recovery in transected peripheral nerve. *J Control Release* 2013; 172(3): 841-851.
26. Dubový P, Raška O, Klusáková I, Stejskal L, Čelakovský P, Haninec P. Ciliary neurotrophic factor promotes motor reinnervation of the musculocutaneous nerve in an experimental model of end-to-side neurorrhaphy. *BMC Neurosci* 2011; 12: 58.
27. Guo ZY, Sun X, Xu XL, Zhao Q, Peng J, Wang Y. Human umbilical cord mesenchymal stem cells promote peripheral nerve repair via paracrine mechanisms. *Neural Regen Res* 2015; 10(4): 651-658.