

Effect of Hydro-Alcoholic Extract of Artemisia Aucheri on Healing of Skin Wound in Rat

Mohammad Allahtavakoli¹, Fatemeh Arab Bani Asad¹, Mahdi Mahmoudi², Hamid Jafari Naveh³,
Vahid Tavakolian¹, Mohadeseh Kamali¹, Maryam Mahmoudi¹, Saeed Settaee Mokhtari¹

¹ Department of Physiology, Faculty of Medicine, Rafsanjan University of Medical Sciences, Rafsanjan, Iran

² Department of Biochemistry, Faculty of Medicine, Rafsanjan University of Medical Sciences, Rafsanjan, Iran

³ Department of Anatomy, Faculty of Medicine, Rafsanjan University of Medical Sciences, Rafsanjan, Iran

(Received 3 May, 2010 ; Accepted 23 August, 2010)

Abstract

Background and purpose: *Artemisia aucheri* (Ara) is a plant with evident anti-inflammatory and anti-microbial properties. In the present study, we investigate the effect of hydro-alcoholic extract of Ara on skin wound healing among male rats.

Materials and methods: 30 male Wistar rats were randomly divided into 3 equal groups: control group receiving saline as wound treatment and two study groups receiving 10 and 100 mg/ml of Ara extract. Saline and Ara were locally applied starting one day after wound introduction on a daily basis. Wound areas were measured on days 1,5,9,13,17 and 21. Data are presented in mean \pm SEM and analyzed using repeated measure ANOVA test. The $P < 0.05$ was considered as a significant difference.

Results: The area of wound was significantly different at days fifth, ninth ($P < 0.001$), thirteenth ($P < 0.01$) and seventeenth ($P < 0.05$) between control and both Ara extract receiving groups. The amount of wound healing in percent was also significantly different between control and both Ara extract receiving groups at days fifth, ninth ($P < 0.001$), thirteenth and seventeenth ($P < 0.05$). The duration of complete wound healing was also significantly different ($P < 0.001$) between control and treated groups.

Conclusion: Hydro-alcoholic extract of *Artemisia aucheri* accelerates skin wound healing process and decreases the duration of complete wound healing.

Key words: *Artemisia aucheri*, skin wound, rat

J Mazand Univ Med Sci 2010; 20(77): 70-76 (Persian).

اثر عصاره هیدروالکلی درمنه کوهی بر روند بهبود زخم پوستی در موش صحرایی

محمد الله توکلی^۱ فاطمه عرب بنی اسد^۱ مهدی محمودی^۲ حمید جعفری نوه^۳
وحید توکلیان^۱ محدثه کمالی^۱ مریم محمودی^۱ سعید ستایی مختاری^۱

چکیده

سابقه و هدف: درمنه کوهی، گیاهی است که خواص ضد التهابی و ضد میکروبی زیادی برای آن گزارش شده است. در این مطالعه تاثیر عصاره آبی الکلی این گیاه بر روند ترمیم زخم مورد بررسی قرار گرفت.

مواد و روش ها: سی سر موش نر صحرایی پس از ایجاد زخم به صورت اتفاقی به سه گروه مساوی شامل: دریافت کننده عصاره ۱۰، عصاره ۱۰۰ میلی گرم در میلی لیتر درمنه کوهی و گروه کنترل که سرم فیزیولوژی به صورت موضعی دریافت می کردند تقسیم شدند. از روز اول پس از ایجاد زخم، روزانه یک میلی لیتر از هر محلول بر روی زخم هر گروه مالیده شد. سطح زخم در روزهای ۱، ۵، ۹، ۱۳، ۱۷ و ۲۱ پس از ایجاد زخم اندازه گیری و با آزمون آماری Repeated measures تجزیه و تحلیل شد و $p < 0/05$ اختلاف معنی دار در نظر گرفته شد.

یافته ها: سطح زخم بین گروه کنترل و هر دو دوز عصاره گیاه درمنه در روزهای پنجم ($p < 0/001$)، نهم ($p < 0/001$)، سیزدهم ($p < 0/01$) و هفدهم ($p < 0/05$) تفاوت معنی داری نشان داد. درصد بهبودی زخم بین گروه کنترل و هر دو دوز عصاره گیاه درمنه در روزهای پنجم، نهم ($p < 0/001$)، سیزدهم و هفدهم ($p < 0/05$) تفاوت معنی داری نشان داد. همچنین، مدت زمان لازم برای بهبودی کامل زخم بین گروه کنترل و هر دو دوز پایین و بالای درمنه تفاوت معنی داری نشان داد. ($p < 0/001$)

استنتاج: عصاره آبی-الکلی گیاه درمنه کوهی روند ترمیم زخم پوستی را تسریع کرده و مدت زمان لازم برای بهبودی کامل زخم را کاهش می دهد.

واژه های کلیدی: درمنه کوهی، زخم پوستی، موش صحرایی

مقدمه

صورت می گیرد. پس از بروز آسیب، پاسخ التهابی بوجود آمده و سلول ها در زیر درم شروع به افزایش تولید کلاژن می نمایند و سپس به تدریج بافت اپی تلیال ترمیم می شود (۲). با وجود پیشرفت های عمده در درمان

زخم به از هم گسیختگی ساختمان ممتد بدنی در نتیجه آسیب حاصله از عوامل فیزیکی- شیمیایی و زیست شناختی اطلاق می شود (۱). بهبود زخم، فرآیندی ترمیمی است که پس از آسیب پوست و بافت های نرم

مؤلف مسئول: محمدالله توکلی - رفسنجان: دانشگاه علوم پزشکی رفسنجان، دانشکده پزشکی، صندوق پستی ۷۷۱۷۵-۸۳۵ E-mail: m_alahavakoli@rums.ac.ir

۱. گروه فیزیولوژی، دانشکده پزشکی، دانشگاه علوم پزشکی رفسنجان

۲. گروه بیوشیمی، دانشکده پزشکی، دانشگاه علوم پزشکی رفسنجان

۳. گروه آناتومی، دانشکده پزشکی، دانشگاه علوم پزشکی رفسنجان

تاریخ دریافت: ۸۹/۲/۱۳ تاریخ ارجاع جهت اصلاحات: ۸۹/۳/۲۹ تاریخ تصویب: ۸۹/۶/۱

دستگاه گوارش محسوب می‌شده است (۱۲). برای انواع درمنه علاوه بر فعالیت ضد کرمی، فعالیت‌های بیولوژیک فراوانی از جمله میکروب‌کشی، ضد قارچی، ویروس‌کشی، ضد انگلی و همچنین دارای خواص ضد درد و همچنین خواص آنتی‌اکسیدانی و بازکنندگی و اتساع عروق به اثبات رسیده است (۱۹-۱۳).

یکی از گونه‌های این گیاه، درمنه کوهی (*Artemisia auchery, Ara*) است که گیاهی پایا به ارتفاع ۲۵ تا ۲۵ سانتی متر بوده و طبق بررسی‌های انجام شده دارای فلاونوئید، سانتونین، ترکیبات کومارینی، مواد تلخ و اسانس فرار است (۱۱).

از آنجا که این گیاه خواص بیولوژیک زیادی از جمله ضد میکروبی، ضد التهابی و اتساع عروق دارد، به نظر می‌رسد که بتواند در روند ترمیم زخم مؤثر بوده و باعث افزایش سرعت بهبود زخم شود. بنابر این، در مطالعه حاضر اثر درمنه کوهی بر ترمیم زخم پوستی در موش صحرایی نر نژاد ویستار بررسی شده است.

مواد و روش‌ها

در این مطالعه از ۳۰ سر موش صحرایی نر نژاد ویستار با وزن ۲۰۰ تا ۲۸۰ گرم استفاده شد. حیوانات در دمای ۲۰ تا ۲۲ درجه سانتیگراد در شرایط ۱۲ ساعت تاریکی و ۱۲ ساعت روشنایی نگهداری می‌شدند. حیوانات به آب و غذای کافی به جز در هنگام ایجاد و اندازه‌گیری زخم دسترسی داشتند. پس از ایجاد زخم در پشت گردن، حیوانات به صورت اتفاقی به سه گروه مساوی تقسیم شدند که شامل گروه دریافت‌کننده عصاره ۱۰ میلی‌گرم در میلی‌لیتر، گروه دریافت‌کننده عصاره ۱۰۰ میلی‌گرم در میلی‌لیتر و گروه کنترل که سرم فیزیولوژی به صورت موضعی دریافت می‌کردند، بود. از روز اول پس از ایجاد زخم و تا بهبودی کامل آن، یک میلی‌لیتر از محلول درمنه کوهی ۱۰ میلی‌گرم در میلی‌لیتر، ۱۰۰ میلی‌گرم در میلی‌لیتر یا نرمال سالین هر روز بر روی زخم هر گروه مالیده شد. اندازه زخم

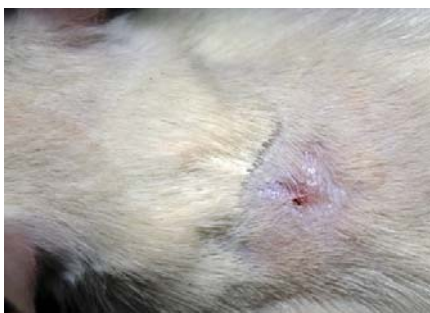زخم‌های جراحی، عفونت به عنوان یکی از علل قابل توجه در مرگ و میر پس از اعمال جراحی باقی مانده است. از گذشته دور پزشکان مصری، یونانی، هندی و اروپایی با توسعه روش‌های مؤثر در پی درمان زخم در کوتاهترین زمان و با کمترین عارضه بوده‌اند (۳). از داروها و پمادهای متعددی برای ترمیم زخم باز استفاده می‌گردد که هر کدام دارای محدودیت‌ها و نواقص فراوانی است (۴). در حال حاضر در ایران برای درمان جراحات‌ها از محلول‌های ضد عفونی‌کننده نظیر بتادین، اسید استیک، شستشو با سرم فیزیولوژیک، پمادهای آنتی‌بیوتیک و هیدروکورتیزون استفاده می‌شود. همچنین در حال حاضر از روش‌های بسیار متنوعی همچون پانسمان، استفاده از داروها (به صورت سیستمیک و موضعی)، لیزر با انرژی کم، فراصوت، اکسیژن با فشار بالا، جایگزین‌های پوستی، فاکتورهای رشد، تحریک الکتریکی و حتی ژن درمانی برای تسریع التیام زخم‌های مزمن استفاده می‌شود که هر کدام خود دارای نقاط ضعف و قدرتی است. در طب سنتی نیز تلاش‌های گوناگونی در جهت یافتن دارویی در جهت تسریع در بهبود زخم انجام گرفته است که از آن جمله می‌توان به استفاده از گزانگبین، اسید آسکوربیک، بابونه، صبر زرد، "به دانه" و مومیایی در تسریع روند بهبود زخم اشاره کرد (۵-۱۰). ولی به علت عدم معرفی یک داروی قطعی برای افزایش سرعت روند ترمیم زخم، مطالعات روی داروهای گیاهی و تاثیر آن بر روند ترمیم زخم همچنان ادامه دارد.

درمنه (*Artemisia*) گیاهی علفی است که در ایران در مناطق مختلفی می‌روید. بیشتر گونه‌های آن بو و مزه مشخصی داشته که ناشی از ترکیبات مونوترپن و سزکویی ترپن‌های موجود در آنها است. درمنه در طب قدیم کاربرد دارویی داشته و به عنوان مقوی، اشتها آور، محرک، ضد عفونی‌کننده، گشادکننده رگی و درمان دردهای روماتیسمی استفاده می‌شده است (۱۱). این گیاه دارویی دارای ماده‌ای به نام سانتونین است که تا مدت‌ها معروف‌ترین داروی ضد کرم

درصد بهبودی زخم و مدت زمان لازم برای بسته شدن کامل زخم ارزیابی شد. سطح زخم در روزهای ۱، ۵، ۹، ۱۳، ۱۷ و ۲۱ بعد از ایجاد آن و با استفاده از نرم افزار Image J با واحد mm^2 اندازه گیری شد (این نرم افزار به طور رایگان در rsb.info.nih.gov/ij/ قابل نصب می باشد) درصد بهبودی زخم طبق فرمول زیر محاسبه شد (۱۰):

$$100 \times \frac{\text{سطح زخم در روز A} - \text{سطح زخم در روز اول}}{\text{سطح زخم در روز اول}} = \text{درصد بهبودی}$$

ایجاد زخم، اندازه گیری سطح آن، درمان زخم با عصاره یا نرمال سالین و همچنین اندازه گیری وزن حیوانات در ساعات مشخصی (۱۳ تا ۱۴ بعد از ظهر) انجام می شد. همچنین، مدت زمان لازم برای بهبودی کامل زخم، یعنی مدت زمانی که پوست محل ایجاد زخم کاملاً بهبود یافته (تصویر شماره ۲) و شبیه پوست نواحی اطراف شده بود، نیز تا زمانی که لازم بود ثبت می گردید. محاسبه سطح زخم، درصد بهبودی و مدت زمان لازم برای بهبودی کامل زخم توسط فردی انجام می شد که از گروه‌ها و رژیم درمانی آنها بی اطلاع بود.



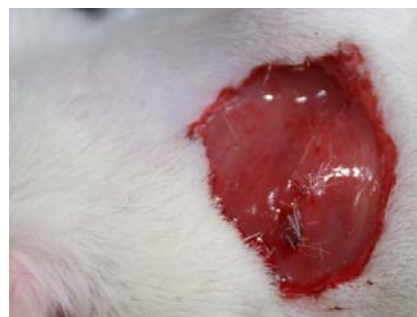تصویر شماره ۲: بهبودی کامل زخم

از SPSS 11 برای تجزیه و تحلیل داده‌ها استفاده شد. داده‌ها بصورت $\text{mean} \pm \text{SEM}$ گزارش شده‌اند. سطح زخم و درصد بهبودی زخم در گروه‌های مختلف و در روزهای مختلف با آزمون آماری Repeated measures مورد تجزیه و تحلیل قرار گرفت و برای مقایسه میانگین‌ها از آزمون آماری ANOVA و

در روزهای ۱، ۵، ۹، ۱۳، ۱۷ و ۲۱ پس از ایجاد زخم اندازه گیری و ثبت شد. همچنین وزن و دمای بدن موش‌ها نیز در روزهای ذکر شده اندازه گیری شد.

برای عصاره گیری، برگ‌های تازه گیاه درمانه کوهی در اواخر فصل بهار (نیمه دوم اردیبهشت به بعد) پس از تأیید توسط متخصص گیاه شناسی، ابتدا در دمای آزمایشگاه خشک و سپس آسیاب شد. ۲۰۰ میلی گرم از پودر حاصله در محلول ۵۰ درصد آب و ۵۰ درصد الکل اتیلیک (۹۸ درصد) به مدت ۴۸ ساعت در انکوباتور در دمای ۴۵ درجه سانتی گراد در تاریکی قرار گرفت و هر روز دو بار هم زده شد. پس از صاف کردن با کاغذ صافی معمولی، محلول بدست آمده روی کاغذ آلومینیم قرار داده شد و روی حمام آب ۴۵ درجه سانتی گراد به مدت ۲۴ ساعت قرار داده شد تا تلخیص و خشک شود (۷). پس از خشک شدن کامل عصاره، براساس مطالعه قبلی (۲۰) و همچنین با بررسی مقدماتی محلول‌هایی با غلظت‌های ۱۰ و ۱۰۰ میلی گرم در هر میلی لیتر نرمال سالین تهیه گردید.

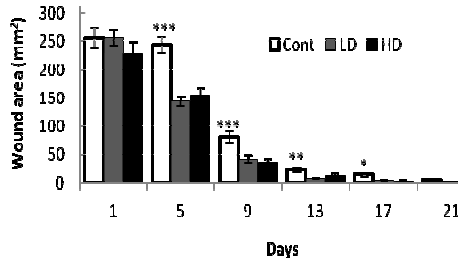
برای ایجاد زخم، ابتدا هریک از حیوانات بوسیله اتر بیهوش شده و پس از تراشیدن موهای ناحیه پشت گردن، زخمی مدور به وسعت 280mm^2 در شرایط غیر عفونی با قیچی ایجاد شد. عمق زخم شامل درم و هیپودرم بود (تصویر شماره ۱) و روز عمل جراحی روز صفر در نظر گرفته شد (۲۱).



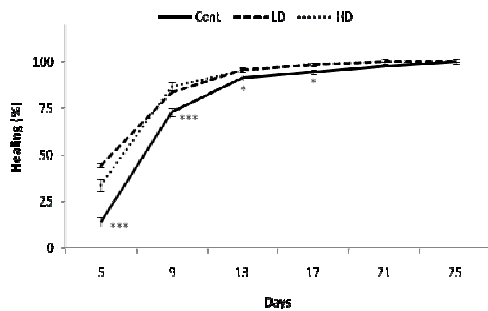
تصویر شماره ۱: روز صفر (بلافاصله بعد از ایجاد زخم)

بهبودی زخم از طریق اندازه گیری سطح زخم،

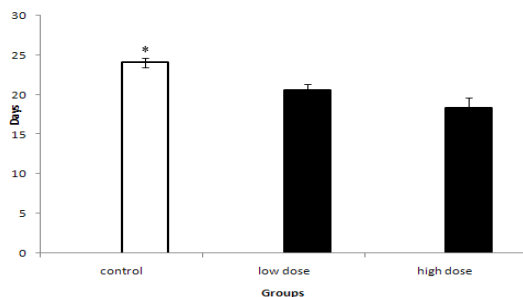
بود ($p < 0/001$). اگرچه مدت زمان لازم برای بهبودی کامل زخم در گروه درمنه با دوز بالا کمتر از دوز پایین آن بود، اما این تفاوت معنی دار نبود (نمودار شماره ۳).



نمودار شماره ۱: سطح زخم (mm^2) در گروه‌های کنترل (Cont)، دوز پایین (LD) و دوز بالای (HD) گیاه درمنه در روزهای مختلف پس از ایجاد زخم. $p < 0/05$ ، $p < 0/01$ ، $p < 0/001$ بین گروه کنترل و دوزهای درمنه. داده‌ها بصورت $\text{mean} \pm \text{SEM}$ گزارش شده‌اند. تعداد نمونه برابر با ۱۰ سر موش صحرایی در هر گروه بود.



نمودار شماره ۲: درصد بهبودی زخم در گروه‌های کنترل (Cont)، دوز پایین (LD) و دوز بالای (HD) گیاه درمنه کوهی در روزهای مختلف پس از ایجاد زخم. $p < 0/05$ ، $p < 0/01$ ، $p < 0/001$ در مقایسه با دوزهای درمنه. داده‌ها بصورت $\text{mean} \pm \text{SEM}$ گزارش شده‌اند. تعداد نمونه برابر با ۱۰ سر حیوان در هر گروه بود.



نمودار شماره ۳: مدت زمان لازم برای بهبودی کامل زخم در گروه‌های کنترل (Cont)، دوز پایین (LD) و دوز بالای (HD) گیاه درمنه کوهی. $p < 0/001$ در مقایسه با دوزهای درمنه. داده‌ها بصورت $\text{mean} \pm \text{SEM}$ گزارش شده‌اند. تعداد نمونه برابر با ۱۰ سر حیوان در هر گروه بود.

آزمون Tukey استفاده شد. $p < 0/05$ تفاوت معنی دار در نظر گرفته شد.

یافته‌ها

سطح زخم در روز اول بعد از ایجاد زخم در گروه‌های مختلف تفاوت معنی داری نشان نداد. میانگین سطح زخم در روز اول در گروه‌های کنترل، دوز پایین (۱۰ mg/ml) و دوز بالا (۱۰۰ mg/ml) به ترتیب $17/8 \pm 256/8$ ، $255/9 \pm 13/4$ و $227/4 \pm 21/2$ میلی‌متر مربع بود. در مقایسه با گروه کنترل، سطح زخم در هر دو دوز عصاره گیاه درمنه در روزهای پنجم ($p < 0/001$)، نهم ($p < 0/001$)، سیزدهم ($p < 0/01$) و هفدهم ($p < 0/05$) به طور معنی داری کاهش یافته بود (نمودار شماره ۱). سطح زخم بین دوز پایین و بالای درمنه در هیچکدام از روزهای اندازه‌گیری زخم تفاوت معنی داری نداشت.

درصد بهبودی زخم در روزهای پنجم، نهم، سیزدهم، هفدهم، بیست یکم و بیست پنجم اندازه‌گیری شد. درصد بهبودی زخم در هر دو دوز عصاره گیاه درمنه در مقایسه با گروه کنترل در روزهای پنجم، نهم ($p < 0/001$)، سیزدهم و هفدهم ($p < 0/05$) به طور معنی داری افزایش یافته بود. درصد بهبودی زخم میان گروه‌های مختلف در روزهای بیست یکم و بیست پنجم تفاوت معنی داری نشان نداد (نمودار شماره ۲). همچنین تفاوت معنی داری در درصد بهبودی زخم بین دوزهای پایین و بالای عصاره گیاه در هیچکدام از روزها مشاهده نشد.

مدت زمان لازم برای بهبودی کامل زخم، یعنی مدت زمانی که پوست محل ایجاد زخم کاملاً بهبود یافته و شبیه پوست نواحی اطراف شده بود، بین گروه کنترل و هر دو دوز پایین و بالای درمنه تفاوت معنی داری ($p < 0/001$) نشان داد. مدت زمان لازم برای بهبودی کامل زخم در گروه‌های کنترل، دوز پایین و بالای درمنه به ترتیب $18/3 \pm 1/3$ و $20/6 \pm 0/7$ ، $24/1 \pm 0/6$ روز بود (نمودار شماره ۳). در مقایسه با گروه کنترل، مدت زمان لازم برای بهبودی کامل زخم در گروه‌های دوز کم و زیاد درمنه به ترتیب ۱۹ و ۲۸/۶ درصد کاهش یافته

بحث

شده‌اند، سرعت ترمیم آن‌را افزایش داده‌اند. همچنین، مصرف موضعی عصاره هیدروالکلی گیاه بابونه، سبب تسریع بهبودی زخم سوختگی در موش صحرائی آزمایشگاهی شده است (۷). گزارش شده که پماد موضعی حاوی موسیلاژ "به دانه"، سرعت ترمیم زخم پوستی را در انسان افزایش می‌دهد (۹).

دلایل احتمالی متعددی برای چگونگی تسریع بهبود زخم پوستی توسط درمانه کوهی وجود دارد. جلوگیری از عفونت زخم و درمان زخم با آنتی بیوتیک‌ها روند ترمیم زخم را تسریع می‌کند (۱۰) و گزارش شده که گیاه درمانه دارای اثرات ضد میکروبی است (۱۴، ۱۳). آنالیز اسانس درمانه کوهی نشان داده که این گیاه حاوی ترکیبات گوناگونی مانند سیمن، ساینن، سینئول، لینالئول، اتوژنول، بورنئول، فارتنول، استر و ترکیبات دیگر می‌باشد. وجود بورنئول، سیمن و سینئول در اسانس گیاه دارای خاصیت میکروب‌کشی روی استافیلوکوکوس اورئوس، استرپتوکوک و اشریشیاکلی می‌باشد که مهمترین عوامل عفونت زخم می‌باشند (۱۳). لذا، ممکن است این گیاه با پیشگیری از ایجاد عفونت و رشد میکروارگانیسم‌ها موجب تسریع روند بهبودی زخم شود.

فعالیت ضد التهابی و آنتی اکسیدانی در بسیاری از گونه‌های درمانه از جمله درمانه کوهی گزارش شده است (۱۱) و تعدیل التهاب و استفاده از آنتی‌اکسیدان‌ها ترمیم زخم را تسریع می‌کند (۸، ۶). بنابراین، می‌توان استنباط کرد که عصاره هیدروالکلی برگ گیاه درمانه احتمالاً از طریق کاهش التهاب، جمع کردن رادیکال‌های آزاد و مواد اکسیدان روند ترمیم زخم را بهبود بخشیده است.

باتوجه به یافته‌های این پژوهش، عصاره آبی-الکلی گیاه درمانه کوهی روند ترمیم زخم پوستی را تسریع کرده و مدت زمان لازم برای بهبودی کامل زخم را کاهش

آثار درمانی گوناگونی از گونه‌های مختلف گیاه درمانه گزارش شده است. مصرف گیاه درمانه در رژیم غذایی خرگوش‌های هیپرکلسترولیک میزان کلسترول تام، LDL-کلسترول و تری‌گلیسرید آن‌ها را کاهش و HDL-کلسترول را افزایش داده است (۱۱). همچنین اثرات ضد ویروس هپاتیت B (۱۵)، ضد انگل مالاریا (۱۶)، ضد دردی (۱۸) و درمان آسم در گونه‌های درمانه گزارش شده است. از آنجایی که تاکنون تلاش‌های انجام شده برای تسریع ترمیم زخم، به طور قطع منجر به معرفی یک داروی موثر نشده است و پژوهش‌ها همچنان در این زمینه ادامه دارد، در این مطالعه اثر گیاه درمانه کوهی بر روی روند ترمیم زخم پوستی در موش نر صحرائی نژاد ویستار بررسی شد. با توجه به بررسی‌های انجام شده تاکنون اثر این گیاه بر روند ترمیم زخم گزارش نشده است. یافته‌های ما نشان داد که عصاره آبی و الکلی برگ‌های گیاه درمانه سطح زخم را در روزهای پنجم تا سیزدهم کاهش داده و درصد بهبودی زخم طی روزهای پنجم تا هفدهم بیشتر از گروه کنترل بوده است. همچنین، دوز پایین و بالای عصاره گیاه فوق مدت زمان لازم برای بهبودی کامل زخم را به ترتیب حدود ۱۹ و ۲۸/۶ درصد کاهش داد به گونه‌ای که مدت زمان لازم برای بهبود کامل زخم در گروه دوز پایین عصاره درمانه به طور متوسط ۴/۶ روز و در گروه دوز بالای گیاه ۶/۹ روز کمتر از گروه کنترل بود. اگرچه مدت زمان لازم برای بهبودی کامل زخم در دوز بالای گیاه کمتر از دوز پایین بود اما این تفاوت معنی‌دار نبود.

مطالعات متعددی اثر عصاره گیاهان دارویی یا مواد طبیعی را بر روند ترمیم زخم پوستی گزارش کرده‌اند که با یافته‌های تحقیق ما همخوانی دارد. گزارش شده است که پماد موضعی گزانگبین (۵)، ژل گیاه صبر زرد (۸) و مومیایی (۱۰) هنگامی که به طور موضعی بر روی زخم پوستی حیوانات آزمایشگاهی استفاده

سپاسگزاری

این مقاله حاصل کار تحقیقاتی است که با حمایت مالی معاونت پژوهشی دانشگاه علوم پزشکی رفسنجان انجام شده است.

می دهد. مطالعات بیشتری برای بررسی مکانیسم اثر و نوع ماده مؤثر درمنه کوهی در ترمیم زخم پوستی ضروری به نظر می رسد.

References

- Johnston DE. Wound healing in skin, plastic and reconstructive surgery. *Vet Clinic North Am* 1990; 20(1): 1-45.
- Souba WW, Wilmore D. Diet and nutrition in case of the patient with surgery. *Trauma and sepsis*. 9th ed, Baltimore: Williams and Wilkins; 1999. PP 1589-1618.
- Townsend CM. Sabiston textbook of surgery. 16th ed, New York: Oxford University Press; 2001. PP 85-91.
- Sewall GK, Robertson KM, Connor NP, Heisey DM, Hartig GK. Effect of topical mitomycin on skin wound contraction. *Arch Facial Plast Surg* 2003; 5(1): 59-62.
- Zareian P, Zahiri Sh, Ketabchi F, Ruzmeh Sh. Effect of local *Tamarix monnifera* on skin wound healing process in rabbit. *J Mazand Univ Med Sci* 2007; 17(57): 48-57.
- Khaksari M, Mardani M, Rezaee zadeh A. Effect of oral ascorbic acid on histological indices of wound healing in chronic diabetic rat. *J Babol Univ Med Sci* 2005; 8(29): 12-21.
- Jarrahi M, Emami Abarghuee M. Effect of Hydro-Alcoholic extract of *Matricaria chamomilla L* on burned wound healing in rat. *J Gorgan Uni Med Sci* 2008; 10(26): 22-26.
- Jarrahi M, Zahedi M, Ajorlu M. Effect of *Aloe barbadensis Miller* on skin wound healing in rat. *J Gorgan Uni Med Sci* 2009; 11(29): 13-17.
- Mousavi ZB, Meshki M, Hemmati A, Veisi MS, Rafiei R. Evaluation of the efficacy of Quince mucilage on wound healing. *Iranian J Dermatology* 2006; 9(37): 260-263.
- Allahtavakoli M, Khaksari Haddad M, Assar Sh. Comparison of topical application of Mummify and Phenytoin cream on skin wound healing in rat. *J Babol Univ Med Sci* 2003; 5(18): 7-13.
- Dinani NJ, Asgary A, Madani H, Naderi G, Mahzoni P. Hypocholesterolemic and antiatherosclerotic effect of *artemisia aucheri* in hypercholesterolemic rabbits. *Pak J Pharm Sci* 2010; 23(3): 321-325.
- Zargari A. Herbal plants. 6th ed, Tehran: Tehran University Publisher; 1999. P 63.
- Hakimi Maybodi MH, Afkhami Aghdaee M, Mijalili BF. An investigation into biological activities of *Artemisia Persia's* essential oil. *Pajooresh and Sazandegi* 2003; 16(61): 2-5.
- Shakarami J, kamali K, Moharrmi Pour S, Meshkatossadat MH. Fumigant toxicity and repellency of essential oil of *Artemisia aucheri* on four species of stored pest. *Pests and Diseases of Plants* 2003; 71(2): 61-76.
- Han J, Zhao YL, Shan LM, Huang FJ, Xiao XH. An experiment on standardized cell culture assay in assessing the activities of Composite *Artemisia Capillaris* Tablets against hepatitis B virus replication in vitro. *Chin J Integr Med* 2005; 11(1): 54-56.
- Willcox M, Rasoanaivo P, Sharma VP, Bodeker G. Comment on: Randomized controlled trial of a traditional preparation of

- Artemisia annua L. (Annual Wormwood) in the treatment of malaria. *Trans R Soc Trop Med Hyg* 2004; 98(12): 755-756.
17. Said Fernández S, Ramos Guerra MC, Mata Cárdenas BD, Vargas Villarreal J, Villarreal Treviño L. In vitro antiprotozoal activity of the leaves of *Artemisia ludoviciana*. *Fitoterapia* 2005; 76(5): 466-468.
18. Sadeghi Fard H, Zareian P. Survey on analgesic effect of Hydro-alcoholic extract of *Artemisia aucheri* in two models of acute and chronic pain. *J Kordestan Univ Med Sci* 2008; 13(4): 30-36.
19. Mansour Ghanaie F, Sigaroudi S, Mobasheri HR, Jallili A. Effect of *Artemisia* on Asthma. *Faiz* 2003; 7(25): 60-63.
20. Rezvani ME, Roohbakhsh A, Allahtavakoli M, Shamsizadeh A. Anticonvulsant effect of aqueous extract of *Valeriana officinalis* in amygdala-kindled rats: possible involvement of adenosine. *J Ethnopharmacol* 2010; 127(2): 313-318.
21. Tsuda K, Nakatani T, Sugama J, Okuwa M, Sanada H. Influence of the timing of switching a protein-free to a protein-containing diet on the wound healing process in a rat all-layer skin defect. *Int Wound J* 2010; 7(3): 135-146.