

## گزارش یک مورد استئوپتروزیس

پرویز قدم لی (M.D.) \*

### چکیده

استئوپتروزیس یک بیماری نادر متابولیک استخوانی است که با افزایش ژنرالیزه توده استخوانی مشخص می گردد. در بررسی نوشتارهای پزشکی تا کنون حدود ۵۰۰ مورد از این بیماری گزارش گردیده است. این بیماری به یکی از سه شکل: استئوپتروزیس تاردا، استئوپتروزیس مادرزادی و بیماری استخوان سنگ مرمری (Marble bone) دیده می شود. استئوپتروزیس مادرزادی منجر به نارسایی مغز استخوان شده و تقریباً همیشه کشنده است. بیماری استخوان سنگ مرمری منجر به کوتاهی قد، کلسیفیکاسیون مغزی و عقب ماندگی ذهنی می گردد. پیوند مغز استخوان تنها شانس برای زنده ماندن در بیماران مبتلا به استئوپتروزیس مادرزادی می باشد. در این گزارش ضمن مرور نوشتارهای پزشکی، یک مورد استئوپتروزیس مادرزادی معرفی و در مورد تشخیص آن بحث می گردد.

واژه های کلیدی: استئوپتروزیس، پیوند مغز استخوان

### مقدمه

کلاژناز بافتی دچار اشکال هستند (۳). استئوپتروزیس به دو شکل به ارث می رسد؛ اول به شکل اتوزوم مغلوب که در دوره نوزادی تظاهر یافته و باسیری پیشرونده در اوایل زندگی منجر به مرگ می گردد، دوم به شکل اتوزوم غالب که معمولاً بیماری خفیف تری بوده و علائم بالینی آن در دوران بزرگسالی تظاهر می یابد (۴).

استئوپتروزیس ممکن است به یکی از سه شکل مطروحه در جدول شماره ۱ تظاهر یابد؛ استئوپتروزیس تاردا، خوش خیم ترین شکل بیماری بوده، در دوران بزرگسالی تظاهر یافته و اغلب به طور تصادفی در یک رادیوگرافی روتین کشف می گردد؛ در حالی که دو شکل دیگر بیماری یعنی استئوپتروزیس مادرزادی و بیماری استخوان سنگ مرمری از انواع بدخیم بوده و در

استئوپتروزیس یک دیسپلازی استخوانی است که با اختلال در جذب استخوان به علت نقص در عملکرد استئوکلاستها و باقی ماندن کندروئید کلسیفیه مشخص می گردد (۱).

این بیماری برای اولین بار توسط آلبرزشونبرگ (Albers Schonberg) در سال ۱۹۰۴ در یک بیمار ۲۶ ساله گزارش گردید و سپس این بیماری نزد مادر ۸۰ ساله همان بیمار نیز به اثبات رسید (۱).

این بیماری در سال ۱۹۲۶ توسط کارشنر (Karshner) ، استئوپتروزیس نامیده شد (۲).

شاپیرو (Shapiro) و همکاران در بررسی این بیماری گزارش نمودند که استخوان، حاوی تعداد بسیاری استئوکلاست بوده که قادر به جذب نیستند و این استئوکلاستها در پاسخ به هورمون پاراتیروئید در آزاد

\* استادیار بیمارهای کودکان مرکز پزشکی و آموزشی درمانی بوعلی - دانشگاه علوم پزشکی شهید بهشتی

✉ تهران - خ. ظفر - خ. گوی آبادی - کوچه سروناز - پلاک ۳۰ کد پ. ۱۹۱۶۷

است عبارتند از: پان سیتوپنی، هیپاتواسپلنومگالی، آدنوپاتی، تهاجم به اعصاب کرانیال (آتروفی عصب چشمی، نیستاگموس، فلج عصب صورتی، کری، فلج عصب سه قلو و اختلال بویایی)، اسیدوز توبولی کلیوی، شکستگی های استخوانی، در داستخوان و استئومیلیت (۱۰،۹،۸،۷).

دوران شیرخوارگی و کودکی بروز می نمایند. در هر سه شکل بیماری مشخصه اصلی شامل اختلال پاتولوژیک در جذب استئوکلاستیک استخوان و ضخیم شدن استخوانهای کورتکس و تیغه ای می باشد (۵،۶).  
علائم بالینی هر یک از سه نوع بیماری ذکر شده، متفاوت می باشند ولی آنچه که بطور اجمالی قابل ذکر

جدول (۱): اشکال بالینی استئوپتروزیس و مشخصات آنها

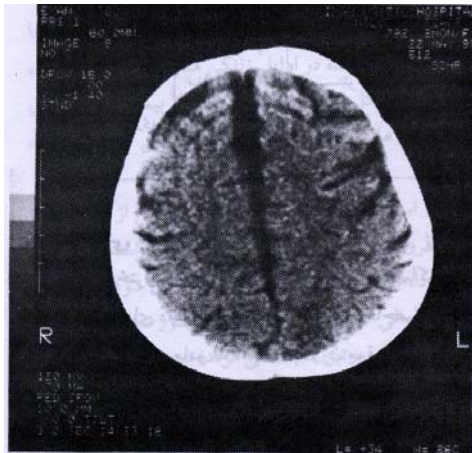شکل بیمار	نحوه توارث	پاتوفیزیولوژی	تظاهرات بالینی	سن درگیری	پیش آگهی
استئوپتروزیس تاردا	اتوزوم غالب	جذب غیرطبیعی استئوکلاستیک استخوان	نارسائی مغزاستخوان وجود ندارد، استخوانهای شکننده، افزایش استعداد به شکستگی ولی با بهبود طبیعی، بیماری دژنراتیو	بزرگسالی	خوب
استئوپتروزیس مادرزادی	اتوزوم مغلوب	جذب غیرطبیعی استئوکلاستیک استخوان	نارسائی شدید مغزاستخوان، پان سیتوپنی، خونریزی، عفونت، تأخیر در رشد، کری، کری، هیدروسفالی	شیرخوارگی	بد
بیماری استخوان سنگ مرمری	اتوزوم مغلوب	جذب غیرطبیعی استئوکلاستیک استخوان	نارسائی مغزاستخوان وجود ندارد، اسیدوز توبولی کلیوی، کلسیفیکاسیون داخل جمجمه ای، کاهش شنوایی حس عصبی، عقب ماندگی سایکوموتور	کودکی	بد

## معرفی بیمار

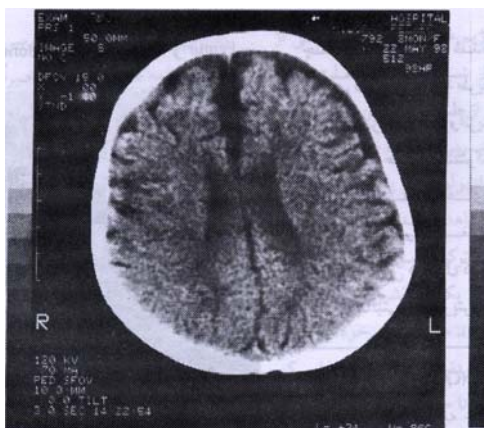
فقط پدر بیمار دچار دردهای استخوانی بود که در بررسی های آزمایشگاهی و رادیولوژیکی در وی نکته پاتولوژیک یافت نگردید. با توجه به موقعیت جنگی افغانستان والدین بیماراطلاعات دقیقی از وضعیت سوابق بیماری سایر افراد فامیل در دست نداشتند.

در معاینه، بیمار کمی لتارژیک بود و شاخص های رشدی وی با سن تقویمی او مطابقت نداشت به طوری که وزن زیر صدک ۳ و اندازه دور سر و قد زیر صدک ۵ قرار داشتند. فونتanel قدامی ۱/۵ × ۱ سانتی متر و کمی برجسته بود و ملتحمه رنگ پریده به نظر می رسید. در سمع قلب سوفل سیستولیک ۲۶ در ناحیه پنجمین فضای بین دنده ای LSB به گوش می رسید. در معاینه شکم، بیمار دچار هیپاتواسپلنومگالی واضح بود و نیز شکم

بیمار دختری شیرخوار، ۸ ماهه، اهل افغانستان، ساکن یکی از روستاهای دماوند؛ فرزند اول خانواده و ماحصل زایمان واژینال از یک مادر G1P1A0 با وزن موقع تولد ۳۴۰۰ گرم بود. پدر و مادر وی فامیل نبودند. علت مراجعه این شیرخوار، اختلال در افزایش وزن از ۴ ماه قبل از مراجعه ذکر می شد و طبق اظهار والدین، شیرخوار تا چهار ماهگی از افزایش وزن مناسب برخوردار بوده ولی پس از آن دچار وقفه در افزایش وزن شده بود. واکسیناسیون وی تا موقع مراجعه به طور کامل انجام گرفته بود. در بررسی گذشته بیمار، سابقه عفونت های مکرر تنفسی از ۵ ماه قبل از مراجعه به طور واضح وجود داشت که تحت درمان با آنتی بیوتیک های متفاوت قرار گرفته بود. در بررسی سابقه فامیلی شیرخوار،



تصویر ۱: ارتشاح ساب دورال بدون اثر فشاری آتروفی مغز و ونتریکولومگالی



تصویر ۲: ارتشاح ساب دورال بدون اثر فشاری آتروفی مغز و ونتریکولومگالی

همچنین در کلیشه های رادیوگرافی قفسه سینه و مچ دست، علائم راشیتیزم و افزایش دانسیته استخوانی و از بین رفتن مدولا و وجود نمای Bone in Bone (که پاتوگنومونیک استئوپتروزیس می باشد) مشاهده شد (شکل ۳ و ۴). بیمار با تشخیص استئوپتروزیس تحت درمان های حمایتی قرار گرفته و جهت انجام پیوند مغز استخوان به مرکز مربوطه ارجاع گردید

کمی متسع به نظر می رسید. در معاینه سیستمیک وی نکته چشمگیر دیگری وجود نداشت.

آزمایشات بیوشیمیایی (از جمله گلوکز، اوره، کراتینین، سدیم و پتاسیم)، آزمایشهای بیلان کبدی، آزمایش کامل ادرار و آنالیز مایع نخاع در حد طبیعی بودند.

در بررسیهای آزمایشگاهی نتایج ذیل گزارش گردید:

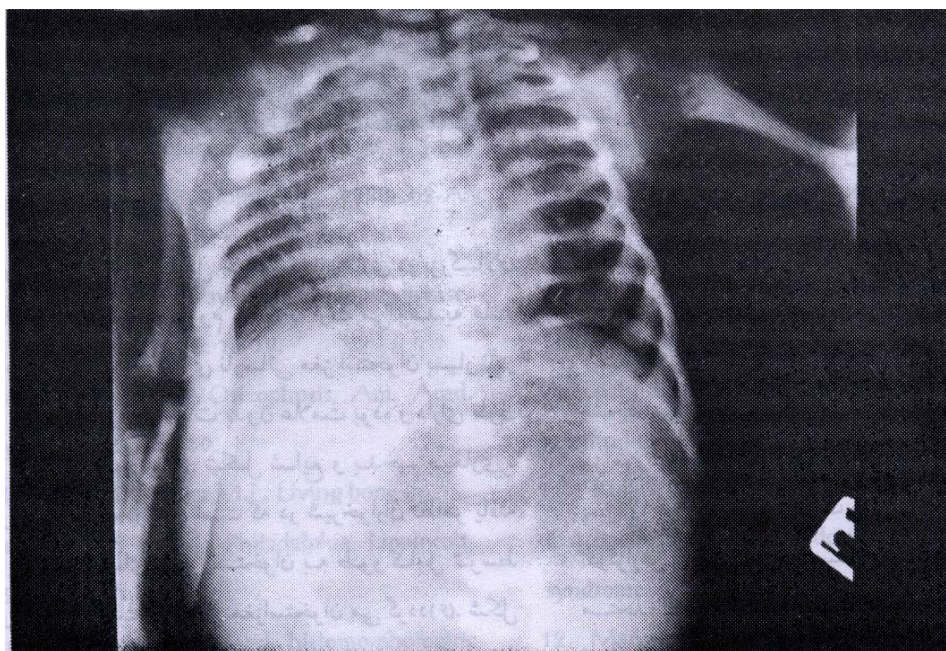
Hb: 7.2      Ca: 9.1  
Hct: 25.8      P: 7.4  
WBC: 5200      Alk.Phos: 1250  
Poly: 43%  
Lymph: 47%  
Baso: 9%  
Plat: 19000  
Retic: 25%

TORCH study

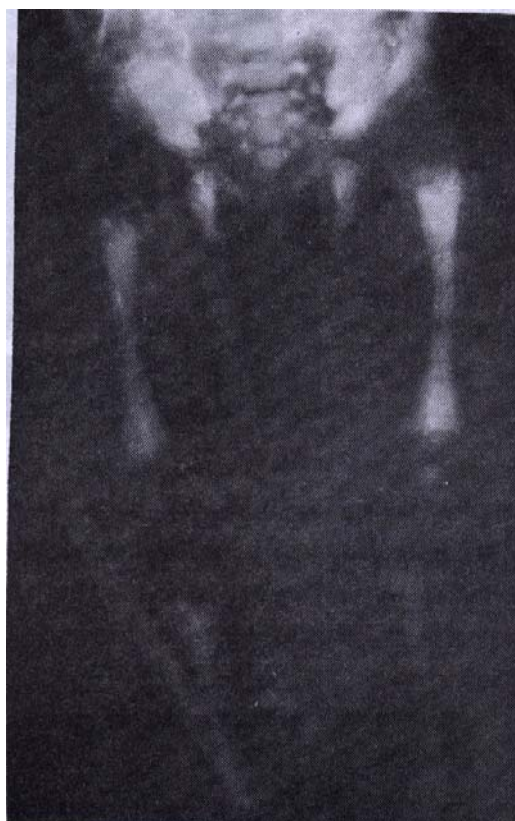Rubella: Neg  
Toxoplasma: Neg  
HSV Type 1: Neg  
CMV IgG: Pos  
CMV IgM: Neg

همچنین نتیجه تست عرق نیز طبیعی گزارش گردید. در سونوگرافی شکم، کبد و طحال بزرگ ولی دارای اکوی طبیعی بودند. در بیوپسی مغز استخوان، کاهش مگاکاریوسیت ها و افزایش استئوکلاست ها گزارش گردید، در حالی که رده اریتروئید و میلوئید طبیعی بودند.

به علت برجستگی مختصر فونتانل قدامی درخواست سی تی اسکن مغزی شد که ارتشاح ساب دورال بدون اثر فشاری همراه با آتروفی مغز و ونتریکولومگالی گزارش گردید و در مشاوره از متخصصین مغز و اعصاب، علت مشکلات فوق الذکر به ( Failure To Thrive) FTT بیمار نسبت داده شد (شکل ۱ و ۲).



تصویر ۳: وجود نمای Bone in Bone در استخوان‌های بازو



تصویر ۴: وجود نمای Bone in Bone در Femur و Tibia

## بحث

در سال ۱۹۹۸ از بیمارستان سنت مری نیوجرسی یک مورد استئوپتروزیس گزارش گردید. بیمار مردی ۴۶ ساله بود که باشکایت از درد زانوی راست و لنگش مختصر مراجعه کرده بود. در بررسی های رادیولوژیکی به عمل آمده از مفصل هیپ، اسکروزیس ژنرالیزه به همراه افزایش دانسیته استخوانی مشخص گردید. با تأیید تشخیص استئوپتروزیس، خانواده وی نیز مورد ارزیابی قرار گرفت و این بیماری در نزد پدر بیمار و پسر ۱۳ ساله اش نیز به اثبات رسید (۵).

در گزارش دیگری از بیمارستان کودکان سنت جود ایالات متحده در سال ۱۹۸۶، ۴ مورد شیرخوار مبتلا به استئوپتروزیس معرفی شدند که پس از تشخیص نهائی تحت درمان ترکیبی پردنیزولون و رژیم غذایی کم کلسیم و غنی از فسفر قرار گرفتند. فقط یکی از شیرخواران به علت قطع خودسرانه دارو و رژیم غذایی از طرف والدین، در سن ۵/۲ سالگی به علت سپتیمی فوت نمود و بقیه (۳ شیرخوار) بهبودی بالینی و رادیولوژیکی یافته و تا دو سال بعد از قطع درمان نیز عود مشاهده نشد. به همین لحاظ محققین اعلام نمودند که درمان ترکیبی پردنیزولون و رژیم غذایی کم کلسیم و غنی از فسفر یک جانشین خوب برای پیوند مغز استخوان می باشد (۱۳). ما نیز بیمار خود را پس از تشخیص، تحت درمان ترکیبی پردنیزولون و رژیم غذایی کم کلسیم و غنی از فسفر قرار دادیم تا جهت پیوند مغز استخوان آماده گردد.

شیوه های درمانی متعددی در ارتباط با استئوپتروزیس بدخیم شیرخوارگی تحت بررسی می باشند. نتایج حاصله از یک مطالعه گذشته نگر که اخیراً انجام شد (۱۴)، پیامد ۶۹ بیماری را که در بین سالهای ۱۹۷۶-۱۹۹۴ پیوند مغز استخوان دریافت داشته اند بررسی نموده و نشان داده که پیوند مغز استخوان تنها درمان مؤثر برای شکل اتوزوم

استئوپتروزیس تاردا، شکل خوش خیم بیماری در بزرگسالان می باشد که به طریق اتوزوم غالب به ارث می رسد. به علت آنکه در این شکل از بیماری نارسائی مغز استخوان بسیار نادر است، بیماران در اکثر اوقات بدون علامت بوده و دارای طول عمر طولانی می باشند. شکل شایع و بدخیم بیماری، استئوپتروزیس مادرزادی است که در شیرخواران تظاهر یافته و جایگزینی فضای مغز استخوان به طور کامل توسط استئوکلاستها باعث نارسایی مغز استخوان می گردد (۶). شکل بسیار کمیاب استئوپتروزیس (که در نوشتارهای پزشکی فقط چند مورد آن گزارش شده است) بیماری استخوان سنگ مرمی نامیده شده، به طریقه اتوزوم مغلوب به ارث رسیده و علت آن نیز کمبود ایزوآنزیم های کربنیک آنهیدراز II است که برای جذب طبیعی استئوکلاستیک استخوانی مورد نیاز می باشند. مشخصه های اصلی این بیماری عبارتند از: کلسیفیکاسیون مغزی، عقب ماندگی سایکوموتور و اسیدوز توبولی دیستال کلیوی (۱۱ و ۱۲).

علائم بالینی استئوپتروزیس در دوران نوزادی یا کودکی ممکن است به صورت تأخیر در رشد (Growth retardation)، FTT، آنمی، پانسیتوپنی، ایجاد کبودی به طور خود به خود، خونریزی های غیر طبیعی، هپاتواسپلنومگالی و افزایش استعداد به عفونت به علت نقص در ماکروفاژهای نابود کننده باکتری ها، تظاهر یابند (۳ و ۲). در نزد بیمار مانیز بخش عمده ای از علائم وجود داشت و با توجه به اینکه نمای رادیوگرافی Bone in Bone پاتوگنومونیک بیماری استئوپتروزیس می باشد لذا تشخیص بیماری استئوپتروزیس مسجل شد و با توجه به اینکه بیمار ما با تظاهرات زودرس بیماری مراجعه نموده و علائمی از اسیدوز توبولی کلیوی و کلسیفیکاسیون مغزی نداشت لذا نوع مادرزادی استئوپتروزیس به عنوان تشخیص نهایی مطرح گردید.

ولی هنوز در مرحله تجربی است (۱۲). محققین امیدوارند که ژن یا ژن های مسئول استئوپتروزیس را در آینده تشخیص دهند که در این صورت با ژن درمانی افق درمانی دیگری گشوده خواهد شد.

مغلوب بیماری می باشد. اخیراً در درمان استئوپتروزیس شدید از ۲۵ دی هیدروکسی ویتامین D استفاده شده که احتمالاً موجب تحریک استئوکلاستها برای جذب استخوان می گردد. این روش نتایج نسبتاً خوبی نیز داشته

### فهرست منابع

1. Hamersma, H: Osteopetrosis (marble bone disease) of the temporal bone. *Laryngoscope J.* 1970; 80: 1518.
2. Karshner, R: Osteopetrosis. *Am. J. Orthop.* 1926; 16: 405.
3. Shapiro, F; Glimcher, M.J.; Holtrop, M.E. et al. Osteopetrosis, A histological, ultrastructural, and biochemical study. *J. Bone Joint Surg.* 1980; 62-A: 384.
4. Khoury, R., Chipping away at marble-bone disease. *N. Eng. J. Med.* 1995; 332: 15-19.
5. Carolino, J.; Perez, J.A. Osteopetrosis, *Am. Acad. Fam. Phys.* 1998; 15: 332-39.
6. Stein I.; Stein R.O.; Beller M.L. *Living bone in health and disease*, 4th ed., Philadelphia: Lippincott, 1995; 1532-4.
7. Bollersley, G: Structural and histomorphometric studies of iliac crest trabecular and cortical bone in autosomal dominant Osteopetrosis: A study of two radiological types: *Bone*, 1989; 10:19.
8. Johnson, C.C.: Osteopetrosis: A clinical, genetic, metabolic and morphologic study of the dominantly inherited benign form. *Medicine*, 1968, 47:149.
9. Singer, F.R.: Osteopetrosis. *Semin. Nephrol.* 1992; 12: 191.
10. Sly, W. S: Carbonic anhydrase II deficiency in 12 families with the autosomal recessive syndrome of osteopetrosis with renal tubular acidosis and cerebral calcification. *N. Engl. J. Med.* 1985; 313:139.
11. Ruffa G., Milanaccio C, Sbolgi P, et al. Osteopetrosis and renal acidosis: a new case of this rare syndrome. *Minerva Pediatr.* 1995; 47: 135-40.
12. Manusov E.G. Douville D.R. Page L.V. et al. Osteopetrosis (marble bone disease). *Am. Fam. Phys.* 1993; 47: 175-80.
13. Dorantes L.M. Dorantes S. Mejia A.M. Juvenile Osteopetrosis, *Arch. Dis. Child.* 1986; 61(7): 666-70.
14. Gerritsen E. J. Vossen J.M. Fasth A, et al. Bone marrow transplantation for autosomal recessive osteopetrosis. A report from the Working Party on Inborn Errors of the European Bone Marrow Transplantation Group. *J. Pediatr.* 1994; 125 (6pt 1): 896-902.