

## *Protective Effect of Atorvastatin against Cardiotoxicity and Hematotoxicity Induced by Cyclophosphamide in Rat*

Maedeh Hamzeh<sup>1</sup>,  
Fereshteh Talebpour Amiri<sup>2</sup>,  
Abbasali Karimpour Malekshah<sup>3</sup>,  
Saeed Yaghubi Beklar<sup>4</sup>,  
Seyed Jalal Hosseini-mehr<sup>5</sup>

<sup>1</sup> MSc Student in Anatomy, Student Research Committee, Faculty of Medicine, Mazandaran University of Medical Sciences, Sari, Iran

<sup>2</sup> Assistant Professor, Department of Anatomy, Molecular and Cell Biology Research Center, Mazandaran University of Medical Sciences, Sari, Iran

<sup>3</sup> Professor, Department of Anatomy, Molecular and Cell Biology Research Center, Mazandaran University of Medical Sciences, Sari, Iran

<sup>4</sup> MSc Student in Toxicology, Student Research Committee, Faculty of Pharmacy, Mazandaran University of Medical Sciences, Sari, Iran

<sup>5</sup> Professor, Department of Radiopharmacy, Faculty of Pharmacy, Mazandaran University of Medical Sciences, Sari, Iran

(Received April 30, 2017 Accepted July 3, 2017)

### **Abstract**

**Background and purpose:** Cyclophosphamide (CP) is used as an anti-cancer and immunosuppressive agent and it is accompanied with severe cardiotoxicity and anemia. Atorvastatin (ATV) is a widely used medication in hypercholesterolemia that has antioxidant and anti-inflammatory properties at low dose. The aim of this study was to investigate the protective effect of ATV on cyclophosphamide-induced cardiotoxicity and hematotoxicity in rats.

**Materials and methods:** Thirty two rats were randomly divided into four groups as following: control group that received normal saline; CP group that received CP intraperitoneally single dose (150 mg/kg); the ATV group that were treated through gavage (10 mg/kg) for 10 days; and ATV + CP that received ATV five days before and five days after CP treatment. The animals were killed three days after the last treatment.

**Results:** Administration of CP caused heart damage through increased activity of cardiac marker enzymes, such as CK-MB and LDH. Histological evaluation of heart tissue showed interstitial edema, necrosis, hemorrhage, congestion, and vacuole around the nucleus. The number of red and white blood cells, platelets, hemoglobin and hematocrit significantly decreased in the group that received CP. ATV significantly reduced the amount of oxidative stress enzymatic activity and heart tissue damage and preserved blood cell counts induced by CP.

**Conclusion:** These findings prove the protective role of ATV on CP-induced cardiotoxicity and hematotoxicity in mice.

**Keywords:** cyclophosphamide, cardiotoxicity, hematotoxicity, atorvastatin, antioxidant

## بررسی اثر محافظتی آتورواستاتین بر کار دیوتوکسیسیتی و سمیت خونی ناشی از سیکلو فسفامید در مدل موش صحرایی

مائده حمزه<sup>1</sup>

فرشته طالب پور امیری<sup>2</sup>

عباسعلی کریم پور ملک شاه<sup>3</sup>

سعید یعقوبی بکسر<sup>4</sup>

سید جلال حسینی مهر<sup>5</sup>

### چکیده

**سابقه و هدف:** سیکلو فسفامید دارویی است که به عنوان ضد سرطان و سرکوب گر سیستم ایمنی استفاده می شود. مصرف این دارو همراه با سمیت قلبی و خونی است. آتورواستاتین دارویی است که علاوه بر کاهش کلسترول خون، در دوز پایین خواص آنتی اکسیدانی و ضد التهابی نشان می دهد. هدف از این مطالعه بررسی اثر محافظتی آتورواستاتین بر سمیت قلبی و خونی ناشی از سیکلو فسفامید در موش می باشد.

**مواد و روش ها:** در این مطالعه تجربی 32 رت ماده به طور تصادفی به چهار گروه تقسیم شدند. 1: گروه کنترل که نرمال سالیان دریافت کردند. 2: گروه سیکلو فسفامید، به صورت داخل صفاقی و تک دوز (150 mg/kg) دریافت کردند. 3: گروه آتورواستاتین به صورت گاوژ (10 mg/kg) برای مدت 10 روز دریافت کردند. 4: گروه آتورواستاتین + سیکلو فسفامید، آتورواستاتین 5 روز قبل و 5 روز بعد از تجویز سیکلو فسفامید دریافت کردند. حیوانات سه روز بعد از دریافت آخرین دارو کشته شدند.

**یافته ها:** تجویز سیکلو فسفامید موجب آسیب عضله قلب با افزایش فعالیت آنزیم های مارکر قلبی، CK-MB و LDH همراه بود. ارزیابی هیستوپاتولوژیکی بافت قلبی در گروه سیکلو فسفامید ادم بینینی، نکروز، خونریزی، احتقان و واکوئول اطراف هسته را نشان داد. تعداد گلبول های قرمز و سفید، هموگلوبین و هماتوکریت و پلاکت به طور معنی داری در گروهی که سیکلو فسفامید دریافت کردند کاهش یافت. آتورواستاتین توانست تا حد زیادی میزان فعالیت آنزیم ها و آسیب ساختار بافتی عضله قلب را کاهش دهد و تعداد سلول های خونی را حفظ کرد.

**استنتاج:** آتورواستاتین اثر محافظتی روی سمیت قلبی و خونی ناشی از تجویز سیکلو فسفامید در موش داشته است.

**واژه های کلیدی:** سیکلو فسفامید، کار دیوتوکسیسیتی، سمیت خونی، آتورواستاتین، آنتی اکسیدانت

### مقدمه

نسبت به مراقبت های اولیه و استراتژی های پیشگیرانه کاهش یافته است. اما متأسفانه، این استراتژی موفق درمانی منجر به دیگر مشکلات در بیمارانی که تحت شیمی درمانی می باشند شده است (1). سیکلو فسفامید

مرگ و میرهای مرتبط با سرطان به طور قابل توجهی در طول دهه گذشته به علت پیشرفت در آزمایش های تشخیصی، درمان های پزشکی موثر و تکنیک های جراحی و هم چنین افزایش آگاهی عمومی

Email: ftaleb2001@yahoo.co.uk

**مؤلف مسئول:** فرشته طالب پور امیری - ساری: کیلومتر 18 جاده فرح آباد، مجتمع دانشگاهی پیامبر (ص)، دانشکده پزشکی

1. دانشجوی کارشناسی ارشد علوم تشریح، کمیته تحقیقات دانشجویی، دانشکده پزشکی، دانشگاه علوم پزشکی مازندران، ساری، ایران

2. استادیار، گروه علوم تشریح، مرکز تحقیقات بیولوژی سلولی و مولکولی، دانشکده علوم پزشکی مازندران، ساری، ایران

3. استاد، گروه علوم تشریح، مرکز تحقیقات بیولوژی سلولی و مولکولی، دانشکده علوم پزشکی مازندران، ساری، ایران

4. دانشجوی کارشناسی ارشد سم شناسی، کمیته تحقیقات دانشجویی، دانشکده داروسازی، دانشگاه علوم پزشکی مازندران، ساری، ایران

5. استاد، گروه رادیوفارماسی، دانشکده داروسازی، دانشگاه علوم پزشکی مازندران، ساری، ایران

تاریخ دریافت: 1396/2/10 تاریخ ارجاع جهت اصلاحات: 1396/3/17 تاریخ تصویب: 1396/4/12

دادن سطح کلسترول می‌باشد این اثرات در دوزهای پایین مشاهده می‌شود (20). این اثرات شامل خواص ضد التهابی و آنتی‌اکسیدانی می‌باشد (21). اثرات محافظتی آتورواستاتین در آسیب تخمدان و لوله گوارش، ایسکمی مغزی و آسیب کلیه به دنبال تورشن/دورشن بررسی شده است (22، 26). این مطالعات نشان دادند آتورواستاتین از ساختار سلولی در برابر آسیب ناشی از ایسکمی محافظت کرده و از کاهش آنزیم‌های آنتی‌اکسیدان جلوگیری می‌کنند. هم‌چنین آتورواستاتین اثر محافظتی در سمیت قلبی ناشی از doxorubicin داشته است و هم‌چنین اثر محافظتی سایر استاتین‌ها در سمیت قلبی ناشی از anthracycline نشان داده است (28، 27).

با توجه به موارد فوق هدف از این مطالعه ارزیابی اثر محافظتی آتورواستاتین در برابر آسیب حاد قلبی ناشی از سیکلو فسفامید در مدل موش می‌باشد.

## مواد و روش‌ها

در این مطالعه تجربی، 32 موش صحرایی بالغ ماده با وزن 180-200 گرم از مرکز تحقیقات حیوانات آزمایشگاهی، دانشگاه علوم پزشکی مازندران تهیه شد. روش تحقیق بر اساس پروتکل کمیته اخلاق پذیرفته شد. حیوانات در شرایط استاندارد نور، دما و رطوبت قرار گرفتند. دسترسی آزاد به آب و غذا در طول دوره درمان نیز داشتند.

در این مطالعه پروتکل القا سمیت قلبی و دوز آتورواستاتین برای کاهش استرس اکسیداتیو بر اساس مطالعات قبلی بود (29). 32 حیوان به صورت تصادفی در چهار گروه هشت تایی قرار گرفتند. سیکلو فسفامید از شرکت Baxter (Germany) و آتورواستاتین از شرکت داروسازی سبحان (رشت، ایران) تهیه شد. گروه‌ها شامل:

1) گروه کنترل، برای مدت 10 روز، روزانه نرمال سالیین دریافت کردند.

(CP) یک عامل، آلکلیله کننده و سیتوتوکسیک می‌باشد که به طور گسترده در درمان انواعی از سرطان‌ها از جمله لنفوم و لوسمی حاد و مزمن و اختلالاتی مثل آرتریت روماتوئید، مولتیپل میلوما لوپوس اریتماتوز سیستمیک مولتیپل اسکلروزیس و سایر بیماری‌های خوش خیم و به‌عنوان سرکوب‌گر سیستم ایمنی در پیوند عضو و اختلالات نفروتیک به کار می‌رود (7، 2). اثرات سمی و درمانی سیکلو فسفامید به واسطه متابولیت‌های فعال آن و تولید استرس اکسیداتیو و پروکسیداسیون لپیدی می‌باشد (8، 12).

شیمی‌درمانی با سیکلو فسفامید به بافت‌های نرمال از جمله بیضه و قلب و مثانه آسیب می‌رساند که می‌تواند دلیلی بر محدودیت استفاده از آن باشد (8). سمیت‌های قلبی و خونی از عوارض مصرف سیکلو فسفامید با دوز بالا می‌باشد (13، 14). سمیت قلبی ناشی از سیکلو فسفامید به دلیل افزایش تولید رادیکال‌های سوپر اکسید و پراکسید هیدروژن می‌باشد این گونه‌های فعال اکسیژن (ROS) با ظرفیت حذف رادیکال‌های اکسیژن در میتوکندری قلب به این بافت آسیب می‌رسانند (15، 16). مارکرهای تشخیصی آسیب میو کاردیوم، آنزیم‌های لاکتات دهیدروژناز (LDH) و کراتین کیناز-MB (CK-MB) در سرم می‌باشند که فعالیت آن‌ها در سمیت قلبی افزایش می‌یابد (12). در مطالعات متعددی نشان داده‌اند که آنتی‌اکسیدان‌ها قادرند سیستم‌های مختلف بدن را در برابر آسیب‌های ROS ناشی از تجویز سیکلو فسفامید محافظت کنند (8، 17، 18). بنابراین، درمان با آنتی‌اکسیدان ممکن است در درمان کاردیوتوکسیسیته ناشی از سیکلو فسفامید مفید باشد.

آتورواستاتین (ATV) پر مصرف‌ترین دارو از دسته استاتین‌ها می‌باشد که با مهار ردوکتاز-3 enzyme hydroxy 3-methylglutaryl coenzyme A (HMG-CoA) باعث کاهش سطح لیپوپروتئین و کلسترول پلاسما می‌شود (19). علاوه براین، آتورواستاتین دارای اثرات مفید درمانی دیگر است که مستقل از کاهش

گلبول‌های قرمز خون، گلبول‌های سفید خون، پلاکت‌ها، میزان هموگلوبین و هماتوکریت با هماتوآنالیز اتوماتیک (در بیمارستان بوعلی ساری، ایران) انجام شد.

فعالیت آنزیم‌های مارکر تشخیصی آسیب میوکاردا، لاکتات دهیدروژناز (LDH) و کراتین کیناز-MB (CK-MB) سرم به ترتیب به وسیله کیت تشخیصی کمی-CK-MB در سرم با روش فوتومتریک (شرکت پارس آزمون-1050016) و کیت تشخیصی LDH FSDGKG (12201, Cat. No. 3000 BT Targa) طبق شرکت سازنده سنجش شد.

آنالیز داده با نرم‌افزار SPSS با نسخه 19 (آمریکا) انجام شد. داده‌های با توزیع نرمال با تست های-one ANOVA way و Kruskal-Wallis و با توزیع غیر نرمال با تست Kruskal-Wallis انجام شد. اختلاف بین گروه‌ها با  $p > 0/05$  به عنوان حد معنا دار تعریف شد.

## یافته‌ها

نمودار شماره 1 یافته‌های پارامترهای هماتولوژیک را نشان می‌دهد. تعداد گلبول‌های قرمز در موش‌هایی که سیکلو فسفامید دریافت کردند به طور معنی‌داری در مقایسه با گروه کنترل کاهش دارد ( $P < 0/0001$ ). این یافته‌ها ایجاد آنمی با تزریق تک‌دوز سیکلو فسفامید با دوز 150 mg/kg را تایید می‌کنند. تجویز داروی آتورواستاتین در 5 روز قبل و 5 روز بعد از دریافت سیکلو فسفامید توانست تعداد گلبول‌های قرمز خون را به طور معنی‌داری حفظ کند ( $P < 0/037$ ). همچنین درمان با آتورواستاتین تا حدی کاهش هموگلوبین و هماتوکریت را جبران کرد.

در ارتباط با تعداد گلبول‌های سفید، موش‌های دریافت کننده CP لوکوپنی معنی‌داری را در مقایسه با گروه کنترل نشان دادند. درمان با آتورواستاتین از لوکوپنی به طور معنی‌داری جلوگیری کرد ( $P < 0/0001$ ).

2) گروه سیکلو فسفامید: سیکلو فسفامید با دوز 150 mg/kg به صورت تزریق داخل صفاقی، تک دوز و در روز 6 مطالعه دریافت کردند.

3) گروه آتورواستاتین: آتورواستاتین برای مدت 10 روز متوالی با دوز 10 mg/kg روزانه به صورت گاواژ دریافت کردند.

4) گروه سیکلو فسفامید و آتورواستاتین، با دوز مشابه گروه دو و سه، آتورواستاتین و سیکلو فسفامید دریافت کردند. داروی آتورواستاتین را 5 روز قبل و 5 روز بعد از تزریق سیکلو فسفامید تجویز شد.

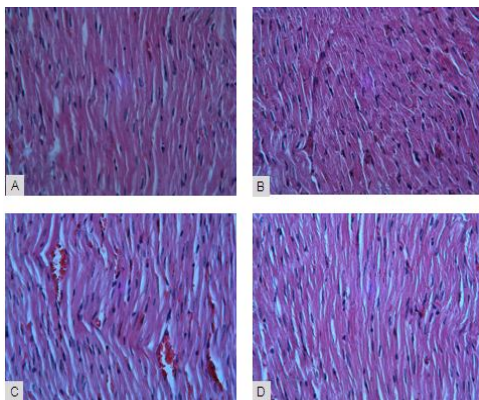
3 روز بعد از دریافت آخرین دارو، حیوانات با تزریق داخل صفاقی کتامین (50 mg/kg) و زایلازین (Sigma Aldrich) (5 mg/kg) بی‌هوش شدند (30). نمونه خون از قلب گرفته شد. بخشی از خون در لوله هپارینه برای ارزیابی هماتولوژی جمع‌آوری شد و بخشی از نمونه خون برای جداسازی سرم لخته شد و سپس بعد از سانتریفیوژ سرم برای ارزیابی پارامترهای بیوشیمیایی جدا شده و در فریزر 80- درجه نگهداری شد.

بعد از جمع‌آوری خون، حیوان با جابه‌جایی مهره‌های گردن کشته شده و قلب خارج شد. بخشی از عضله قلب در بافر فرمالین 10 درصد فیکس شد. 24 ساعت بعد از فیکس، آماده‌سازی و قالب‌گیری بافت انجام شد. برش‌های 5 میکرونی تهیه شده از قالب پارافینی با رنگ آمیزی H&E رنگ شدند. سپس ساختار بافتی عضله قلب با میکروسکوپ نوری به صورت blind توسط هیستولوژیست ارزیابی شد. برای ارزیابی هیستوپاتولوژیکی، معیارها بر اساس روش Rotruck و همکاران ارزیابی شد (30). برای سمیت قلبی ناشی از سیکلو فسفامید، احتقان، خونریزی، ادم، التهاب، فیبروز و میونکروز در نظر گرفته شد.

نمونه خون از تمام حیوانات در گروه‌ها در لوله هپارینه برای ارزیابی هماتولوژی استفاده شد. تعداد

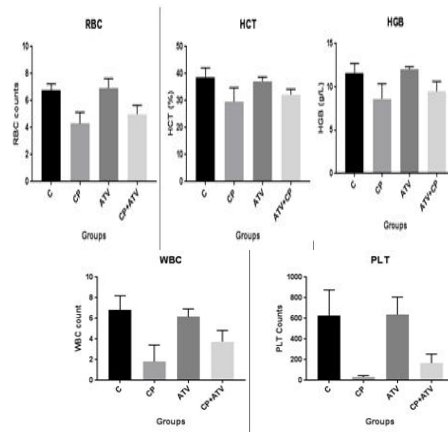
نمودار شماره 2: تغییرات پارمترهای بیوشیمیایی (لاکتات دهیدروژناز (LDH) و کراتین کیناز (CK-MB) در گروه‌های تیمار شده با سیکلو فسفامید (CP) ویا آتورواستاتین (ATV)

شکل شماره 3، ساختار عضله قلبی در گروه کنترل با ویژگی طبیعی، بدون ارتشاح سلولی و با عروق نرمال نشان می‌دهد. یک پارچگی در غشاء سلول عضلانی می‌کارد، ساختار نرمال میوفیبریل‌ها با ظاهر مخطط در گروه کنترل دیده می‌شود. در گروهی که آتورواستاتین دریافت کردند موفولوژی میوکارد مشابه گروه کنترل بود. موش‌های تجویز شده با سیکلو فسفامید، سمیت قلبی را به شکل نقاط فیروزه کانونی، خونریزی و احتقان عروق و ارتشاح سلول‌های مونونوکلئار، هسته پیکنوتیک در سلول عضلانی قلب و ادم بینابینی را نشان دادند. در گروهی که حیوانات قبل از دریافت سیکلو فسفامید با آتورواستاتین تیمار شدند، در بررسی بافت شناسی عضله قلب تقریباً توانست ساختار طبیعی را حفظ کند. به طوری که فضای بینابینی و یکپارچگی عضله قلبی کمتر می‌باشد.



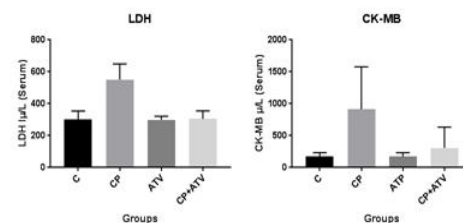
شکل شماره 3: فتو میکرو گراف‌ها از برش‌های عضله قلب رنگ شده با H&E: ساختار بافتی نرمال در گروه کنترل، که فقط نرمال سالی‌ن دریافت کردند. B: گروهی که فقط آتورواستاتین دریافت کردند ساختار بافتی میوکارد همانند گروه کنترل نرمال می‌باشد. C: گروهی که سیکلو فسفامید دریافت کردند خونریزی، احتقان، ارتشاح سلول‌های مونونوکلئار، هسته پیکنوتیک در سلول عضلانی قلب و ادم بینابینی دیده می‌شود. D: گروهی که سیکلو فسفامید و آتورواستاتین دریافت کردند تا حد زیادی ساختار بافتی عضله قلب حفظ شد. با بزرگنمایی  $\times 10$

(P). تعداد پلاکت هم در گروه دریافت‌کننده سیکلو فسفامید کاهش معنی‌داری در مقایسه با گروه کنترل داشت ( $P < 0/0001$ ). درمان با آتورواستاتین از ترومبوسیتوپنی تا حدی جلوگیری کرد.



نمودار شماره 1: تغییرات پارمترهای خونی در گروه‌های تیمار شده با سیکلو فسفامید (CP) ویا آتورواستاتین (ATV)

تجویز داخل صفاقی تک دوز سیکلو فسفامید تغییر بیوشیمیایی شدیدی به دنبال آسیب بافتی در عضله قلب ایجاد کرد. نمودار شماره 2 میزان آنزیم‌های مارکر سرم را نشان می‌دهد. فعالیت CK-MB و LDH در سرم گروهی که فقط سیکلو فسفامید دریافت کردند در مقایسه با گروه کنترل افزایش معنی‌داری را نشان می‌دهد ( $P < 0/0001$ ) در گروهی که تنها آتورواستاتین دریافت کردند هیچ تغییری در فعالیت این آنزیم‌ها در مقایسه با گروه کنترل دیده نشد. تجویز آتورواستاتین در گروهی که سیکلو فسفامید دریافت کردند، فعالیت آنزیم LDH را توانست در حد معنی‌داری کاهش دهد ( $P < 0/0001$ ) ولی این کاهش برای آنزیم CK-MB معنی‌دار نمی‌باشد.



## بحث

خونی می‌شود. بیش‌ترین اثر محافظتی آتورواستاتین را روی گلبول‌های سفید و پلاکت مشاهده شد چون این دو سلول خونی نیمه عمر کوتاه‌تری در مقایسه با گلبول‌های قرمز در خون دارند به‌طوری‌که کاهش این سلول‌های خونی ناشی از تجویز سیکلو فسفامید مشهودتر است. کاهش گلبول‌سفید و پلاکت منجر به عفونت و خونریزی در بیماران می‌شود که فاکتورهای محدودکننده برای تجویز داروی سیکلو فسفامید در بیماران می‌باشد که در این مطالعه نشان دادیم که داروی آتورواستاتین به‌طور قابل توجهی موجب بهبود و حفظ این سلول‌های خونی می‌شود که اهمیت به‌سزایی در محافظت بیماران تحت درمان با داروی شیمی‌درمانی سیکلو فسفامید دارد.

سیکلو فسفامید با آنتی‌اکسیدان بافت‌ها تداخل داشته به‌طوری‌که گونه‌های فعال اکسیژن را<sup>1</sup> (ROS) تولید می‌کند که برای پستانداران به‌عنوان یک موتاژن عمل می‌کند (3، 6). هم‌چنین سمیت ناشی از سیکلو فسفامید علاوه بر تولید استرس اکسیداتیو و پروکسیداسیون لیپیدی با کاهش فعالیت سوپراکسید دیسموتاز، کاهش سطح گلو تاتیون همراه بوده و در نتیجه منجر به آسیب DNA می‌شود (4، 5، 10، 12، 38). تشکیل رادیکال‌های آزاد با بیماری‌های التهابی و قلبی-عروقی همراه است (39).

یافته‌های هیستوپاتولوژیک در این مطالعه آسیب شدید به بافت قلبی ناشی از سیکلو فسفامید را تایید می‌کند. ادم و خونریزی همراه با دژنراسیون و نکروز در فیبرهای عضلانی قلب به دنبال تغییرات عروقی ایجاد می‌شوند. اگرچه، مکانیسم دقیق سمیت قلبی ناشی از سیکلو فسفامید ثابت نشده است، ولی اعتقاد بر این است که متابولیت سیکلو فسفامید با ایجاد استرس اکسیداتیو و آسیب مستقیم اندوتلیال مویرگی همراه با نشت پروتئین‌ها، گلبول‌های قرمز و متابولیت‌های سمی

سمیت قلبی ناشی از سیکلو فسفامید در چندین مطالعه بالینی و تجربی بیان شد (33، 31). هم‌چنین ویژگی آنتی‌اکسیدانی و ضد التهابی آتورواستاتین و اثر محافظتی آن از آسیب قلبی ناشی از استرس اکسیداتیو توسط محققین به اثبات رسید (27، 34، 35). در مطالعه حاضر، ما برای اولین بار نشان دادیم که آتورواستاتین می‌تواند از طریق کاهش استرس اکسیداتیو و آپوپتوز اثر محافظتی در برابر سمیت قلبی و خونی ناشی از سیکلو فسفامید داشته باشد. آتورواستاتین ساختار بافتی میوکاردا را در برابر آسیب ناشی از سیکلو فسفامید حفظ کرد و پارامترهای هماتولوژیک و فعالیت آنزیم‌های قلبی را تا حد زیادی حفظ کرد.

سیکلو فسفامید یکی از پر مصرف‌ترین دارو شیمی‌درمانی است که برای درمان انواع سرطان استفاده می‌شود. آکرولین و فسفورامید موستارد از متابولیت‌های فعال سیکلو فسفامید می‌باشند. فسفورامید به‌طور برگشت‌ناپذیری به DNA متصل شده، در نتیجه منجر به ناتوانی سنتز DNA و مرگ سلولی می‌گردد. اکرولین نیز پروتئین ترمیم‌کننده DNA را غیر فعال کرده و به‌طور جزئی در سمیت سلولی سیکلو فسفامید شرکت می‌کند (8، 9). متوقف شدن رونویسی DNA سبب سرکوب شدن مغز استخوان و کاهش گلبول‌های قرمز و سفید و کاهش هموگلوبین و هماتوکریت بعد از تجویز سیکلو فسفامید می‌شود (36). از طرفی سیکلو فسفامید با کاهش بیان ژن Scal و CD34 باعث سرکوب مغز استخوان و کاهش گلبول‌های قرمز و سفید و افزایش تعداد پلاکت‌ها می‌شوند. Feng و همکاران در این مطالعه از دوز mg/kg 50/25 سیکلو فسفامید برای 10 روز متوالی استفاده کردند (37). در این مطالعه نشان دادیم که سیکلو فسفامید موجب کاهش قابل توجهی در سلول‌های خونی گلبول قرمز، سفید و پلاکت‌ها می‌شود که نشان می‌دهد داروی سیکلو فسفامید موجب سمیت

<sup>1</sup> Reactive Oxygen Species

کاربوپلاتین دارد (44). پراواستاتین با کاهش آپوپتوز از طریق فعال کردن Akt و حفظ HAX-1 میتو کندریایی نرمال در بافت قلب عملکرد قلب را بهبود می بخشد. در کلینیک آتورواستاتین در دوزهای 10، 20، 40 و 80 برای درمان دیس لیپیدمیا تجویز می شود (27). آتورواستاتین با دوز 10 mg/kg برای 10 روز متوالی از طریق مکانیسم های آنتی اکسیدانی، آنتی نیتروزاتیو-anti nitrosative، ضد التهابی و آنتی آپوپتوزی به عنوان یک داروی محافظتی در برابر سمیت بافت کبد و کلیه ناشی از دوکسوروبیسین مطرح می باشد (29). هم چنین اثر محافظتی آتورواستاتین با دوز 10  $\mu$ M بر آسیب ژنتیکی سلول های لنفوسیتی انسان در محیط In Vitro در برابر تابش اشعه رادیوترایی تایید شد (45). ما هم در این مطالعه از دوز 10 mg/kg داروی آتورواستاتین استفاده کرده و کاهش سمیت میوکاردا در ارزیابی ساختار هیستولوژی کاملاً مشهود بود.

یافته های مطالعه ما هم سو با یافته های دیگر محققان بیان می کند آتورواستاتین نقش مهمی در کاهش تغییرات مورفولوژیک و بیوشیمیایی ناشی از استرس اکسیداتیو در بافت قلبی و سلول های خونی دارد (40). نتایج ما پیشنهاد می کند که آتورواستاتین یک اثر محافظتی بر روی سمیت قلبی ناشی از سیکلو فسفامید دارد و ممکن است یک داروی موثر برای محافظت از قلب در شیمی درمانی با سیکلو فسفامید باشد.

### سپاسگزاری

پژوهش حاضر نتیجه طرح تحقیقاتی به شماره 96/66 می باشد. بدین وسیله از معاونت محترم تحقیقات و فناوری دانشگاه علوم پزشکی مازندران و مسئول محترم تحقیقات دانشجویی در این پژوهش قدردانی می گردد.

می باشد (40). هم چنین آسیب سلول های اندوتلیال در حضور متابولیت های سمی سیکلو فسفامید باعث آسیب مستقیم به میوکاردا و عروق خونی مویرگی و در نتیجه ادم، خونریزی بینابینی، و شکل گیری میکروترومبین می شود (40، 41). در این مطالعه، ارزیابی هیستوپاتولوژیکی نشان داد میوکاردا موش در گروه سیکلو فسفامید بالا ترین نمره آسیب را داشته است. در این مطالعه آتورواستاتین توانست آسیب قلبی را مهار کند و بافت قلب را از آسیب اکسیداتیو ناشی از تجویز سیکلو فسفامید محافظت کند.

نتایج ما فعالیت بالای LDH و CK-MB را در بافت قلبی موش هایی که سیکلو فسفامید دریافت کردند نشان می دهد کاهش فعالیت LDH سرم در حیواناتی که با آتورواستاتین درمان شدند کاهش آسیب قلبی و استرس اکسیداتیو را نشان می دهد.

آتورواستاتین با تاثیری قابل توجهی که در وضعیت بیوشیمیایی، آنتی اکسیدانی و ساختار بافتی میوکاردا داشته توانست نقش محافظتی بر کاردیو توکسیسیتی ناشی از داروی دوکسوروبیسین داشته باشد (42). در این مطالعه آتورواستاتین توانست فعالیت آنزیم های LDH و CK-MB و ساختار بافتی میوکاردا را حفظ کند. در مطالعه ما کاهش LDH معنی دار بود ولی کاهش CK-MB در مقایسه با گروه سیکلو فسفامید معنی دار نبود. این اختلاف احتمالاً در ارتباط با دوز داروی آتورواستاتین می باشد. فلوروستاتین به عنوان یک استاتین نقش محافظتی بر کاردیو توکسیسیتی ناشی از دوکسوروبیسین دارد. استاتین ها با کاهش تولید نیتروتیوزین قلبی و فعال کردن آنتی اکسیدان موضعی میتو کندریایی و مکانیسم های آنتی آپوپتوزی پاسخ التهابی را کاهش داده و عملکرد بطن چپ را بهبود می بخشد (43). مطالعه دیگری نیز نشان داد که داروی پراواستاتین نقش محافظتی در برابر سمیت قلبی ناشی از

## References

1. Akdemir A, Zeybek B, Akman L, Ergenoglu AM, Yeniel AO, Erbas O, et al. Granulocyte-colony stimulating factor decreases the extent of ovarian damage caused by cisplatin in an experimental rat model. *J Gynecol Oncol*. 2014;25(4):328-333.
2. Zhao H, Jin B, Zhang X, Cui Y, Sun D, Gao C, et al. Yangjing capsule ameliorates spermatogenesis in male mice exposed to cyclophosphamide. *Evid Based Complement Alternat Med*. 2015;2015.
3. Mohammadi F, Nikzad H, Taghizadeh M, Taherian A, Azami-Tameh A, Hosseini S, et al. Protective effect of *Zingiber officinale* extract on rat testis after cyclophosphamide treatment. *Andrologia*. 2014;46(6):680-686.
4. Maremanda KP, Khan S, Jena G. Zinc protects cyclophosphamide-induced testicular damage in rat: Involvement of metallothionein, tesmin and Nrf2. *Biochem Biophys Res Commun*. 2014;445(3):591-596.
5. Oyagbemi A, Omobowale T, Saba A, Adedara I, Olowu E, Akinrinde A, et al. Gallic acid protects against cyclophosphamide-induced toxicity in testis and epididymis of rats. *Andrologia*. 2015; 48(4):393-401
6. Ahmed LA, El-Maraghy SA, Rizk SM. Role of the KATP channel in the protective effect of nicorandil on cyclophosphamide-induced lung and testicular toxicity in rats. *Sci Rep*. 2015;5.
7. Le X, Luo P, Gu Y, Tao Y, Liu H. Squid ink polysaccharide reduces cyclophosphamide-induced testicular damage via Nrf2/ARE activation pathway in mice. *Iran J Basic Med Sci*. 2015;18(8):827 –831. (persian)
8. El Tawab AMA, Shahin NN, AbdelMohsen MM. Protective effect of *Satureja montana* extract on cyclophosphamide-induced testicular injury in rats. *Chem Biol Interact*. 2014;224:196-205.
9. Bakhtiary Z, Shahrooz R, Ahmadi A, Soltanilinejad F. Ethyl pyruvate ameliorates the damage induced by cyclophosphamide on adult mice testes. *Int J Fertil Steril*. 2016;10(1):79-86.
10. Ettaya A, Dhibi S, Samout N, Elfeki A, Hfaiedh N. Hepatoprotective activity of white horehound (*Marrubium vulgare*) extract against cyclophosphamide toxicity in male rats. *Can J Physiol Pharmacol*. 2015;94(4):441-447.
11. Kocahan S, Dogan Z, Erdemli E, Taskin E. Protective Effect of Quercetin Against Oxidative Stress-induced Toxicity Associated With Doxorubicin and Cyclophosphamide in Rat Kidney and Liver Tissue. *Iran J Kidney Dis*. 2017;11(2) :124-131.(persian)
12. El-Agamy DS, Elkablawy MA, Abo-Haded HM. Modulation of cyclophosphamide-induced cardiotoxicity by methyl palmitate.



- Cancer Chemother Pharmacol. 2017;79(2):399-402.
13. Bernuth G, Adam D, Hofstetter R, Lang D, Mohr W, Kohne E, et al. Cyclophosphamide cardiotoxicity. *Eur J Pediatr*. 1980;134(1):87-90.
  14. Zhang L, Gong AG, Riaz K, Deng JY, Ho CM, Lin HQ, et al. A novel combination of four flavonoids deriving from *Astragali Radix* relieves the symptoms of cyclophosphamide-induced anemic rats. *FEBS Open Bio*. 2016; 7(3): 318–323.
  15. Swamy AV, Patel U, Koti B, Gadad P, Patel N, Thippeswamy A. Cardioprotective effect of *Saraca indica* against cyclophosphamide induced cardiotoxicity in rats: A biochemical, electrocardiographic and histopathological study. *Indian J Pharmacol*. 2013;45(1):44-48.
  16. Mythili Y, Sudharsan P, Varalakshmi P. DL- $\alpha$ -lipoic acid ameliorates cyclophosphamide induced cardiac mitochondrial injury. *Toxicology*. 2005;215(1-2):108-114.
  17. Sudharsan P, Mythili Y, Selvakumar E, Varalakshmi P. Cardioprotective effect of pentacyclic triterpene, lupeol and its ester on cyclophosphamide-induced oxidative stress. *Hum Exp Toxicol*. 2005; 24(6):313-318.
  18. Jnaneshwari S, Hemshekhar M, Santhosh MS, Sunitha K, Thushara R, Thirunavukkarasu C, et al. Crocin, a dietary colorant mitigates cyclophosphamide-induced organ toxicity by modulating antioxidant status and inflammatory cytokines. *J Pharm Pharmacol*. 2013;65(4):604-614.
  19. Schrott HG, Knapp H, Davila M, Shurzinske L, Black D. Effect of atorvastatin on blood lipid levels in the first 2 weeks of treatment: a randomized, placebo-controlled study. *Am Heart J*. 2000;140(2):249-252.
  20. Zhou Q, Liao JK. Pleiotropic effects of statins. *Circ J*. 2010;74(5):818-826.
  21. Davignon J. Beneficial cardiovascular pleiotropic effects of statins. *Circulation*. 2004;109(23 suppl 1):III39- 43.
  22. Parlakgumus HA, Bolat FA, Kilicdag EB, Simsek E, Parlakgumus A. Atorvastatin for ovarian torsion: effects on follicle counts, AMH, and VEGF expression. *Eur J Obstet Gynecol Reprod Biol*. 2014;175:186-190.
  23. Cadirci E, Oral A, Odabasoglu F, Kilic C, Coskun K, Halici Z, et al. Atorvastatin reduces tissue damage in rat ovaries subjected to torsion and detorsion: biochemical and histopathologic evaluation. *Naunyn Schmiedebergs Arch Pharmacol*. 2010;381(5):455-466.
  24. Ozacmak VH, Sayan H, Igdem AA, Cetin A, Ozacmak ID. Attenuation of contractile dysfunction by atorvastatin after intestinal ischemia reperfusion injury in rats. *Eur J Pharmacol*. 2007;562(1):138-147.
  25. Elewa HF, Kozak A, El-Remessy AB, Frye RF, Johnson MH, Ergul A, et al.

- Early atorvastatin reduces hemorrhage after acute cerebral ischemia in diabetic rats. *J Pharmacol Exp Ther.* 2009;330(2):532-540.
26. Gottmann U, Brinkkoetter PT, Hoeger S, Gutermann K, Coutinho ZM, Ruf T, et al. Atorvastatin donor pretreatment prevents ischemia/reperfusion injury in renal transplantation in rats: possible role for aldose-reductase inhibition. *Transplantation.* 2007;84(6):755-762.
27. Ramanjaneyulu S, Trivedi P, Kushwaha S, Vikram A, Jena G. Protective role of atorvastatin against doxorubicin-induced cardiotoxicity and testicular toxicity in mice. *J Physiol Biochem.* 2013;69(3):513-525.
28. Henninger C, Fritz G. Statins in anthracycline-induced cardiotoxicity: Rac and Rho, and the heartbreakers. *Cell Death Dis.* 2017;8(1):e2564.
29. El-Moselhy MA, El-Sheikh AA. Protective mechanisms of atorvastatin against doxorubicin-induced hepatorenal toxicity. *Biomed Pharmacother.* 2014;68(1):101-110.
30. Gunes S, Sahinturk V, Karasati P, Sahin IK, Ayhanci A. Cardioprotective effect of selenium against cyclophosphamide-induced cardiotoxicity in rats. *Biol Trace Elem Res.* 2017;177(1):107-114.
31. Gunes S, Sahinturk V, Karasati P, Sahin IK, Ayhanci A. Cardioprotective Effect of Selenium Against Cyclophosphamide-Induced Cardiotoxicity in Rats. *Biol Trace Elem Res.* 2016:1-8.
32. Zver S, Zadnik V, Bunc M, Rogel P, Cernelc P, Kozelj M. Cardiac toxicity of high-dose cyclophosphamide in patients with multiple myeloma undergoing autologous hematopoietic stem cell transplantation. *Int J Hematol.* 2007;85(5):408-414.
33. Wadia S. Acute cyclophosphamide hemorrhagic myopericarditis: dilemma case report, literature review and proposed diagnostic criteria. *J Clin Diagn Res.* 2015;9(11):OE01-OE3.
34. Profumo E, Buttari B, Saso L, Rigano R. Pleiotropic effects of statins in atherosclerotic disease: focus on the antioxidant activity of atorvastatin. *Curr Top Med Chem.* 2014;14(22):2542-2551.
35. Furuya DT, Poletto AC, Favaro RR, Martins JO, Zorn TM, Machado UF. Anti-inflammatory effect of atorvastatin ameliorates insulin resistance in monosodium glutamate-treated obese mice. *Metabolism.* 2010;59(3):395-399.
36. Dame C, Kirschner KM, Bartz KV, Wallach T, Hussels CS, Scholz H. Wilms tumor suppressor, Wt1, is a transcriptional activator of the erythropoietin gene. *Blood.* 2006;107(11):4282-4290.
37. Feng L, Huang Q, Huang Z, Li H, Qi X, Wang Y, et al. Optimized Animal Model of Cyclophosphamide-induced Bone Marrow Suppression. *Basic Clin Pharmacol Toxicol.* 2016;119(5):428-435.

38. Gore PR, Prajapati CP, Mahajan UB, Goyal SN, Belemkar S, Ojha S, et al. Protective Effect of Thymoquinone against Cyclophosphamide-Induced Hemorrhagic Cystitis through Inhibiting DNA Damage and Upregulation of Nrf2 Expression. *Int J Biol Sci.* 2016;12(8):944-953
39. Hu Y, Chen X, Duan H, Hu Y, Mu X. Pulsatilla decoction and its active ingredients inhibit secretion of NO, ET-1, TNF- $\alpha$ , and IL-1 $\alpha$  in LPS-induced rat intestinal microvascular endothelial cells. *Cell Biochem Funct.* 2009;27(5):284-288.
40. Dhesi S, Chu MP, Blevins G, Paterson I, Larratt L, Oudit GY, et al. Cyclophosphamide-induced cardiomyopathy a case report, review, and recommendations for management. *J Investig Med High Impact Case Rep.* 2013;1(1):2324709613480346.
41. Motawi TM, Sadik NA, Refaat A. Cytoprotective effects of DL-alpha-lipoic acid or squalene on cyclophosphamide-induced oxidative injury: an experimental study on rat myocardium, testicles and urinary bladder. *Food Chem Toxicol.* 2010;48(8):2326-2336.
42. Chitra V, Devi KB, Lokesh A, Rajalakshmi V. Pharmacodynamic interaction of aqueous extract of garlic with atorvastatin in doxorubicin-induced cardiotoxicity in rats. *Int J Pharm Pharm Sci.* 2013;5:440-449.
43. Riad A, Bien S, Westermann D, Becher PM, Loya K, Landmesser U, et al. Pretreatment with statin attenuates the cardiotoxicity of Doxorubicin in mice. *Cancer Res.* 2009;69(2):695-699.
44. Cheng CF, Juan SH, Chen JJ, Chao YC, Chen HH, Lian WS, et al. Pravastatin attenuates carboplatin-induced cardiotoxicity via inhibition of oxidative stress associated apoptosis. *Apoptosis.* 2008;13(7):883-894.
45. Hosseinimehr S, Izakmehri M, Ghasemi A. In vitro protective effect of atorvastatin against ionizing radiation induced genotoxicity in human lymphocytes. *Cell Mol Biol (Noisy-le-grand).* 2014;61(1):68-71.