CASE REPORT

Cardiac Metastasis of Breast Cancer: A Case Report

Kambiz Alizadeh[1],
Masoomeh Tabari[2],
Azra Izanloo[3]

[1] Assistant Professor, Department of Cardiovascular Surgery, Faculty of Medicine, Mashhad University of Medical Sciences, Mashhad, Iran
[2] Associate Professor, Department of Anesthesiology, Faculty of Medicine, Mashhad University of Medical Sciences, Mashhad, Iran
[3] MSc in Medical Education, Razavi Cancer Research Center, Imam Reza International University, Mashhad, Iran

(Received October 8, 2018 ; Accepted January 8, 2018)

Abstract

Breast cancer is one of the most common cancers in women. As we know, cardiac metastases occur rarely. In this study, a 40-year-old woman referred to the hospital due to severe pain in the right leg. She was diagnosed with deep vein thrombosis (DVT) and received treatment, but, after one month and a half she returned with severe pain, exacerbated shortness of breath, cramping pain, and chest pain. With the diagnosis of lung embolism, she received anticoagulant therapy and discharged after recovery. Then, about two months later, the patient was admitted for the third time, with symptoms of shortness of breath, chest pain, and right foot edema. In Doppler echocardiography, acute to chronic thrombosis was reported in femoral popliteal vein and common femoral vein with external liliac expansion. Based on the computed tomography angiography (CTA) and Echocardiography, the patient was diagnosed with pulmonary embolism with a mass in the right ventricular, so, cardiothoracic surgery consultation was done. During the operation, extensive spread of metastasis was seen on mediastinum, the aorta, and pericardial space. A biopsy was performed and metastatic breast cancer was reported. This study signifies the importance of examining patients with recurrent DVT for malignancy.

Keywords: metastasis, heart, right ventricle, aorta, embolism, breast cancer

J Mazandaran Univ Med Sci 2019; 29 (171): 112-116 (Persian).

* **Corresponding Author: Masoomeh Tabari-** Faculty of Medicine, Mashhad University of Medical Sciences, Mashhad, Iran (E-mail: E-mail: tabarim@mums.ac.ir)

[Downloaded from jmums.mazums.ac.ir on 2026-02-06]

مجله دانشگاه علوم پزشکی مازندران
دوره بیست و نهم شماره ۱۷۱ فروردین سال ۱۳۹۸ (۱۱۶-۱۱۲)

متاستاز قلبی ناشی از سرطان پستان: گزارش مورد

کامبیز علیزاده[۱]
معصومه طبری[۲]
عذرا ایزانلو[۳]

چکیده

سرطان پستان از شایع‌ترین سرطان‌ها در خانم‌ها است، ولی متاستاز به قلب نادر می‌باشد. در این گزارش، خانمی ۴۰ ساله معرفی می‌شود که با درد شدید پای راست به بیمارستان مراجعه کرده و با تشخیص DVT تحت درمان قرار گرفته وترخیص شد.-وی یک ماه و نیم بعد با درد پا و تنگی نفس فعالیتی و درد قفسه سینه مراجعه کرد و با تشخیص آمبولی ریه و درمان ضد انعقادی بهبود یافت و مرخص شد. سپس حدود دو ماه بعد برای بار سوم با علایم تنگی نفس فعالیتی شدید و درد قفسه سینه و ادم پای راست بستری شد. درسونو داپلر، ترمبوز با نمای تحت حاد تا مزمن در ورید فمورال، پوپلیئتال، فمورال مشترک با گسترش ورید ایلیاک خارجی گزارش شده بود. با توجه به نتایج اکوکاردیوگرافی و سی‌تی آنژیوگرافی، با تشخیص یک توده در بطن راست، مشورت جراحی قلب انجام شد. در حین عمل پزشک با گسترش وسیع توده‌های متاستاز وسیع روی آئورت و فضای پریکارد و مدیاستن مواجه شد. نمونه برداری انجام و متاستاز ناشی از سرطان پستان توسط پاتولوژیست گزارش شد. سیر این بیمار اهمیت بررسی بیماران با ترومبوز وریدی عمقی (DVT) مکرر برای بدخیمی را مطرح می‌کند.

واژه های کلیدی: متاستاز، قلب، بطن راست، آئورت، آمبولی، سرطان پستان

مقدمه

متاستازهای قلبی به ندرت به عنوان اولین محل متاستاز دیده می‌شوند و معمولاً دیر تشخیص داده می‌شوند. متاستازهای قلبی در ۲۰ تا ۶ درصد اتوپسی بیماران مبتلا به بدخیمی مشاهده می‌شود(۱). شایع‌ترین نئوپلاسم‌هایی که به قلب متاستاز می‌دهند، معمولاً ملانوم بدخیم، لنفوم، لوسمی و سرطان پستان و ریه می‌باشند(۲). اپیکارد، میوکارد و اندوکارد، لایه‌های قلبی هستند که به ترتیب تحت نئوپلاسم‌های متاستاتیک قرار می‌گیرند(۳). سمت راست قلب بیش‌ترین درگیری را دارد، در حالی که متاستازهای سمت چپ قلب نادرتر می‌باشند(۴).

نئوپلاسم‌ها می‌توانند از چهار مسیر مختلف لنفاوی، هماتوژن، گسترش مستقیم و فرآیند گسترش با ورید venacava متاستاز دهند(۵). برای قلب معمولاً گسترش لنفاوی متاستازهای پریکارد را ایجاد می‌کند. گسترش هماتوژن، تمایل به مهاجرت به میوکارد دارد. از طرفی دیگر، ملانوم بدخیم، لنفوم، لوسمی، سارکوم بافت نرم معمولاً از طریق مسیر هماتوژن منتشر می‌شوند.

مولف مسئول: معصومه طبری- مشهد: میدان تقی آباد، بیمارستان قایم، دپارتمان بیهوشی E-mail: tabarim@mums.ac.ir
۱. استادیار، گروه جراحی قلب، دانشکده پزشکی، دانشگاه علوم پزشکی مشهد، ایران
۲. دانشیار، گروه بیهوشی، دانشکده پزشکی، دانشگاه علوم پزشکی مشهد، ایران
۳. کارشناس ارشد آموزش پزشکی، مرکز تحقیقات سرطان رضوی، دانشگاه بین المللی امام رضا، مشهد، ایران
تاریخ دریافت : ۱۳۹۷/۷/۱۶ تاریخ ارجاع جهت اصلاحات : ۱۳۹۷/۷/۲۹ تاریخ تصویب : ۱۳۹۷/۱۰/۱۸

[Downloaded from jmums.mazums.ac.ir on 2026-02-06]

تومورهـایی کـه در نزدیکـی قلـب هسـتند ماننـد برونش، پستان و مری از طریق گسـترش مسـتقیم انتشـار مـی‌یابنـد و معمـولاً باعـث بیمـاری پریکـارد مـی‌شـوند. گزارش شده است که در یک درصـد بیمـاران مبـتلا بـه کارسینوم کلیوی، متاستاز از طریق ورید کلیوی به دهلیز راست گسترش می‌یابند(۶).

گفتنی است سرطان پستان از طریـق لنـف نودهـای مدیاستن گسترش می‌یابد و سلول‌های توموری در ابتـدا در پریکارد پخش می‌شوند و بعد به میوکارد منتقل می‌شـوند. باتوجه به شیوع بالا، کارسینوم‌های ریه و پستان تومورهـایی هستند که می‌توانند به قلـب متاسـتاز دهنـد(۲). هـدف از ایـن مطالعـه، گـزارش یـک مـورد متاسـتاز قلبـی روی پریکارد و ایورت ناشـی از سـرطان پسـتان اسـت کـه بـا تظاهرات آمبولی و DVT مراجعه کرده است، می‌باشد.

گزارش مورد

بیمار، خانم ۴۰ ساله است که حدود سه مـاه قبـل از تشخیص نهایی بـا درد شـدید در ناحیـه پـای راسـت بـه بیمارستان مراجعه کرده است که دارای بیماری زمینـه‌ای خاصی هم نبـود، فقـط یـک نـدول کوچـک در پسـتان راست داشت که توصیه به بررسی شده بود، ولـی بیمـار پیگیری نکرده بود و با تشخیص DVT تحت درمان قرار گرفته و ترخیص شد. وی یک ماه و نیم بعد با درد پـا و تنگی نفس فعالیتی و درد قفسه سـینه مراجعـه کـرد و بـا تشخیص آمبولی ریه و درمان ضد انعقادی بهبود یافت و مرخص شد. سپس حدود دو ماه بعـد بـرای بـار سـوم بـا علایم تنگی نفس فعالیتی شدید و درد قفسـه سـینه و ادم پای راست بستری شـد. درسـونو داپلـر ترمبـوز بـا نمـای تحت حـاد تـا مـزمن در وریـد فمورالپوپلیئتـال، فمـورال مشترک با گسترش بـه وریـد ایلیـاک خـارجی گـزارش شده بود. نتایج اکوکاردیو گرافی و سی تی آنژیوگرافی تشـخیص یـک تـوده در بطـن راسـت، EF=55% ، Mild MR و پریکاردیـال افیـوژن متوسـط را نشـان داد. بیمار به CCU منتقل شد. تحـت انفوزیـون هپـارین قـرار گرفت و HR بیمار بین ۱۱۰ تا ۱۳۰ و ریتم قلبی سینوسی بـود. آزمایشـات بیمـار INR=1.34، PTT=74 و PT=14.4 بود. برای بیمار مشاوره جراحی قلب درخواست شد کـه بیمار با تشخیص توده داخل بطن به اتاق عمل برده شـد. در حین جراحی، جراح با تـوده‌هـای زیـادی در اطـراف آئورت و مدیاستن و روی شریان پولمونری مواجـه شـد (تصویر شماره ۱) که بیوپسی این توده‌هـا نشـان داد کـه مربوط به متاستاز ناشی از سرطان پستان می‌باشد. پـس از کانولیشن و برقراری CPB توده داخل بطن به ابعاد ۲×۲ سانتی‌متر که به کورداهای دریچـه تریکوسـپید چسـبیده بود خارج شد. بعد از اتمام عمل جراحی بیمـار بـه ICU انتقال یافت و تا دو روز بعد از عمل در وضعیت مناسـبی بـه سـر مـی‌بـرد امـا در روز سـوم دچـار افـت ناگهـانی هوشیاری شد. مشاوره نورولوژی انحـام شـد و بـه دلیـل CVA جهت ترومبوساکشن بـه کـت لـب انتقـال یافـت. ولی علی‌رغم انجام ترومبوساکشن قبل از ترخیص از کت لب مجددا لخته داخل کاروتید تشکیل شد و بـرای بیمـار درمان طبی ضد انعقاد شروع شد. چند روز بعد درICU به دلیل سکته وسیع مغزی به‌دلیل آمبولی مغزی فوت شد.

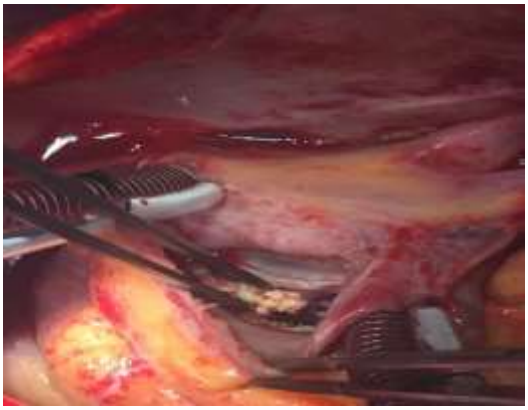

تصویر شماره ۱: توده های متاستاز در روی آئورت

بحث

در این کیس بیمار با علایـم قلبـی و تنگـی نفـس و DVT اندام تحتانی مراجعه کرده است که نشان داده شد که بیمار دچار متاستاز قلبی ناشی از کانسر پستان می‌باشد.

[Downloaded from jmums.mazums.ac.ir on 2026-02-06]

متاستازهای قلبی عمدتا در بیماران دهه شصت و هفتاد زندگی رخ می‌دهند که هیچ ترجیح جنسی در آن دیده نمی‌شود. معمولا متاستازهای قلبی در افرادیکه دارای متاستازهای منتشر هستند دیده می‌شوند و متاستازهای انفرادی در قلب بسیار به ندرت اتفاق می‌افتند(۱). در حالی‌که کیس حاضر ۴۰ ساله بدون متاستاز گسترده از قبل بوده است. از نظر هیستولوژی، سه چهارم تومورهای اولیه قلب خوش خیم هستند و بیش‌تر از نیمی از آن‌ها Myxomas می‌باشند(۷). تومورها چه خوش خیم و چه بدخیم بصورت اولیه در داخل بطن می‌باشند و در دهلیز سمت چپ رشد می‌کنند و منجر به انسداد LV می‌شوند. آمبولی در این موارد بسیار شایع است. تومورهای ثانویه یا متاستاتیک قلب نسبتاً بیش‌تر، با بروز حداقل ۱۰۰ برابر بیش‌تر از تومورهای اولیه قلب هستند(۸) اگر چه که سمت راست قلب برای درگیری شایع‌تر از سمت چپ می‌باشد اما کیس‌هایی نیز دیده شده‌اند که سمت چپ قلب آن‌ها دچار درگیری بوده است(۹،۶،۴) پیشروی متاستاز در قلب، افزایش در سایز قلب را به‌وسیله افیوژن پریکارد ایجاد می‌کند و علایم نارسایی قلبی یا بیماری‌های دریچه ای و اختلالات ریتم دهلیزی یا بطنی را به همراه دارد(۱۲-۱۰). به‌طور کل، هیچ تست آزمایشگاهی یا فیزیکی نمی‌تواند نوع تومور را تشخیص دهد، مگرنمونه برداری مستقیم از تومور. همانطور که میدانیم در عصر کنونی، تکنیک های تشخیصی پیشرفته اکوکاردیوگرافی، می‌تواند تشخیص درگیری‌های قلبی ناشی از بیماری‌های نئوپلاستیک را راحت‌تر کند. تومورهای داخل بطنی معمولاً به‌عنوان یک نقص پر شده در آنژیوگرافی با کنتراست یا رادیونوکلوئید دیده می‌شوند(۴). گاهی بیوپسی با روش‌های بیوپسی با کاتتر تحت فلورسکوپی یا با TEE نیز می تواند انجام شود(۴) اما هم چنان چالش‌های زیادی در ارتباط با تشخیص و درمان متاستازهای قلبی وجود دارد.

به‌طور کلی، با توجه به این‌که بیماران با سرطان پستان می‌توانند از متاستازهای قلبی متضرر گردند زمانیکه علایم بالینی ناگهانی و تغییرات همودینامیک را تجربه می‌کنند، لازم است که یک تیم چند رشته‌ای جهت انتخاب درمان مناسب‌تر در چنین شرایطی تصمیم‌سازی کنند تا در صورت وجود علایم زمینه‌ای در ارگان‌های دیگر تشخیص زودتری به‌دست آید.

References

1. Pinho T, Rodrigues-Pereira P, Araújo V, Oliveira NP, Macedo F, Graça A, et al. Cardiac metastasis of melanoma as first manifestation of disease. Rev Port Cardiol 2009; 28(5): 633-639.
2. Reynen K, Köckeritz U, Strasser RH. Metastases to the heart. Ann Oncol 2004; 15(3): 375-381.
3. MacGee W. Metastatic and invasive tumours involving the heart in a geriatric population: A necropsy study. Virchows Arch A Pathol Anat Histopathol. 1991; 419:183-189.
4. Dasappa L, Saldanha C, Kuntegowdanahalli L, Jacob L, Babu G, Babu M, et al. An unusual presentation of cardiac metastasis in breast cancer. Clin Cancer Investig J 2016; 5(1): 89-91.
5. Aburto J, Bruckner BA, Blackmon SH, Beyer EA, Reardon MJ. Renal cell carcinoma, metastatic to the left ventricle. Tex Heart Inst J 2009; 36(1):48-49.
6. Kadappu KK, Rajaratnam R, Kachwalla H, Nguyen PD. Lung cancer mimicking left atrial mass. Postgrad Med J. 2008; 84(993): 386-387.
7. Tamura A, Matsubara O, Yoshimura N, Kasuga T, Akagawa S, Aoki N. Cardiac metastasis of lung cancer. A study of metastatic pathways and clinical manifestations. Cancer 1992; 70(2): 437-442.

[Downloaded from jmums.mazums.ac.ir on 2026-02-06]

8. Morais VD, Dalbem F, Borges K, Restelli V. Right ventricular tumor in a patient with melanoma. Arq Bras Cardiol 2008; 91: e29-32, e21-24.
9. Choi PW, Kim CN, Chang SH, Chang WI, Kim CY, Choi HM. Cardiac metastasis from colorectal cancer: A case report. World J Gastroenterol 2009; 15(21): 2675-2678.
10. Butany J, Nair V, Naseemuddin A, Nair GM, Catton C, Yau T. Cardiac tumours: Diagnosis and management. Lancet Oncol 2005; 6(4): 219-228.
11. Alexandrescu C, Civaia F, Dor V. Tumor thrombus in right atrium from lung adenocarcinoma. Ann Thorac Surg 2009; 87(2): e11- e12.
12. Bernhardt P, Jones A, Kaufmann J, Hombach V, Spiess J. Cardiac metastasis of a gastric adenocarcinoma. Eur Heart J 2009; 30(13): 1655.

[Downloaded from jmums.mazums.ac.ir on 2026-02-06]