

Sporadic and Non-syndromic Bilateral Humeroradial Synostosis: A Case Report

Mehran Razavipour¹,
Masoud Shayesteh Azar²,
Mohamad Hosein Kariminasab²,
Salman Gaffari²,
Mani Mahmodi¹,
Abolfazl Kazemi³

¹ Assistant Professor, Orthopedic Research Center, Mazandaran University of Medical Science, Sari, Iran

² Associate Professor, Orthopedic Research Center, Mazandaran University of Medical Sciences, Sari, Iran

³ Resident in Orthopedic Surgery, Orthopedic Research center, Mazandaran University of Medical Sciences, Sari, Iran

(Received December 2, 2018 ; Accepted July 20, 2019)

Abstract

Non-syndromic bilateral humeroradial synostosis is a very rare congenital anomalies of the upper limbs. This condition often occurs in conjunction with various syndromes and is associated with a positive family history. Herein, we report a 6 year old boy with non-syndromic bilateral humeroradial synostosis, without aplasia, hypoplasia or family history. Both elbows were constant at 90 degrees flexion and the patient was not able to perform supination and pronation. Internal rotation, external rotation, and abduction movements of shoulder were normal. Except bilateral humero radial synostosis, findings of physical examinations, lab tests, and imaging were normal. Parents rejected surgical treatment.

Keywords: humero radial synostosis, sporadic, pediatric

J Mazandaran Univ Med Sci 2019; 29 (174): 179-182 (Persian).

* **Corresponding Author: Abolfazl Kazemi** - Orthopedic Research Center, Mazandaran University of Medical Sciences, Sari, Iran (E-mail: kazemi.a.915@gmail.com)

گزارش یک مورد نادر از سینوستوزیس اسپورادیک دوطرفه هومورادیاال

مهران رضوی پور^۱
مسعود شایسته آذر^۲
محمد حسین کریمی نسب^۲
سلمان غفاری^۲
مانی محمودی^۱
ابوالفضل کاظمی^۳

چکیده

سینوستوزیس دوطرفه اسپورادیک و غیر سندرومیک هومورادیاال یک ناهنجاری بسیار نادر مادرزادی اندام فوقانی است. این وضعیت اغلب در ارتباط با سندروم‌های مختلف اتفاق افتاده و با یک سابقه خانوادگی مثبت همراهی دارد. بیمار حاضر، پسر ۶ ساله مبتلا به هومورادیاال سینوستوزیس دوطرفه، بدون آپلازی یا هایپوپلازی و بدون سابقه خانوادگی است. در هر دو طرف، آرنج‌ها در ۹۰ درجه فلکشن ثابت بود و بیمار قادر به انجام پروناسیون و سوپیناسیون نبود. اینترنال و اکسترنال روتاسیون و ابداکشن شانه طبیعی بود و به جز وجود ناهنجاری مذکور یافته‌های دیگر معاینات فیزیکی، آزمایش‌های آزمایشگاهی و تصویربرداری طبیعی بود. والدین بیمار درمان جراحی را نپذیرفتند.

واژه های کلیدی: هومورادیاال سینوستوزیس، اسپورادیک، اطفال

مقدمه

می‌باشد (۳). اکثر موارد گزارش شده هومورادیاال سینوستوزیس با سندروم‌های مختلفی همراه هستند به طوری که این آنومالی تا کنون در ۳۵ سندرم شناخته شده مشاهده شده و با آنومالی‌هایی مانند کرانیوسینوستوز، آنومالی‌های خط وسط صورت (هایپوپلازی قسمت میانی صورت) و آترزی و یا استنوز کانال مری (سندروم Bixler-Antley) همراهی دارد (۴،۱). هومورادیاال سینوستوزیس ایزوله و غیر سندرومیک و بدون سابقه فامیلیال به ندرت گزارش شده است و در جستجوی انجام شده تنها ۵ مورد در گزارشات Murphy و Hanson (۵)، McIntyre و Benson (۲)، Liu و Zhao (۶)

سینوستوزیس هومورادیاال یکی از بیماری‌های بسیار نادر است که به سبب نقص جداشدن طولی استخوان‌های بازو و ساعد که به صورت نامناسبی به یکدیگر متصل می‌باشند روی می‌دهد. این قرارگیری نامناسب سبب می‌شود آرنج در موقعیت صحیح آناتومیک قرار نگیرد و عملکرد مناسبی نداشته باشد (۲،۱). McIntyre و Benson هومورادیاال سینوستوزیس مادرزادی را به دو کلاس تقسیم کردند. کلاس I در حالت اکستانسیون فیکس بوده و با هایپوپلازی اولنا همراه است که به صورت اسپورادیک روی می‌دهد. کلاس II فامیلیال و بدون هایپوپلازی بوده و در حالت فلکشن فیکس

مؤلف مسئول: ابوالفضل کاظمی - ساری: بلوار امیرمازندرانی، مرکز آموزشی درمانی امام خمینی (ره)، مرکز تحقیقات ارتوپدی E-mail:kazemi.a.915@gmail.com

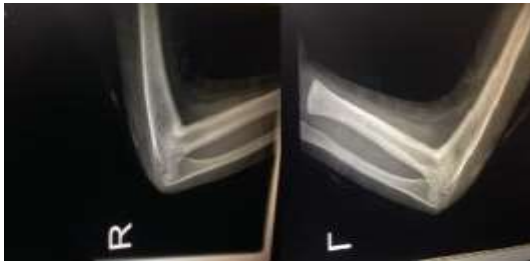
۱. استادیار، مرکز تحقیقات ارتوپدی، دانشگاه علوم پزشکی مازندران، ساری، ایران

۲. دانشیار، مرکز تحقیقات ارتوپدی، دانشگاه علوم پزشکی مازندران، ساری، ایران

۳. دستیار ارتوپدی، مرکز تحقیقات ارتوپدی، دانشگاه علوم پزشکی مازندران، ساری، ایران

تاریخ دریافت: ۱۳۹۷/۹/۱۱ تاریخ ارجاع جهت اصلاحات: ۱۳۹۷/۹/۱۹ تاریخ تصویب: ۱۳۹۸/۳/۲۸

رادیوس و اولنا وجود نداشت (تصویر شماره ۲) و دانسته استخوان‌ها نرمال بود. بررسی‌های ظاهری و رادیوگرافی اندام تحتانی دو طرف نرمال بود و بیمار از نظر روانپزشکی مشکل خاصی نداشت. درخواست انجام بررسی‌های کروموزومی به دلیل مخالفت والدین بیمار انجام نشد. نگارش و انتشار این گزارش، پس از کسب اجازه از بیمار و والدین او انجام شد.



تصویر شماره ۲: رادیوگرافی هر دو آرنج؛ هومورادیال سینوستوزیس بدون آنومالی همراه دیگر

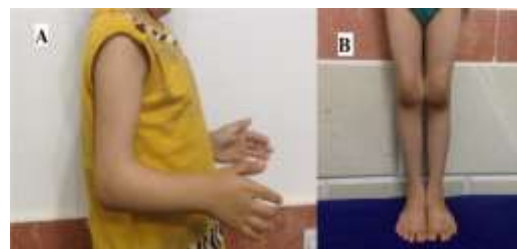بحث

هومروس، رادیوس و اولنا در امتداد هم قرار داشته و به وسیله پری کندریم مشترک در هفته ۵ بارداری به یکدیگر متصل هستند. تکامل اندام به وسیله ژن‌های HOX شامل: (Hox A, Hox B, Hox C, و Hox D) تنظیم می‌شود. هر گونه اختلال در این دوره رشد سریع اندام (rapid limb development) می‌تواند سبب آنومالی مادرزادی اندام فوقانی شود. هومورادیال سینوستوزیس نتیجه نقص در تمایز و رشد طولی (longitudinal) می‌باشد (۲، ۱). برخلاف بیمار گزارش حاضر که هومورادیال سینوستوزیس به صورت ایزوله و غیر سندرومیک بروز کرده است، هومورادیال سینوستوزیس، اغلب به صورت یک بیماری سندرومیک هم چون SC-phocomelia، Robert's، Apert، و Cornelia de Lange و Antley-Bixler تظاهر می‌یابد (۷). Hansen و همکاران گزارش کرده بودند که بیش تر موارد هومورادیوس سینوستوزیس به صورت یک طرفه است و در صورت دوطرفه بودن با

و Nema و همکاران (۱) ذکر شده بود. بر همین اساس، طی این گزارش به بررسی یک بیمار مبتلا به این بیماری بسیار نادر می‌پردازیم.

معرفی بیمار

بیمار پسر بچه ۶ ساله ای است که از مادر ۳۲ ساله در هفته ۳۹ جنینی و به روش زایمان سزارین (به علت الیگوهیدروآمیوس) متولد شده است. جنین اول مادر در هفته ۲۶ بارداری فوت شده بود و بررسی کاریوتایپ کروموزومی برای آن جنین انجام نشده بود. اولترا سونوگرافی‌های انجام شده در زمان تکامل جنینی بیمار مورد نظر ما نرمال بود و مادر در طی بارداری با مواد تراتورژن، سیگار، کوکائین و بیماری‌های ویروسی تماس نداشته بود. سابقه خانوادگی بیمار (فامیل درجه اول و دوم) منفی بود. نوزاد با دور سر ۳۴ سانتی‌متر و قد ۵۱ سانتی‌متر متولد شده بود. در ظاهر بیمار آنومالی واضحی مانند سینوداکتیلی، کلینوداکتیلی و آنومالی ژنیتال و دفورمیتی خط وسط صورت مشاهده نشد. سیستم قلبی-عروقی (که توسط اکوکاردیوگرافی ارزیابی شد)، شنوایی، سیستم اعصاب مرکزی، سیستم تنفسی، سیستم تناسلی-ادراری، تست‌های خونی و ادراری طبیعی بودند. در معاینه بالینی آرنج دو طرف در ۹۰ درجه فلکشن ثابت بود (تصویر شماره ۱).



تصویر شماره ۱: الف) هر دو آرنج در ۹۰ درجه فلکشن فیکس می‌باشند ب) اندام‌های تحتانی نرمال بیمار

سوپیناسیون و پروناسیون ساعد صفر درجه بود. حرکات اینترنال روتیشن، اکسترنال روتیشن و ابداکشن شانه طبیعی بود. اینرمالیتی اسکلتی دیگری در معاینات مشاهده نشد. در رادیوگرافی آرنج دوطرف، خمیدگی

پرنمی کند، زیرا بروز آن اسپورادیک و بدون هایپوپلازی بود و مفصل آرنج هر دو دست در حالت فلکشن فیکس شده بود. برای درمان و اصلاح هومورادیال سینوستوزیس، Castello و همکاران درمان جراحی را پیشنهاد کردند و معتقد بودند که در موارد بیش از ۶۰ درجه پروناسیون، استئوتومی جهت اصلاح روتیشن مورد نیاز است (۱۰). با این وجود، با توجه به گزارشات میزان عود بالای سینوستوزیس پس از جراحی در این بیماران، به نظر می‌رسد که همه این بیماران اندیکاسیون جراحی را نداشته باشند و در صورتی که بیمار توانایی انجام کارهای روزانه را دارد بهتر است از انجام جراحی پرهیز شود (۱). با توجه به این که بیمار مورد مطالعه ما قادر به انجام کارهای روزانه خود بود و خانواده او رضایت به مداخله جراحی نداشتند، اقدام درمانی به خصوصی برای بیمار انجام نشد.

الیگوداکتیلی و عدم تقارن اندام همراه است (۸). به علاوه Pfeiffer و Braun-Quentin گزارش کردند که بعضی بیماران مبتلا به هومورادیوس سینوستوزیس که اینرمالیته در دست ندارند، ممکن است دچار هایپوپلازی فیویولا و پتلا باشند که نشانگر یک سندرم اتوزوم مغلوب مجزا است (۹). در بیمار مورد مطالعه ما هومورادیال سینوستوزیس دوطرفه بدون آسیمتری، اولیگوداکتیلی، هایپوپلازی فیویولا، پتلا و سایر آنومالی‌ها وجود داشت. بر طبق طبقه‌بندی McIntyre و Benson، هومورادیال سینوستوزیس کلاس I اسپورادیک بوده و مفصل آرنج در حالت اکستانسیون فیکس شده است که با هایپوپلازی اولنا همراهی دارد. هومورادیال سینوستوزیس کلاس II فامیلیال بوده و مفصل آرنج در حالت فلکشن فیکس شده است و بدون هایپوپلازی می‌باشد (۳). بیمار مورد بررسی ما هیچ یک از ویژگی‌های این دوطبقه را کامل

References

1. Nema S, Vyas GS, Sirsikar A, Bhoj PK. Congenital Humeroradial Synostosis: A Case Report. *Malays Orthop J* 2012; 6(SupplA): 41-42.
2. McIntyre JD, Benson MK. An aetiological classification for developmental synostoses at the elbow. *J Pediatr Orthop B* 2002; 11(4): 313-319.
3. McIntyre JD, Brooks A, Benson MK. Humeroradial synostosis and the multiple synostosis syndrome: case report. *J Pediatr Orthop B* 2003; 12(3): 192-197.
4. Marles SL, Reed M, Evans JA. Humeroradial synostosis, ulnar aplasia and oligodactyly, with contralateral amelia, in a child with prenatal cocaine exposure. *Am J Med Genet A* 2003; 116A(1): 85-89.
5. Murphy H, Hanson C. Congenital humeroradial synostosis. *JBJS* 1945; 27(4): 712-713.
6. Liu ZJ, Zhao Q. Congenital humeroradial synostosis. *Pediatr Radiol* 2010; 40(Suppl, 1): 38.
7. Al Kaissi A, Kurz H, Bock W, Pärtan G, Klaushofer K, Ganger R, et al. Agenesis of the corpus callosum and skeletal deformities in two unrelated patients: Analysis via MRI and Radiography. *Case Rep Orthop* 2014; 2014.
8. Hansen LL, Horn N, Dahl H-HM, Kruse TA. Pyruvate dehydrogenase deficiency caused by a 33 base pair duplication in the PDH E1 α subunit. *Hum Molecular Genet* 1994; 3(6): 1021-1022.
9. Pfeiffer R, Braun-Quentin C. Genetic nosology and counseling of humeroradial synostosis. *Genet Couns.* 1994;5(3):269-274.
10. Castello JR, Garro L, Campo M. Congenital radioulnar synostosis: surgical correction by derotational osteotomy. *Ann Chir Main Memb Super* 1996; 15(1): 11-17.