

## *Effect of F. parviflora Extract on Wound Healing in Diabetic Rats*

Alireza Jahandideh<sup>1</sup>,  
Abolfazl Akbarzadeh<sup>2</sup>,  
Neda Vakili Moghadam<sup>3</sup>,  
Parham Ziabakhsh Tabari<sup>4</sup>,  
Negin Sadat Erfani<sup>3</sup>

<sup>1</sup> Assistant Professor, Department of Surgery, Faculty of Specialized Veterinary Sciences, Islamic Azad University, Science and Research Branch Tehran, Iran

<sup>2</sup> Associate Professor, Department of Medical Nanotechnology, Faculty of Advanced Medical Sciences, Tabriz University of Medical Sciences, Tabriz, Iran

<sup>3</sup> DVM, Faculty of Specialized Veterinary Sciences, Islamic Azad University, Science and Research Branch, Tehran, Iran

<sup>4</sup> DVM Student, Faculty of Specialized Veterinary Sciences, Islamic Azad University, Science and Research Branch, Tehran, Iran

(Received January 6, 2018; Accepted May 29, 2019)

### **Abstract**

**Background and purpose:** Some native species of medicinal plants are abundantly found in Iran. High incidence of ulcers in diabetic patients necessitates research on herbal medicines with fewer side effects. This study was conducted to evaluate the histological variables of the *Fumaria parviflora* extract on the repair of ulcers in diabetic rats.

**Materials and methods:** The study was carried out in 48 adult male Wistar rats at 14-15 weeks of age, weighing  $200 \pm 10$  gr. Diabetes was induced by injection of alloxan. The animals were randomly divided into 4 groups (n= 12), including negative control group (healthy without any treatment), positive control group (diabetic with no treatment), experimental group I (diabetic treated by eucerin cream), and experimental group II (diabetic treated by a cream containing 3% *F. parviflora*). Histopathological examination was done at the end of days 3, 7, 14, and 21. The size of the scars and tissue indices were measured in these groups.

**Results:** There was a significant difference between the experimental group II and other groups in the rate of recovery ( $P < 0.001$ ). Compared to experimental group I, the scores for some microscopic parameters were higher in experimental group II.

**Conclusion:** According to current study, topical use of *F. parviflora* could diminish inflammation and accelerate wound healing. It was also found to be highly efficient in accelerating the transition from inflammatory to fibroblast hyperplasia phase. Therefore, *F. parviflora* as an efficient low-cost herbal medicine could be used in accelerating wound healing.

**Keywords:** *Fumaria parviflora*, diabetic wound, rat

J Mazandaran Univ Med Sci 2019; 29 (175): 25-36 (Persian).

\* Corresponding Author: Alireza Jahandideh - Health Sciences Research Center, Addiction institute, Mazandaran University of Medical Sciences, Sari, Iran (E-mail: dr.jahandideh@gmail.com)

## اثر عصاره گیاه شاتره بر ترمیم زخم های دیابتی موش صحرانی

علیرضا جهان‌دیده<sup>1</sup>

ابوالفضل اکبرزاده<sup>2</sup>

نداوکیلی مقدم<sup>3</sup>

پرهام ضیا بخش طبری<sup>4</sup>

نگین السادات عرفانی<sup>3</sup>

### چکیده

**سابقه و هدف:** با توجه به فراوانی برخی گونه‌های بومی گیاهان داروئی در ایران و در نظر گرفتن میزان بروز بالای زخم در بیماران دیابتیک، مطالعه به منظور تولید داروهای گیاهی ضروری می‌باشد، لذا این مطالعه به ارزیابی متغیرهای بافتی تأثیر عصاره گیاه شاتره بر روی ترمیم زخم در رت های دیابتی پرداخت.

**مواد و روش‌ها:** در این مطالعه آزمایشگاهی - تجربی از 48 موش صحرایی نر که با تزریق داروی آلوکسان دیابتی شده بودند استفاده شد. موش‌ها به طور تصادفی به 4 گروه 12 تایی شامل گروه کنترل منفی (سالم و فاقد درمان)، کنترل مثبت (دیابتی و فاقد درمان)، گروه تجربی اول (دیابتی و درمان پماد اوسرین) و تجربی دوم (دیابتی و درمان پماد 3 درصد شاتره) تقسیم شدند. در پایان روزهای 3، 7، 14 و 21، نمونه زخم به آزمایشگاه هیستوپاتولوژی ارسال و اندازه زخم و شاخص‌های بافتی در این گروه‌ها امتیازدهی شد.

**یافته‌ها:** در بررسی گروه‌ها تفاوت آماری معنی‌داری بین گروه تحت درمان عصاره شاتره، در میزان بهبودی در مقایسه با گروه کنترل و درمان اوسرین وجود داشت ( $P < 0/001$ ) و میزان اسکور در برخی از پارامترهای میکروسکوپی در گروه تحت درمان با شاتره، نسبت به پماد اوسرینی بیش تر بود.

**استنتاج:** با توجه به یافته‌های این مطالعه می‌توان نتیجه گرفت استفاده از پماد شاتره اثر کاهندگی آماس و تسریع روند التیام زخم را داشته و در تسریع انتقال از مرحله التهابی به هیپرپلازی فیبروبلاست موثرتر است، در نتیجه با توجه به کارایی، قیمت مناسب و در دسترس بودن این گیاه می‌توان از آن به عنوان دارویی جهت کمک به تسریع التیام زخم استفاده نمود.

**واژه‌های کلیدی:** شاتره، زخم دیابتی، موش صحرایی

### مقدمه

بافت می‌شود. این فرایند مستلزم تعامل بین سلول‌های مختلف، فاکتورهای رشد، سایتوکین‌ها و مولکول‌های ماتریکس خارج سلولی است. ترمیم زخم شامل مراحل هموستاز، التهاب، تکثیر و بازسازی است که با یکدیگر

واژه زخم به عنوان از هم گسیختگی ساختار آناتومیکی و از دست رفتن عملکرد طبیعی بافت تعریف شده است. بنابراین، التیام زخم فرایندی پویا و پیچیده است که منجر به بازگشت تداوم آناتومیکی و عملکردی

**مؤلف مسئول:** علیرضا جهان‌دیده - تهران: دانشگاه آزاد اسلامی، واحد علوم و تحقیقات، دانشکده دامپزشکی، گروه جراحی  
Email: dr.jahandideh@gmail.com

1. استادیار، گروه جراحی دامپزشکی، واحد علوم و تحقیقات، دانشگاه آزاد اسلامی، تهران، ایران

2. دانشیار، شیمی دارویی، دانشکده علوم نوین پزشکی، مرکز تحقیقات سلول‌های بنیادی، دانشگاه علوم پزشکی تبریز، تبریز، ایران

3. دانش‌آموخته دکتری حرفه‌ای دامپزشکی، واحد علوم و تحقیقات، دانشگاه آزاد اسلامی، تهران، ایران

4. دانشجوی دکتری حرفه‌ای دامپزشکی، واحد علوم و تحقیقات، دانشگاه آزاد اسلامی، تهران، ایران

تاریخ دریافت: 1397/10/16 تاریخ ارجاع جهت اصلاحات: 1397/10/19 تاریخ تصویب: 1398/3/8

جمله تاخیر در بهبود زخم و عوارض وخیم تر مانند عفونت‌های شدید و در برخی موارد نیاز به قطع اندام، از این رو مطالعه به منظور تولید داروهای گیاهی دارای عوارض جانبی کم تر با تکنولوژی‌های جدید، در جهت کاستن درد و تسریع روند ترمیم زخم دیابتی ضروری است. لذا در این مطالعه به بررسی ارزیابی متغیرهای بافتی تأثیر میوه شاتره بر روی ترمیم زخم تجربی دیابتیک در موش‌های صحرایی می پردازیم.

## مواد و روش ها

در این مطالعه آزمایشگاهی - تجربی، از 48 موش صحرایی نر بالغ نژاد ویستار با محدوده سنی 15-14 هفته و محدوده وزنی  $10 \pm 200$  گرم استفاده شد. این حیوانات به محل در نظر گرفته شده جهت انجام آزمایش منتقل و در قفس‌های استاندارد نگهداری موش تحت شرایط نوردهی کنترل شده 12 ساعت روشنایی و 12 ساعت تاریکی و دمای ثابت  $22 \pm 2$  درجه سانتی گراد نگهداری شدند.

### الف- آماده سازی حیوانات

به منظور پرهیز از استرس و سازگار شدن حیوانات با محیط، هیچگونه آزمایشی به مدت یک هفته روی موش‌ها صورت نگرفت و تمامی حیوانات تحت شرایط محیطی و تغذیه‌ای یکسان (دما، رطوبت، نور، نوع جیره غذایی و تعداد دفعات غذای یکسان) و در چرخه روشنایی/ تاریکی 12 ساعت در قفس‌های جداگانه نگهداری شدند. تغذیه موش‌ها با استفاده از پلت آماده مخصوص حیوانات آزمایشگاهی صورت گرفت و آب نیز به صورت آزاد در اختیار حیوانات قرار گرفت. پروتکل این مطالعه مطابق اصول اخلاقی مورد تأیید کمیته‌های بین‌المللی حمایت از حقوق حیوانات آزمایشگاهی انجام گرفته شد.

### ب- تزریق آلوکسان

داروی آلوکسان با القای تولید رادیکال‌های آزاد اکسیژن، توکسیسیته سلول‌های بتا را در لوزالمعده

همپوشانی دارند. از مهم‌ترین دلایل تأخیر در بهبود زخم، باقی ماندن التهاب و یا ناکافی بودن ساخت عروق می‌باشد (1). در بهبودی زخم تعدادی از یاخته‌ها اثر دارند از جمله فیبروبلاست‌ها، یاخته‌های التهابی و کراتینوسیت‌ها که این یاخته‌ها با یکدیگر همکاری نموده و در یک حالت سازمان یافته تقسیم سلولی، تمایز سلولی و مهاجرت سلولی را به پیش می‌برند و در نهایت رسوب کلاژن و بافت همبند و رگ‌زایی را تحریک می‌کنند (2). مراحل مختلف روند بهبود زخم مثل انعقاد، التهاب، تکثیر و تشکیل اپی‌تلیوم ممکن است تحت تأثیر دیابت قرار گیرند. در بیماران دیابتیک عواملی نظیر عدم عملکرد گلبول‌های سفید، افزایش ضخامت غشای پایه مویرگ‌ها، کاهش جریان خون و کمبود اکسیژن در بهبود زخم اختلال ایجاد می‌کند (3). گیاه شاتره در ایران مربوط به دو گونه *Parviflora fumaria* و *Fumaria villantii* است. ترکیبات مهم در قسمت هوایی گیاه حاوی حدود یک درصد آلکالوئید است. بیش از 30 عدد آن‌ها تعیین فرمول شده‌اند. اکثر این آلکالوئیدها از مشتقات بنزیل ایزوکینولین هستند. مهم‌ترین این آلکالوئیدها شامل فومارین (پروتوپین)، فوماری لین و سیناکتین هستند. از دیگر ترکیبات شاتره می‌توان فلاوونوئیدها، اسیدهای گیاهی به ویژه اسید فوماریک و موسیلاژ را نام برد. شاتره دارای مقادیر قابل توجهی ویتامین C می‌باشد. شاتره سرشار از مواد معدنی مانند آهن، فسفر، سدیم، پتاسیم و ویتامین A است. این گیاه روی رادیکال‌های آزاد نیز تأثیر دارد (4). با وجود پیشرفت‌های عمده در درمان زخم‌های ناشی از دیابت، عفونت به عنوان یکی از علل قابل توجه در مرگ و میر پس از زخم دیابتیک باقی مانده است. اگرچه از داروها و پمادهای مختلف برای ترمیم زخم استفاده می‌شود ولیکن هرکدام دارای محدودیت‌ها و نواقص فراوان است (5). با توجه به فراوانی و دسترسی بسیار آسان به برخی گونه‌های بومی گیاهان دارویی در ایران و همچنین با در نظر گرفتن میزان بروز عوارض ناشی از زخم در بیماران دیابتی از

میانجی گری می نماید. رادیکالها همچنین باعث مرگ آپوپتیک سلولها می گردند، از این رو در این مطالعه برای ایجاد دیابت از داروی آلوکسان به میزان 150 میلی گرم به ازای هر کیلو وزن بدن استفاده شد و به شکل داخل صفاقی تزریق شد. قند خون در بالای 300 mg/dl به عنوان دیابتی در این مطالعه در نظر گرفته شد. یک هفته بعد از تزریق آلوکسان خونگیری از رت انجام گرفت و میزان قند خون اندازه گرفته شد تا از دیابتی بودن حیوانات اطمینان حاصل شود.

### ج- آماده سازی عصاره

باتوجه به نیاز به عصاره استاندارد در این مطالعه، از یک شرکت داروسازی معتبر جهت تهیه نمونه استفاده شد. مراحل مورد نظر مطابق استاندارد به این شرح بود: نمونه گیاهی شاتره جمع آوری شده در سایه خشک شد. در مرحله بعد گیاه خشک شده توسط آسیاب برقی پودر و آماده عصاره گیری گردید. در آزمایشگاه ابتدا 100 گرم پودر به دقت وزن و در کیسه مثقالی ریخته شد. آنگاه توسط سوکسله با کمک 1000 میلی لیتر حلال اتردوپترول و به مدت 8 ساعت عصاره گیری شد. سپس عصاره توسط کاغذ صافی صاف شده و عصاره اتردوپترولی به کمک دستگاه تقطیر در خلا در دمای 40 درجه سانتی گراد تغلیظ شد. به دلیل این که میزان بیش تری عصاره حل شود مجدداً توسط 1000 میلی لیتر حلال کلروفروم و با استفاده از دستگاه سوکسله به مدت 10 ساعت عصاره گیری انجام شد. عصاره این مرحله که بی رنگ بود از کاغذ صافی عبور داده شد و سپس توسط دستگاه تقطیر در خلا در دمای 40 درجه سانتی گراد تغلیظ شد.

### د- بیهوشی و آماده سازی جراحی

تمامی حیوانات توسط داروهای کتامین هیدروکلراید (50 mg/kg) و زایلازین (10mg/kg) با تزریق داخل صفاقی بیهوش شده و ناحیه پشت شان برای ایجاد زخم تراشیده (shave) و توسط بتادین اسکراب شدند. ابتدا

موشها به صورت شکمی بر روی میز جراحی قرار داده می شوند، سپس سطح پشتی موشها از ناحیه کتف تا ایلئوم آماده سازی و اسکراب شده و زخمی به مساحت 4 سانتی متر مربع ایجاد شد. با ایجاد زخم به روش Excisional wounding لایه های اپیدرم، درم، هایپودرم و پَنیکولوس به طور کامل برداشته می شود. موشها به طور تصادفی به 4 گروه 12 تایی شامل گروه کنترل منفی (C-) سالم و فاقد درمان، گروه کنترل مثبت (C+) دیابتی و فاقد درمان، گروه تجربی اول (T1) دیابتی و درمان با پماد اوسرینی، گروه تجربی دوم (T2) دیابتی و درمان با پماد شاتره 3 درصد تقسیم شدند. پمادها هر 12 ساعت یکبار در گروه های تحت درمان (T2، T1) استفاده شدند. در پایان روزهای 3، 7، 14 و 21 به منظور بررسی هیستوپاتولوژیک توسط پانچ مخصوص بیوپسی، نمونه ای جهت انجام آزمایشات مربوطه اخذ شده و موش پس از اخذ نمونه معدوم شد. چهار نوبت نمونه برداری در روزهای 3، 7، 14 و 21 بعد از ایجاد زخم از تمامی حیوانات در گروهها، انجام شد. قبل از نمونه برداری ابتدا مطابق آن چه که گفته شد حیوانات بیهوش شدند و با استفاده از تیغ جراحی، قیچی جراحی و پنس از محل مورد نظر و همچنین قسمتی از بافت سالم اطراف زخم برداشته شد. نمونه های برداشته شده از هر رت شامل اپیدرم، درم و هایپودرم بود و پس از جداسازی هر نمونه، در فرمالین 10 درصد به آزمایشگاه پاتولوژی انتقال یافت. پس از طی مرحله فرآوری، از برش های بافتی هر یک از آنها، یک عدد لام تهیه شد و بر روی آنها رنگ آمیزی هماتوکسین و ائوزین صورت گرفت. مراحل رنگ آمیزی H&E معمول، به ترتیب شامل مراحل زیر است:

مرحله شفاف سازی: در این مرحله لام های تهیه شده را در دو ظرف گزلبول (هر یک 10 دقیقه) به منظور پارافین زدایی و شفاف سازی قرار دادیم تا این مرحله به خوبی انجام شود.

مرحله آبدهی: لام ها را در دو ظرف حاوی الکل

96 درصد (5 دقیقه) و الکل 100 درصد (5 دقیقه) چندین بار وارد و خارج کردیم.

مرحله رنگ آمیزی: نمونه‌ها را با آب شسته و به مدت 5 دقیقه در رنگ همتو کسین که رنگ مخصوص هسته است قرار دادیم و سپس با آب شسته شد و لام‌ها را یک بار در اسید الکل وارد کردیم تا رنگ همتو کسین از سیتوپلاسم پاک شود و مجدداً با آب شستشو دادیم. سپس لام‌ها را به تعداد 3 بار در کربنات لیتیم که باعث فیکس کردن رنگ هسته می‌شود وارد و خارج کردیم و سپس لام‌ها را به مدت 3 دقیقه در رنگ اتوزین که رنگ مخصوص سیتوپلاسم است قرار دادیم.

مرحله آبگیری: لام‌ها را ابتدا در الکل با درجه پایین و سپس در الکل با درجه بالا قرار دادیم، همچنین در این مرحله علاوه بر الکل، لام‌ها را در 3 ظرف گزیرلول نیز قرار دادیم.

در رنگ آمیزی تری کروم ماسون نیز به این ترتیب عمل کردیم: ابتدا برش‌ها با محلول وایگر همتو کسلین به مدت 10 دقیقه رنگ آمیزی شد سپس با آب شستشو داده شد و بعد نمونه‌ها در محلول 1 درصد اسید الکل دیفرانسیه شد و سپس مجدداً شستشو با آب جاری انجام شد. بعد در محلول پونسو فوشین گذاشته شد و بعد شستشو با آب اسید انجام شد. سپس نمونه‌ها حدود 10 دقیقه در محلول فسفو تنگستیک فسفو مولیدیک گذاشته شدند تا رشته‌های کلاژن صورتی کم‌رنگ شوند. مجدداً شستشو با آب اسید انجام شد سپس به مدت 10 دقیقه در محلول آنیلین بلو گذاشته شد و بعد مجدداً شستشو با آب اسید انجام شد و در مرحله نهایی آبگیری، شفاف سازی و چسباندن لام صورت گرفت و لام‌ها توسط پاتولوژیست بررسی شد.

تهیه پماد 3 درصد

به جهت تسهیل استعمال موضعی از عصاره، پماد 3 درصد (با توجه به پماد استاندارد جهت ترمیم زخم) تهیه شد و به منظور تهیه پماد از اوسرین (لانولین الکل) که ترکیبی از وازلین با ویژگی بارز پایداری است، استفاده شد.

روش اندازه‌گیری سطح زخم

بهبود زخم با اندازه‌گیری سطح زخم، درصد بهبودی و مدت لازم برای بسته شدن کامل زخم ارزیابی شد. سطح زخم در روزهای صفر و 3 و 7 و 14 و 21 بعد از عمل با واحد میلی‌متر مربع و به وسیله کولیس و صفحه شطرنجی مدرج اندازه‌گیری شد. سپس اعداد به دست آمده از سطح زخم، در فرمول درصد بهبودی به شرح زیر قرار گرفت:

$$\text{درصد سطح زخم در روز } x = \frac{100 \times \text{سطح زخم در روز } x}{\text{سطح زخم در روز صفر}}$$

درصد سطح زخم در روز  $x = 100 - x =$  درصد بهبودی در روز  $x$

پارامترهای آسیب شناختی بافتی

بر اساس جدول شماره 1 پارامترهای آسیب شناختی نشان دهنده پیشرفت زخم بر اساس امتیازدهی گزارش شد (Ozay et al 2010) که شامل شاخص تشکیل بافت پوششی، سلول‌های التهابی، حضور فیبروبلاست، میزان کلاژن، تشکیل عروق جدید می‌باشد (جدول شماره 1).

تحلیل آماری داده‌ها

اطلاعات به دست آمده از اندازه‌گیری سطوح زخم‌ها با استفاده از آزمون تحلیل واریانس یک طرفه (ANOVA) و از تست POST HOC TEST از جمله Scheffe استفاده شد و با SPSS21 مورد بررسی قرار گرفت.

جدول شماره 1: درجه بندی پارامترهای آسیب شناختی پیشرفت ترمیم زخم

درجه بندی	ادم و خونریزی	تجمع کلاژن	نفوذپذیری لکوسیت	رنگ زایی	ضخامت اپیتلیوم	بافت اسکار
صفر	طبیعی	ناچیز	کم تر از ده سلول التهابی	کم تر از 3 رگ جدید	کم تر از 3 اپیتلیوم نرمال	طبیعی
1	افزایش کم	افزایش کم	بین 10 تا 25 سلول التهابی	بین 4 تا 6 رگ جدید	مشابه اپیتلیوم نرمال	تجمعات کلاژن بسیار نامنظم
2	افزایش متوسط	افزایش متوسط	بین 26 تا 40 سلول التهابی	بین 7 تا 9 رگ جدید	کمی افزایش ضخامت	تجمعات کلاژن منظم
3	افزایش قابل توجه	افزایش قابل توجه	بیش تر از 40 سلول التهابی	ده رگ و بیش تر	افزایش قابل توجه	تجمعات کلاژن بسیار منظم

## یافته ها

یافته های این مطالعه در دو بخش ماکروسکوپیک و میکروسکوپیک دسته بندی شده است.

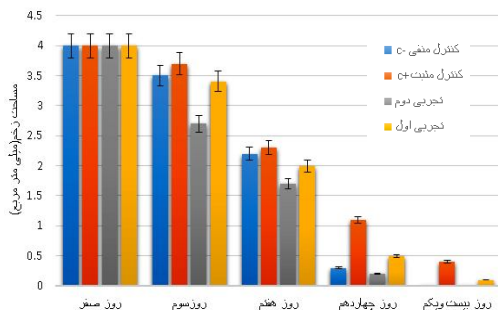
## 1- نتایج ماکروسکوپی

این مطالعه نشان داد که مصرف طولانی مدت پماد عصاره شاتره 3 درصد در روند التیام زخم های دیابتی در گروه های تجربی در میزان میانگین مساحت زخم کاهش معنی داری نسبت به گروه کنترل دارد (نمودار شماره 1)، به گونه ای که میزان درصد بهبودی (کاهش میانگین سطح زخم) در گروه های مورد مطالعه در گروه دیابتی تحت درمان با عصاره شاتره 3 درصد نسبت به گروه کنترل مثبت، دارای رابطه معنی داری بود ( $P < 0/05$ ). همچنین میزان بهبودی زخم در گروه های مورد مطالعه در گروه دیابتی تحت درمان با عصاره شاتره 3 درصد تفاوت معنی داری با گروه دیابتی بدون درمان دارد ( $P < 0/05$ ) نکته قابل توجه در این مطالعه مشابه بودن میزان بهبودی خصوصاً بعد از 21 روز در گروه سالم بدون درمان (کنترل منفی) با گروه دیابتی تحت درمان با عصاره شاتره 3 درصد (تجربی دوم) بود (نمودار شماره 2 و 3).

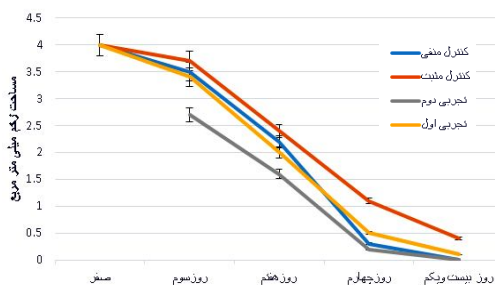
## 2- نتایج میکروسکوپی و هیستوپاتولوژی

نتایج حاصل از مطالعه نمونه پماد 3 درصد شاتره در روز سوم در مقایسه با دو گروه کنترل مثبت و پماد اوسرین نشان داد ضخامت دلمه ایجاد شده نسبت به دو گروه دیگر بیش تر بود. سلول های آماسی تجمع یافته در بافت تراکم کمتری نسبت به گروه کنترل مثبت داشتند ولی بیش تر آن ها در هر سه گروه از نوع نوتروفیل بودند. از لحاظ وضعیت نوزایش عروقی تفاوتی قابل توجه با گروه کنترل مثبت مشهود بود. تغییری در فیبروپلازی و حجم کلاژن نداشتیم و به مقدار جزئی کلاژن در بافت دیده می شد. در رشد سلول های پوششی

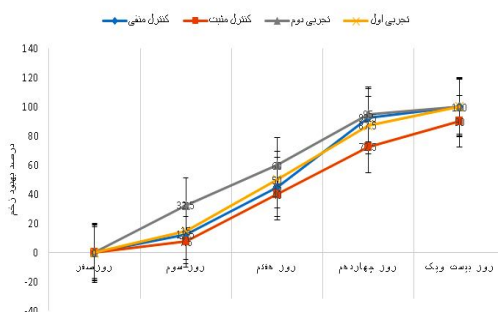
نسبت به گروه کنترل مثبت پیشرفتی دیده نمی شد و لایه شاخی به دلیل عدم تشکیل اپیتلیوم وجود نداشت. از لحاظ تراکم و بلوغ فیبروبلاستی تغییراتی مشاهده نگردید و میزان فیبرین تشکیل یافته در بافت ترمیمی زیاد بود (تصویر شماره 1).



نمودار شماره 1: مقایسه مساحت زخم در گروه های مورد مطالعه



نمودار شماره 2: کاهش سطح زخم (میزان بهبودی در گروه های مورد مطالعه)

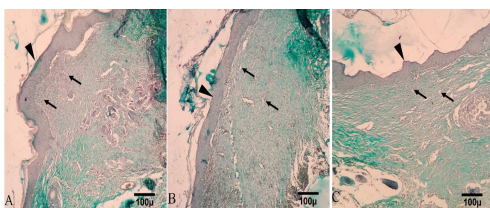


نمودار شماره 1: درصد بهبودی زخم در گروه های مورد مطالعه

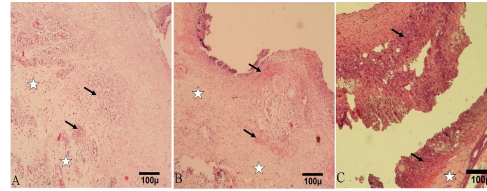
نتایج حاصل از نمونه پماد 3 درصد شاتره در روز چهاردهم، نشان داد که از لحاظ سلول‌های آماسی تراکم کم و غالب سلول‌ها از نوع تک هسته‌ای بودند. میزان فیبروپلازی، کلاژن و تجمع آن در حد گروه پماد اوسرین بود ولی از هر دو گروه دیگر منظم تر بودند. نسبت به نمونه‌های کنترل و پماد اوسرین رشد سلول‌های اپیتلیال، ضخیم شدن لایه شاخی و بلوغ فیبروبلاستی و وضعیت رگ‌زایی خوب بود و همچنین تراکم فیبروبلاستی زیاد بود (تصویر شماره 3).

نتایج حاصل از نمونه پماد 3 درصد شاتره در روز بیست و یکم نشان داد که در بررسی لام‌های این نمونه اسکار تشکیل شده بود. سلول‌های آماسی کمی در محل حضور داشتند و از نوع لنفوسیتی و تک هسته‌ای بودند. میزان آنژیوژنز یا رگ‌زایی در بافت فراوان بود. کلاژن منظم خوبی تجمع یافته بود. رشد سلول‌های پوششی بافت نسبت به نمونه کنترل و پماد اوسرین وضعیت بهتری داشت. فیبروبلاست‌ها با تراکم زیاد در بافت حضور داشتند و بلوغ آن‌ها هم آغاز شده و وضعیت مناسب تری بر خلاف نمونه‌های دو گروه دیگر داشتند. لایه شاخی نیز کم تر بود (تصویر شماره 4).

پارامترهای مرتبط با آسیب شناختی پیشرفت ترمیم زخم در جدول شماره 2 نشان داده شده است.

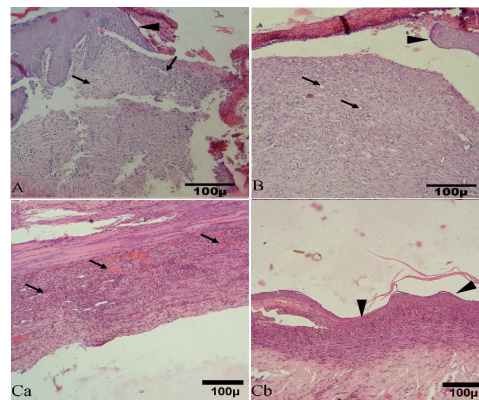


تصویر شماره 3: برش مقطعی از پوست روز چهاردهم. گروه شاهد (A) باندهای کلاژن نامنظم تولید کلاژن کم و عروق جدید فراوان (پیکان). اپیتلیوم (نوک پیکان). گروه تجربی اول (B) باندهای کلاژن نظم گرفته، تولید کلاژن متوسط و عروق جدید کمتر (پیکان). اپیتلیوم (نوک پیکان). گروه تجربی دوم (C) باندهای کلاژن بسیار منظم نسبت به دو گروه دیگر، تولید کلاژن متوسط و عروق جدید کمتر (پیکان). اپیتلیوم (نوک پیکان) (Trichrome×100).




تصویر شماره 1: گروه شاهد (A) انفیلتراسیون لکوسیت (پیکان) و ادم (ستاره) (HE×10). گروه تجربی اول (B) انفیلتراسیون خونریزی (پیکان) و ادم (ستاره) (HE×10). گروه تجربی دوم (C) انفیلتراسیون لکوسیت (پیکان) و ادم (ستاره) (Trichrome×100).

نتایج حاصل از نمونه پماد 3 درصد شاتره در روز هفتم نشان داد ضخامت دلمه ایجاد شده نسبت به دو گروه دیگر کم تر بود و هم‌چنین سلول‌های آماسی تراکم کمی داشتند. نوزایش عروقی بسیار بیش تر از گروه کنترل مثبت و اوسرین بود، به گونه‌ای که تفاوت معنی‌داری بین گروه شاتره و گروه کنترل مثبت در نوزایش عروقی وجود داشت ( $P < 0/05$ ). تغییرات کلاژن مثل فیبروپلازی و حجم آن در حد زیاد دیده می‌شد. رشد سلول‌های اپیتلیال در بافت دیده شد، فیبروبلاست‌ها از لحاظ تراکم وضعیت خوبی داشتند (تصویر شماره 2).



تصویر شماره 2: برش مقطعی از پوست روز هفتم. گروه شاهد (A) تولید کلاژن کم و اینفلتریشن متوسط لکوسیت و عروق جدید فراوان (پیکان). اپیتلیوم (نوک پیکان) (Trichrome×40). گروه تجربی اول (B) تولید کلاژن قابل توجه اینفلتریشن متوسط لکوسیت و عروق جدید فراوان (پیکان). اپیتلیوم (نوک پیکان) (HE×100). گروه تجربی دوم (Ca, Cb) تولید کلاژن متوسط و اینفلتریشن متوسط لکوسیت و عروق فراوان. اپیتلیوم هایپرپلاستیک (نوک پیکان) (HE×100).

در مطالعه انجام شده در گروه تحت درمان با پماد شاتره 3 درصد تفاوت های بارزی از نظر میکروسکوپی و ماکروسکوپی در مقایسه با گروه های کنترل مثبت (فاقد درمان) و گروه تجربی اول (تحت درمان با اوسرین) وجود داشت. در بررسی ماکروسکوپی در گروه درمانی با پماد شاتره مساحت زخم کم تر بود، همچنین میزان بهبودی زخم تفاوت معنی داری با گروه دیابتی بدون درمان داشت. در بررسی میکروسکوپی روز سوم در گروه تحت درمان با پماد شاتره تجمع سلول های التهابی مشابه سایر گروه ها از نوع نوتروفیل بود. از نظر رنگ زایی و رشد سلول های پوششی تفاوتی با گروه شاهد وجود نداشت. در لام روز هفتم گروه تحت درمان با پماد شاتره از نظر رنگ زایی بیش تر از گروه شاهد و اوسرین بود. از نظر رشد سلول های اپیتلیال مشابه گروه شاهد و اوسرین بود. به طور خلاصه می توان بیان کرد در ادامه روند ترمیم میزان رنگ زایی بیش تر از 2 گروه دیگر بود. تشکیل کلاژن منظم تر بود و میزان رشد سلول های اپیتلیال در گروه تحت درمان با اوسرین و پماد شاتره بیش تر از کنترل مثبت بود. در عین حال میزان رشد سلول های اپیتلیال و هم چنین میزان فیروبلاست در گروه شاتره نسبت به گروه تحت درمان با اوسرین بیش تر بود. در این مطالعه اندازه زخم و درصد میزان بهبودی در گروه تحت درمان با پماد عصاره شاتره در تمام روزهای سوم و هفتم و چهاردهم و بیست و یکم کم تر از گروه تحت درمان با پماد اوسرین بود و در این خصوص تفاوت معنی داری بین دو گروه وجود داشت. نکته دیگر مشابه بودن میزان بهبودی در گروه زخم دیابتی تحت درمان با پماد شاتره با گروه رت های سالم بود که بیانگر تاثیر قابل توجه درمان و تاثیر پماد عصاره شاتره در درمان موارد رت های دیابتی است. پژوهش های انجام شده نشان داد که عصاره شاتره در موش های دیابتی منجر به کاهش گلوکز، کراتینین، کلسترول و آنزیم های کبدی می شود (7,5) که مطابق مطالعه ما میزان بهبودی مشابه با رت های سالم بود.



تصویر شماره 4: برش مقطعی از پوست روز بیست و یکم. گروه شاهد (A) و گروه تجربی اول (B) و گروه تجربی دوم (C). عروق جدید (پیکان) و تولید کلاژن کاملاً منظم دریافت اپیتلیوم به خوبی بازسازی شده (خط ممتد) (Trichrome×100).

جدول شماره 2: پارامترهای آسیب شناختی پیشرفت ترمیم زخم در گروه های مورد مطالعه در زمان های مختلف

روزهای مورد مطالعه	گروه های مورد آزمایش	ادم و خونریزی	تجمع کلاژن	تغویذ پذیری لکوسیت (پوتروفیل)	رنگ زایی	ضخمت اپیتلیوم	باقی اسکار
روز سوم	کنترل مثبت پماد اوسرین پماد شاتره	+++ ++ ++	- + +	+++ ++ ++	- + +	- - -	- - -
روز هفتم	کنترل مثبت پماد اوسرین پماد شاتره	+++ ++ +	- + +	+++ ++ +	- + +	- + +	- + +
روز چهاردهم	کنترل مثبت پماد اوسرین پماد شاتره	+++ ++ -	- + -	+++ ++ -	- + -	- + +	- + +
روز بیست و یکم	کنترل مثبت پماد اوسرین پماد شاتره	+++ ++ -	- + -	+++ ++ -	- + -	- + +	- + +

## بحث

در واقع ترمیم زخم یک فرایند چهار مرحله ای همپوشانی کننده شامل مراحل انعقاد، التهاب، فیروپلازی و تغییر آرایش بافتی است. به نظر می رسد که در بافت های نرم هر دارویی که بتواند زمان این فازها را کوتاه تر کند، منجر به تسریع روند ترمیم می شود. میزان کوچک شدن زخم، معیار خوبی برای ارزیابی میزان بهبودی زخم است. سطح زخم هم زمان با التیام مساحت زخم کاهش می یابد. علت این کاهش وجود پدیده جمع شدن زخم و رسوب بافت پیوندی می باشد. پدیده انقباض به سبب وجود برخی از سلول ها است که میوفیروبلاست نام دارند و به واسطه خاصیت انقباضی خود لایه داخلی اپیدرم را کشیده و موجب کاهش ابعاد زخم می شوند (6). مدت زمانی که طول می کشد تا زخم کاملاً بسته شود و مساحت آن به صفر برسد دوره بهبودی نامیده می شود.



به اثرات آنتی اکسیدان شاتره نسبت داد. نارسایی در ترمیم زخم در بیماران دیابتی ممکن است ناشی از عللی مانند التهاب مزمن در محل زخم، تغییرات ایجاد شده در عروق کوچک، تکثیر آندوتلیال در شریانچه‌های کوچک و ضخیم شدن غشای پایه مویرگ‌ها، مساعد بودن محیط زخم برای ابتلا به عفونت، کاهش جریان خون و هیپوکسی ناشی از آن به علت کاهش گلوکز داخل سلول، کاهش در تولید و شکل‌گیری کلاژن، افزایش رادیکال‌های آزاد اکسیژن و افزایش قند خون باشد که ممکن است عمل ماکروفاژها را مهار نموده و بدین ترتیب مواد نکروتیک و زاید از موضع زخم حذف نشده و در نتیجه فیبروبلاست‌ها و مواد غذایی در زخم کاهش می‌یابد (7).

مطالعه فروتن و همکاران به بررسی پالماتین در الیتام زخم پوستی در موش‌های دیابتی پرداخته است. نتایج حاصل از این پژوهش بیان داشت که پالماتین با خاصیت ضد رادیکال آزاد سبب ترمیم زخم و تسریع سرعت بهبود زخم می‌شود (13، 15)، همچنین در مطالعه دیگری که به بررسی اثر روغن زیتون در نوزایش بافت پوششی در ترمیم زخم تجربی ایجاد شده در پوست موش صحرایی پرداخت (13). با نتایج مطالعه حاضر هم‌خوانی داشت. روغن زیتون و پالماتین نیز مانند عصاره شاتره یک آنتی‌اکسیدان قوی می‌باشد که سبب ترمیم زخم‌های دیابتی می‌شود.

در مطالعه خاکسار بررسی استفاده موضعی از استروژن در روند ترمیم زخم در موش صحرایی دیابتی پرداخته شد. روند التیام زخم در هفته اول نسبت به گروه سالم تغییر چشمگیری داشت (17). در مطالعه ما نیز تفاوت چشمگیر و معنی‌داری در سرعت بهبود زخم در گروه تحت درمان با عصاره شاتره نسبت به گروه کنترل (مثبت و منفی) وجود داشت. براساس مطالعه Song و همکارانش فنی‌توین می‌تواند با افزایش تعداد فیبروبلاست و همچنین فاکتورهای رشد موضعی و میزان ترکیبات رشته‌ای موجود در بافت عضلانی، ترمیم را تسریع

در مطالعه Chan و همکاران که بر روی موش‌های صحرایی دیابتیک انجام شد سرعت التیام زخم در گروه درمان شده با فنی‌توین موضعی نسبت به گروه کنترل اوسرینی سریع‌تر بود (8). همچنین در این مطالعه میزان بهبودی در گروه دیابتی تحت درمان با شاتره از گروه سالم بدون درمان در تمام روزهای مطالعه بیش‌تر بود و نشان دهنده تاثیرات قابل توجه عصاره شاتره در ازبین بردن عواملی می‌شود که در موش‌های دیابتی منجر به تاخیر بهبود زخم می‌شود. این نتایج با نبوی زاده و همکارانش مطابق بود که نشان دهنده کاهش میزان گلوکز به دنبال استفاده از عصاره داروهای گیاهی بود (9، 10). در واقع نشان می‌دهد که عصاره شاتره در استفاده موضعی نیز منجر به کاهش گلوکز در زخم‌های دیابتی می‌شود. علت این امر این است که براساس مطالعه Patel و همکارانش گلوکز بالای خون منجر به تداوم غیر طبیعی مرحله التهاب، جلوگیری از ازدیاد سلول‌ها و افزایش سیتوکینهای التهاب‌زا می‌گردد (11). به همین دلیل در افراد دیابتی ترمیم زخم با تاخیر و نقص همراه است و این مساله موجب شده بیماران دیابتی با عوارضی مانند عفونت زخم، قطع عضو، هزینه‌های درمانی بالا و در مواردی مرگ و میر مواجه شوند. استفاده از پماد عصاره شاتره 3 درصد به دلیل خاصیت ضد التهابی برای ترمیم زخم افراد دیابتی اثر مطلوبی دارد.

در مطالعه جمشید زاده و همکاران در خصوص اثر حفاظت کبدی گیاه شاتره در سمیت ناشی از تراکلرید کربن یا CCl<sub>4</sub> بر روی موش صحرایی، بررسی آنزیم‌های کبدی و مشاهدات هیستوپاتولوژیک کبد نشان داد که شاتره توانسته است ضایعات کبدی ایجاد شده توسط تراکلرید کربن را در مقادیر به کار رفته کاهش دهد. با توجه به آسیب اکسیداتیو ناشی از تراکلرید کربن و نتایج به دست آمده می‌توان پیشنهاد نمود که شاتره احتمالاً به واسطه داشتن ترکیبات آنتی‌اکسیدانی اثرات حفاظت کبدی از خود نشان داده است (12-14)، لذا در مطالعه ما نیز بهبود زخم را می‌توان

بخشد. علاوه بر آن فنی توین بر افزایش میزان تولید و ترشح کلاژن، افزایش ماکروفاژهای بافتی و همچنین کشش زخم منجر به بهبود هرچه بیش تر زخم می شود (19، 18). در مطالعه حاضر نیز حسب بررسی میکروسکوپی لام ها خصوصاً در روزهای 14 و 21 شاهد افزایش قابل توجه ماکروفاژها و کلاژن نسبت به گروه کنترل بودیم که مشابه نتایج مطالعه Song در خصوص اثر فنی توین در زخم دیابتی بود.

در مطالعه ای که توسط آراین دوست و همکارانش در سال 2017 انجام شد، تمرین استقامتی و پلازما بر بهبود زخم های صحرایی دیابتی تاثیر معنی داری داشت. از نظر فیزیولوژی ورزش با بهبود عملکرد متسع کننده های آندوتلیالی عروق، کاهش سختی عروق، تحریک جریان خون عضله و افزایش اکسیژن رسانی و همچنین پلازما با استفاده از وجود ذرات باردار و تاثیر رادیکال های آزاد چون اکسیژن، OH و NO باعث کمک به بهبود ترمیم زخم پوستی می شوند (20). در مطالعه حاضر نیز عصاره گیاه شاتره منجر به افزایش میزان عروق و افزایش کلاژن در محل زخم منجر به خون رسانی بهتر به محل زخم می شود. همچنین عصاره شاتره با داشتن آنتی اکسیدان قوی و رادیکال های آزاد تسریع روند بهبود زخم را منجر می شود.

در پژوهش ملزومی و همکارانش در سال 2016 بررسی اثرات ترمیمی عصاره پیه انار بر زخم پوستی موش های آزمایشگاهی بزرگ دیابتی ناشی از تزریق استریتوزوتوسین نشان داد که مصرف دراز مدت پیه انار در روند التیام زخم های پوستی ایجاد شده در گروه های تجربی، در میزان مساحت زخم و درصد سطح زخم کاهش معنی داری نسبت به گروه هایی دارد و این به دلیل وجود فلاونوئیدها در پیه انار و احتمالاً با اثرات ضد التهابی است که از طریق مهار میانجی های مربوطه با کاهش دوره التهاب، تسریع التیام زخم های دیابتی را باعث می شود (21).

در مطالعه حاضر نیز بررسی وضعیت سلول های التهابی (نوتروفیل ها و PMN) در گروه تحت درمان با

شاتره نسبت به گروه کنترل کم تر بوده که مطابق با نتایج ملزومی منجر به تسریع روند التیام زخم شده است. در مطالعه دیگری که در سال 2017 توسط میرجلیلی و همکارانش انجام گرفت، بررسی اثرات عصاره آبی میوه شاه توت بر ترمیم زخم در موش دیابتی نوع یک نشان داد که استعمال موضعی محلول 10 درصد و یا 20 درصد شاه توت به طور معنی داری مساحت زخم را نسبت به گروه کنترل کاهش و درصد جمع شدگی سطح زخم را افزایش می دهد. همچنین در این مطالعه در بررسی میکروسکوپی در گروه دیابتی تیمار شده خصوصاً دوز 20 درصد لایه اپیتلیال به خوبی شکل گرفته و تمایز خوبی با بافت گرانوله زیرین ایجاد کرده و رشته های کلاژن در بخش تحتانی لایه گرانوله در حال منظم شدن بود (23، 22). میوه گیاه شاه توت حاوی مقادیر زیادی فلاونوئیدها، انتوسانیدها و کارتوئیدها می باشد. نتایج ماکروسکوپی در اندازه و مساحت زخم و همچنین نتایج میکروسکوپی مطالعه ما نیز مشابه نتایج میرجلیلی بود. بررسی نشان می دهد که گیاه شاتره نیز حاوی حدود یک درصد آلکالوئید است که بیش از 30 عدد آن تعیین فرمول شده اند. اکثر این آلکالوئیدها از مشتقات بنزیل ایزو کینولین می باشد. همچنین از مهم ترین ترکیبات گیاه شاتره می توان اسید فوماریک، فلاونوئیدها و موسیلاژ را نام برد که می تواند توجه کننده اثرات ضد التهابی و آنتی اکسیدان و ضد میکروبی در تسریع ترمیم زخم باشد (24، 18). با توجه به نتایج به دست آمده در مطالعه حاضر و مقایسه نمونه های گروه درمان با گروه شاهد و اوسرین می توان نتیجه گرفت استفاده موضعی از پماد 3 درصد شاتره اثر کاهندگی آماس و همچنین تسریع روند التیام زخم، افزایش میزان رگ زایی و افزایش میزان کلاژن را در زخم تجربی رت های دیابتیک داشته، و همچنین این مطالعه نشان داد که عصاره شاتره در مقایسه با پماد اوسرین در تسریع انتقال از مرحله التهابی به مرحله هیپرپلازی فیبروبلاست به دلیل افزایش سنتز کلاژن

می‌کنند برای بررسی اثرات عصاره شاتره مطالعات بیش‌تر با دوره‌های زمانی طولانی‌تر و جراحات عمیق‌تر در آینده صورت گیرد و با توجه به گونه‌های شاتره موجود در کشور در جهت مستند سازی اثرات درمانی گیاهان بومی ایران حرکت نمود.

### سپاسگزاری

این مقاله بخشی از پایان نامه جهت اخذ مدرک دکترای عمومی دامپزشکی است که در مرکز تحقیقات جراحی دانشکده آزاد اسلامی واحد علوم و تحقیقات تهران با شماره کد اخلاق IR.IAU.SRB.REC.1395.15 انجام شد. نویسندگان این مقاله از حمایت‌های مالی واحد علوم و تحقیقات دانشگاه آزاد اسلامی و همچنین آزمایشگاه بافت شناسی دانشکده جهت انجام آزمایشات هیستوپاتولوژی، کمال تشکر و قدر دانی را دارند.

و عروق خونی موثرتر است، در نتیجه با توجه به کارایی مناسب، قیمت مناسب و در دسترس بودن این گیاه می‌توان از عصاره آن به عنوان دارویی جهت کمک به تسریع التیام زخم استفاده نمود. آگاهی از این که آیا شاتره مستقیم روی فیروبیلاست و میوفیروبیلاست مؤثر است یا به‌طور غیر مستقیم در تحریک سنتز و یا ممانعت از سنتز مدیاتورها اثر می‌نماید، به بررسی‌های بیش‌تر نیاز دارد. از محدودیت‌های مطالعه، می‌توان به بررسی‌های مولکولی و دوره‌های درمانی طولانی‌تر اشاره کرد.

در پایان عصاره شاتره، باعث تسریع در روند التیام زخم می‌شود. لذا ممکن است بتوان از آن در درمان زخم و جراحات بیماران دیابتی، حداقل به عنوان یک داروی کمکی، با توجه به قیمت مناسب و در دسترس بودن آن استفاده کرد. محققان این مطالعه پیشنهاد

### References

1. Lazarus GS, Cooper DM, Knighton DR, Margolis DJ, Pecoraro RE, Rodeheaver G, et al. Definition and guidelines for assessment of wounds and evaluation of healing. Arch Dermatol 130(4): 489-493.
2. Adzik NS. Wound healing, In: D.C. Sabiston and H.K. Iyertu (Eds), Text book of surgery, The biological basis of modern surgical practice. 5<sup>th</sup> ed. New York W.B: Saunders Co; 1997. p. 207-220.
3. Ceylan-Isik AF, Fliethman RM, Wold LE, Ren J. Herbal and traditional chinese medicine for the treatment of cardiovascular complications in diabetes mellitus. Curr Diabetes Rev 2008; 4(4): 320-328.
4. Naseri M. Development of traditional medicine and WHO Guideline. Daneshvar Pezeshki J 2004; 11(52): 53-68.
5. Khoshvaghti A. The effects of Zataria a multi flora hydroalcoholic extract on serum Urea and Creatinin concentrations in rat. Journal of Comparative Clinical Pathology Research 2012; 1: 63-67.
6. Izadyar B. Effect of fandermol ointment on skin woundhealing in male rat in compare with normal saline. Kowsar 1995; 2: 95-100 (Persian).
7. Lee WC, Kim JK, Kang JW, Oh WY, Jung JY, Kim YS, et al. Palmatine attenuates D-galactosamine/ lipopolysaccharide- induced fulminant hepatic failure in mice. Food Chem Toxicol 2010; 48(1): 222-228.
8. Chan FC, Kennedy C, Hanson RP, O'Sullivan B, Kelly J, Bouchier-Hayes D. Topical phenytion can improve healing in a diabetic incision animal wound model. J Wound Care 2007; 16(8): 359-363.
9. Nabavizadeh SH, Safari M, Khoshnevisan F. The effect of herbal drugs on neonatal jaundice. Iranian Journal of Pediatrics 2005; 15(2): 133-138.

10. Patel MB, Mishra S. Hypoglycemic activity of alkaloidal fraction of *Tinospora cordifolia*. *Phytomedicine* 2011; 18(12): 1045-1052.
11. Patel MB, Mishra S. Hypoglycemic activity of alkaloidal fraction of *Tinospora cordifolia*. *Phytomedicine* 2011; 18(12): 1045-1052.
12. Jamshidzadeh A, Nikmahad H. Hepatoprotective Effects of *Fumaria parviflora* L. on CCl<sub>4</sub>-induced hepatotoxicity. *JMP* 2006; 3(19): 34-39 (Persian).
13. Gilani AH, Janbaz KH, Akhtar MS. Selective protective effect of an extract from *fumaria parviflora* on paracetamol induced hepatotoxicity. *Gen Pharmacol* 1996; 27(6): 979-983.
14. Clawson GA. Mechanism of carbon tetrachloride hepatotoxicity. *Pathol Immunopathol Res* 1989; 8(2): 104-112.
15. Foruotan B, Molzemi S, Haratipor H, Molzemi SH, Bolbol haghghi N, et al. Evaluation of palmatine effects on cutaneous wound healing in normal and diabetic rats. *Iranian Journal of Diabetes and Metabolism* 2014; 13(5): 393-399 (Persian).
16. Aboui Mehrizi M, Eidi A, Mortazavi P. Study of effect of olive oil on re-epithelialization of epithelial tissue in excision wound healing model in rats. *Journal of Comparative Pathobiology Iran* 2016; 13(2(53)): 1875-1884 (Persian).
17. Khaksar S, Kesmati M, Rezaie A, Rasekh A. Topical estrogen accelerate wound healing in diabetic rats, *Iranian Journal of Endocrinology and Metabolism* 2010; 12(5): 542-551.
18. Song S, Cheng T. The effect of Systemic and Local irradiation on wound macrophages and the repair promoting action of phenytoin sodium. *Zhonghua Yi Xue Za Zhi* 1997; 77(1): 54-57.
19. Curhuz I, Ustun O, Yesilada E, Akyürek N. In vivo gastroprotective effect of five Turkish folk remedies against ethanol-induced lesion. *J Enteropharmacol* 2002; 83(3): 241-244.
20. Arian Doost S, Nazarali P, Fathi R, Sohbatzadeh F. The effect of endurance exercise on wound healing of diabetic rats by cold plasma. *IJDL* 2017; 16(2):95-102 (Persian).
21. Bolbolhaghghi N, Molzemi S, Aminian M. The Regenerative Effects of Pomegranate Extract Fat (Pumice Granum) on Streptozotocin Induced Diabetic Wound Healing in Rats. *SJIMU* 2016; 24(5): 118-125 (Persian).
22. Mirjalili M M, Faramarzi S, Esmailidehaj M, Zare Mehrjardi F, Ebrahim Rezvani M. Effect of aqueous extract of *Morus nigra* on skin wound healing in type 1 diabetic rats. *JSSU* 2017; 25(4): 264-270.
23. Morishita S, Mishima Y, Hirai Y, Saito T, Shoji M. Pharmacological studies of water extract of the zizyphus seed containing drug. *Gen Pharmacol* 1987; 18(6): 637-641.
24. Tajik J, Nazifi S, Poorzal F. The effects of long-term use of *fumayia parviflora* extract on some Serum Biochemical Parameters of rats. *Journal of Pharmacology and Toxicology* 2011; 6(8): 710-714.