BRIEF REPORT

Investigating the Findings of Chest X-ray and CT Scan in Leptospirosis with or without Pulmonary Manifestations and its Treatment in Razi Qaemshahr Hospital

Ahmad Alikhani[1]
Zohreh alinasab[2]
Negar Feyzi[3]
Masoomeh Abdi Talarposhti[4]
Hadi Majidi[5]

[1] Associate Professor, Department of Infectious and Tropical Diseases, Antimicrobial Resistance Research Center, Communicable Diseases Institute, Mazandaran University of Medical Sciences, Sari, Iran
[2] PhD student Medical and Health Services Administration, Clinical Research Development Unit of Razi Hospital, Mazandaran University of Medical Sciences, Sari, Iran
[3] General Practitioner., Mazandaran University of Medical Sciences, Sari, Iran
[4] PhD in Medical and Health Services Administration, Clinical Research Development Unit of Razi Hospital, Mazandaran University of Medical Sciences, Sari, Iran
[5] Associate Professor, Department of Radiology, Mazandaran University of Medical Sciences Faculty of Medicine, Sari, Iran
Mazandaran University of Medical Sciences, Sari, Iran, Corresponding Author(hadimajidi2000@yahoo.com)

(Received November 20, 2023; Accepted June 30, 2024)

Abstract

Background and purpose: Leptospirosis is a common disease between humans and animals, the source of which is rodents, canines, etc., the disease is transmitted by scratching the skin and getting it contaminated with water contaminated with animal urinary waste and is currently an endemic disease in neighboring northern provinces of Iran. The purpose of this study was to investigate the findings of chest X-ray and lung CT scans in leptospirosis with or without pulmonary symptoms.

Materials and methods: The current descriptive and retrospective research examined the findings of chest X-ray and CT scan of the lungs in patients with leptospirosis with or without pulmonary manifestations in Razi Ghaemshahr Hospital. In this study, 49 hospitalized patients were randomly selected from the records of leptospirosis patients in Razi Ghaemshahr Hospital during the spring and summer of 2017 from an information form based on clinical epidemiological characteristics and risk factors for leptospirosis patients using the mentioned characteristics. The disease was prepared in the infectious reference books and articles published in Farsi and English about this disease, and help was taken from a radiologist colleague to interpret the findings of the chest X-ray and CT scan of the lungs. After recording in SPSS 16 software, the data were analyzed through a Q_Q graph and skewness index. The clinical and epidemiological findings of leptospirosis were considered as inclusion criteria in the study, and the absence of serological tests to confirm leptospirosis was considered as exclusion criteria.

Results: Among 49 hospitalized patients with leptospirosis, 11 patients had abnormal radiological findings and 38 patients had normal X-rays. Among 11 patients with abnormal radiological findings, 6 patients had respiratory symptoms, which included 54.54% cough and 18.18% bloody sputum. Among 38 patients with normal radiography, 11 patients had pulmonary symptoms, which included 29.94% cough and 2.63% bloody sputum. The amount of cough was significantly higher. Abnormal findings in chest X-ray, alveolar infiltration, ground glass opacity, and consolidation were the most frequent in the CT scan of the lung.

Conclusion: Considering the significant percentage of normal chest radiographs in patients suffering from rice field fever with pulmonary symptoms, it is essential to perform a CT scan of the chest and decide on more effective therapeutic interventions. Therefore, it is considerable that usually changes in the chest CT scan in the severe form of the disease that causes vasculitis and alveolar bleeding appear before the appearance of severe symptoms such as bloody sputum and make a decision to start more effective drugs in the patient's treatment plan. As a result, pulmonary involvement in patients with leptospirosis is of special importance and it should be given special attention due to the endemicity of leptospirosis in the province, considering the associated complications and high mortality and the possibility of its occurrence even in patients who do not have respiratory complaints at the time of presentation. It is suggested to conduct more extensive research based on the population in this field.

Keywords: leptospirosis, infection, pulmonary manifestations, chest X-ray, CT lung scan

J Mazandaran Univ Med Sci 2024; 34 (235): 113-119 (Persian).

Corresponding Author: Hadi Majidi- School of Pharmacy, Shiraz University of Medical Sciences, Shiraz, Iran. (E-mail: hadimajidi2000@yahoo.com)

[Downloaded from jmums.mazums.ac.ir on 2025-06-07]

گزارش کوتاه

مجله دانشگاه علوم پزشکی مازندران
دوره سی و چهارم شماره ۲۳۵ مرداد سال ۱۴۰۳ (۱۱۹-۱۱۳)

بررسی یافته‌های رادیوگرافی قفسه سینه و سی تی اسکن ریه در مبتلایان به لپتوسپیروز با یا بدون تظاهرات ریوی و درمان آن در بیمارستان رازی

احمد علیخانی[۱]
زهره علی نسب[۲]
نگار فیضی[۳]
معصومه عبدی تالارپشتی[۴]
هادی مجیدی[۵]

چکیده

سابقه و هدف: لپتوسپیروز یک بیماری مشترک بین انسان و حیوانات است که منبع آن جوندگان و سگ سانان و... می‌باشند که بیماری از طریق خراش جلدی و آغشته شدن آن با آب آلوده به فضولات ادراری حیوانات منتقل می‌شود و در حال حاضر یک بیماری اندمیک در استان‌های هم جوار شمالی ایران می‌باشد. هدف از این مطالعه بررسی یافته‌های عکس قفسه سینه و سی‌تی‌اسکن ریه در بیماران مبتلا به لپتوسپیروز با یا بدون علایم ریوی می‌باشد.

مواد و روش‌ها: پژوهش حاضر از نوع توصیفی و گذشته نگر با موضوع بررسی یافته‌های عکس قفسه‌سینه و سی تی اسکن ریه در بیماران مبتلا به لپتوسپیروز با یا بدون تظاهرات ریوی در بیمارستان رازی قائمشهر انجام گرفت. در این مطالعه تعداد ۴۹ بیمار بستری به صورت تصادفی سیستمیک از پرونده بیماران مبتلا به لپتوسپیروز در بیمارستان رازی قائمشهر در طی بهار و تابستان ۹۷ انتخاب شدند که از یک فرم اطلاعاتی براساس خصوصیات اپیدمیولوژیک بالینی و عوامل خطر برای بیماران لپتوسپیروز با بهره‌گیری از خصوصیات ذکر شده بیماری در کتب مرجع عفونی و مقالات منتشر شده فارسی و انگلیسی در مورد این بیماری تهیه گردید و از همکار رادیولوژیست جهت تفسیر یافته های عکس قفسه سینه و سی تی اسکن ریه کمک گرفته شد. داده‌ها پس از ثبت در نرم‌افزار SPSS 16 از طریق نمودار Q_Q و شاخص کجی و کشیدگی مورد بررسی قرار گرفتند. معیار ورود در مطالعه یافته بالینی و اپیدمیولوژیک مبنی بر ابتلا به لپتوسپیروز در نظر گرفته شد و عدم وجود تست‌های سرولوژیک در تایید ابتلا به لپتوسپیروز به‌عنوان معیار خروج از مطالعه در نظر گرفته شد.

یافته‌ها: از میان ۴۹ بیمار بستری مبتلا به لپتوسپیروز، ۱۱ بیمار یافته‌ی رادیولوژیک غیرطبیعی و ۳۸ بیمار گرافی نرمال داشتند. از بین ۱۱ بیمار با یافته رادیولوژیک غیرطبیعی ۶ بیمار علایم تنفسی داشتند که شامل ۵۴/۵۴ درصد سرفه و ۱۸/۱۸ درصد خلط خونی بود. از بین ۳۸ بیمار با گرافی نرمال ۱۱ بیمار علایم ریوی داشتند که شامل ۲۹/۹۴ درصد سرفه و ۲/۶۳ درصد خلط خونی بود و میزان سرفه به‌طور معنی‌داری بیش‌تر بوده است. یافته‌های غیر طبیعی عکس قفسه سینه، alveolar infiltration و در سی تی اسکن ریه ground glass opacity, و consolidation بیش‌ترین فراوانی را داشته اند.

استنتاج: با توجه به درصد قابل توجه عکس قفسه سینه نرمال در بیماران مبتلا به تب شالیزار با علایم ریوی انجام سی‌تی اسکن قفسه‌سینه و تصمیم‌گیری جهت مداخلات موثرتر درمانی بسیار حایز اهمیت است. بنابراین شایان توجه است که معمولا تغییرات سی‌تی اسکن قفسه سینه در فرم شدید بیماری که ایجاد واسکولیت و خونریزی الویلار می‌کند از نظر زمانی قبل از بروز علایم شدید مثل خلط خونی نمایان شده و تصمیم‌گیری جهت شروع داروهای موثرتر را در برنامه درمانی بیمار ایجاد می‌کند. در نتیجه درگیری ریوی در بیماران مبتلا به لپتوسپیروز با توجه به عوارض همراه و مرگ و میر بالا و امکان بروز آن حتی در بیمارانی که در زمان مراجعه شکایت تنفسی ندارند، اهمیت خاصی داشته و باید مورد توجه خاص باشد. به علت اندمیک بودن لپتوسپیروز در استان مازندران، انجام تحقیق‌های گسترده‌تر مبتنی بر جمعیت در این زمینه پیشنهاد می‌گردد.

واژه های کلیدی: لپتوسپیروز، عفونت، تظاهرات ریوی، رادیوگرافی، سی تی اسکن ریه

مولف مسئول: هادی مجیدی-ساری: کیلومتر ۱۷ جاده فرح آباد، مجتمع دانشگاهی پیامبر اعظم، دانشکده پزشکی E-mail: hadimajidi2000@yahoo.com
۱. دانشیار، گروه بیماری های عفونی و گرمسیری، مرکز تحقیقات مقاومت میکروبی و بیماری های قابل انتقال، دانشگاه علوم پزشکی مازندران، ساری، ایران
۲. دانشجوی دکترای مدیریت خدمات بهداشتی و درمانی، واحد توسعه تحقیقات بالینی بیمارستان رازی، دانشگاه علوم پزشکی مازندران، ساری، ایران
۳. پزشکی عمومی، دانشگاه علوم پزشکی مازندران، ساری، ایران
۴. دکترای تخصصی مدیریت خدمات بهداشتی و درمانی، واحد توسعه تحقیقات بالینی بیمارستان رازی، دانشگاه علوم پزشکی مازندران، ساری، ایران
۵. دانشیار، گروه رادیولوژی، دانشکده پزشکی، دانشگاه علوم پزشکی مازندران، ساری، ایران
تاریخ دریافت : ۱۴۰۲/۸/۲۹ تاریخ ارجاع جهت اصلاحات : ۱۴۰۲/۱۱/۱ تاریخ تصویب : ۱۴۰۳/۴/۱۰

[Downloaded from jmums.mazums.ac.ir on 2025-06-07]

مقدمه

لپتوسپیروز یک بیماری مشترک بین انسان و حیوانات است که منبع آن جوندگان و سگ سانان و ... می‌باشند که بیماری ازطریق خراش جلدی و آغشته شدن آن با آب آلوده به فضولات ادراری حیوانات منتقل می‌شود(۲،۱). لپتوسپیروز یک بیماری قابل علاج است؛ ولی تشخیص زودرس آن بسیار مهم است زیرا تاخیر در درمان درست به تشدید بیماری و بروز عوارض متعدد و حتی مرگ می‌انجامد(۳). دوره طبیعی لپتوسپیروز غیر عارضه دار خفیف معمولا بدون برجاگذاشتن عارضه در مدت ۷ تا ۱۰ روز به شکل خود بخودی پایان می‌یابد(۴). تقریبا ۹۰ درصد عفونت‌های لپتوسپیرا منجر به یک‌بیماری سیستمیک خود محدود با علائم و نشانه‌های غیراختصاصی می‌شوند که شامل تب و میالژی، بدون بروز زردی است. یک شکل شدید ایکتریک بیماری که به نام سندرم ویل شناخته می‌شود، شامل زردی، اختلال عملکرد کلیوی و تظاهرات خونریزی دهنده است. ابتلا به این سندرم با مرگ و میر بالای ۱۰ درصد همراه است(۵). تشخیص آزمایشگاهی بیماری با روش های سرولوژیک مرسوم شامل PCR (Polymerase Chain Reaction) و MAT (Microscopic Agglutination Test)، کشت دادن باکتری از خون ادرار یا بافت، اثبات حضور لپتوسپیرا در بافت با استفاده از آنتی‌بادی‌هایی کونژوگه با مواد فلوروسنت و PCR انجام می‌شود(۶). درمان موارد خفیف و بدون عارضه بیماری می‌تواند به صورت سرپایی و با آنتی‌بیوتیک خوراکی انجام شود ولی در موارد شدید نیاز به بستری شدن و آنتی‌بیوتیک تزریقی و اقدامات حیاتی وجود دارد(۷). با توجه به شرایط اقلیمی استان مازندران و جمعیت روستایی و شغل‌های رایج اعم از شالیکاری زراعت ماهیگیری در حال حاضر این بیماری یک بیماری اندمیک مهم در استان‌های همجوار مانند گیلان و گلستان و استان مازندران می‌باشد و در فصول بهار و تابستان منجر به ابتلا و بستری شدن تعداد زیادی از کشاورزان دامداران و بخصوص شالیکاران می‌گردد و در صورت بروز عوارض حاد و شدید بخصوص عوارض ریوی با مورتالیته همراه است. با توجه به مرگ و میر بالای لپتوسپیروزیس با درگیری ریوی شدید و شروع غیر منتظره آن توجه ویژه به احتمال درگیری ریوی می‌تواند در کاهش مرگ و میر بیماران مفید باشد. با توجه به این مهم در این مطالعه، در بیماران مبتلا به لپتوسپیروز یافته‌های عکس قفسه سینه و سی‌تی اسکن در بیماران با یا بدون تظاهرات ریوی، بررسی گردید.

مواد و روش‌ها

پژوهش حاضر از نوع توصیفی و گذشته نگر، با کد اخلاق IR.MAZUMS.REC.1398.284، با موضوع بررسی یافته‌های عکس قفسه سینه و سی تی اسکن ریه در بیماران مبتلا به لپتوسپیروز با یا بدون تظاهرات ریوی، در بیمارستان رازی قائمشهر انجام گرفت. در این مطالعه تعداد ۴۹ بیمار بستری به صورت تصادفی سیستمیک از پرونده بیماران مبتلا به لپتوسپیروز در بیمارستان رازی قائمشهر در طی بهار و تابستان ۹۷ انتخاب شدند که از یک فرم اطلاعاتی براساس خصوصیات اپیدمیولوژیک بالینی و عوامل خطر برای بیماران لپتوسپیروز با بهره‌گیری از خصوصیات ذکر شده بیماری در کتب مرجع عفونی و مقالات منتشر شده فارسی و انگلیسی در مورد این بیماری تهیه‌گردید و ازهمکار رادیولوژیست جهت تفسیر یافته‌های عکس قفسه سینه و سی تی اسکن ریه کمک گرفته شد. قابل ذکر است که با دریافت مجوز از معاونت تحقیقات و فناوری دانشگاه و معرفی‌نامه از این مرکز و کسب رضایت کتبی از بیماران ضمن توضیح کامل مراحل کار اقدام به اخذ گرافی قفسه سینه در تمامی بیماران مبتلا به تب شالیزار و سی تی اسکن قفسه سینه در بیماران با یافته غیرطبیعی گرافی و یا بیماران با تظاهرات ریوی انجام گردید و از رادیولوژیست همکار طرح در ارزیابی یافته‌های رادیولوژیک کمک گرفته شد. داده‌ها پس از ثبت درنرم‌افزار SPSS 16 از طریق نمودار Q_Q و شاخص

[Downloaded from jmums.mazums.ac.ir on 2025-06-07]

کجی و کشیدگی مورد بررسی قرار گرفتند. معیار ورود در مطالعه یافته بالینی و اپیدمیولوژیک مبنی بر ابتلا به لپتوسپیروز در نظر گرفته شد و عدم وجود تست‌های سرولوژیک در تایید ابتلا به لپتوسپیروز به‌عنوان معیار خروج از مطالعه درنظرگرفته شد.

یافته‌ها و بحث

در این مطالعه ۷۵/۵۱ درصد تعداد ۳۷ بیمار مرد و بقیه زن بودند. ۲۸ نفر ۵۷/۱۴ درصد ساکن روستا و ۲۴ نفر ۴۸ درصد کشاورز بودند. سن بیماران حداقل سنی ۲۴ سال و حداکثر ۷۸ سال و میانگین ۱۲/۵۷±۴۹/۰۲ بود. میانگین مدت زمان بستری افراد مورد مطالعه ۱/۳۲±۴/۰۷ بود. شکایت اصلی بیماران در زمان مراجعه به‌ترتیب تب، سردرد، میالژی، تهوع و استفراغ بوده است که به‌طور معنی‌داری بیش‌ترین فراوانی را داشتند (P= ۰/۰۰۰۱) هیچ یک از بیماران به دلیل مشکل تنفسی مراجعه نکرده بودند. در بررسی علائم بالینی بیماران ۱۷ بیمار ۳۴ درصد از سرفه شاکی بودند و ۳ بیمار ۶ درصد هموپتزی داشتند. شایع‌ترین علامت بالینی یافت شده در مطالعه حاضر تب بوده که در ۴۸ بیمار ۹۷/۹۶ درصد بیماران دیده شده است(نمودار شماره۱)(جدول شماره۱).

بررسی‌ها نشان داد که به‌طور معنی‌داری فراوانی یافته‌های رادیولوژیک نرمال، عکس قفسه سینه ۸۹ درصد بیش‌تر از سی‌اسکن ریه ۷۷ درصد بوده است. در بین یافته‌های غیر طبیعی عکس قفسه سینه فراوانی Alveolar infiltration بیش‌تر بوده است. در ۴ بیمار ۸/۱ درصد از میان ۱۱ بیمار با گرافی غیرطبیعی که نیمی از موارد آن یک طرفه بوده است. در سی‌تی‌اسکن ریه بیش‌ترین یافته‌ها شامل consolidation در ۱۶/۳۳ درصد و nodule ground glass در ۴/۰۸ درصد بیماران بوده است که consolidation در ۶۲/۵۰ درصد مواقع یک طرفه بوده است و ground glass nodule در نیمی از موارد یک طرفه بوده است (جدول شماره ۲). در بررسی درمان‌های استفاده شده برای بیماران، استفاده از سفتریاکسون و دگزامتازون به‌طور معنی‌داری بیش‌ترین فراوانی را داشتند(جدول شماره ۳)(نمودار شماره ۲). سن بیماران در مطالعه حاضر حداقل سنی ۲۴ و حداکثر ۷۸ و میانگین ۱۲/۵۷±۴۹/۰۲ بود که در مقایسه با مطالعات انجام شده در برزیل میانگین سنی ۳۱ سال و تایلند میانگین سنی ۳۷/۵۳ سال کمی بالاتر بوده است که احتمالا به این علت است که افراد با سن بالا به کشاورزی در استان مازندران مشغول هستند(۸).

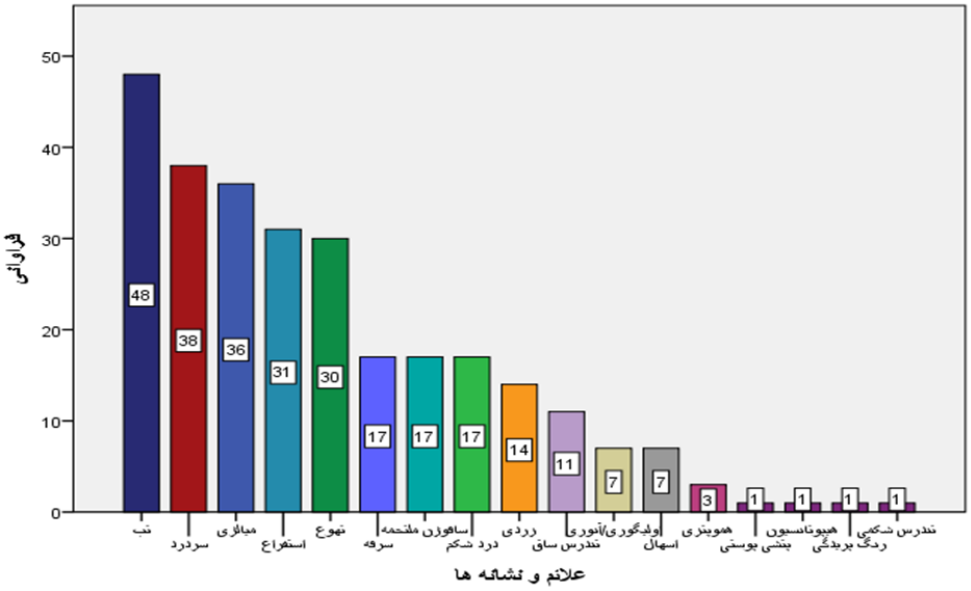

نمودار شماره ۱: نمودار ستونی درصد فراوانی علائم و نشانه های بیماری لپتوسپیروز

[Downloaded from jmums.mazums.ac.ir on 2025-06-07]

جدول شماره ۱: فراوانی ودرصد فراوانی علائم و نشانه های بیماران

علائم و نشانه ها	تعداد (درصد)	سطح معنی داری
تب	۴۸ (۹۷/۹۶)	
سردرد	۳۸ (۷۷/۵۵)	
میالژی	۳۶ (۷۳/۴۷)	
استفراغ	۳۱ (۶۳/۲۷)	
تهوع	۳۰ (۶۱/۲۲)	
سافوژن ملتحمه	۱۷ (۳۴/۶۹)	
سرفه	۱۷ (۳۴/۶۹)	
درد شکم	۱۷ (۳۴/۶۹)	
زردی	۱۴ (۲۸/۵۷)	۰/۰۰۰
تندرس ساق	۱۱ (۲۲/۴۵)	
اولیگوری/آنوری	۷ (۱۴/۲۹)	
اسهال	۷ (۱۴/۲۹)	
هموپتزی	۳ (۶/۱۲)	
هیپوتانسیون	۱ (۲/۰۴)	
تندرس شکمی	۱ (۲/۰۴)	
پتشی پوستی	۱ (۲/۰۴)	
رنگ پریدگی	۱ (۲/۰۴)	

جدول شماره ۲: فراوانی و درصد فراوانی نتایج CXR و CT Scan

		تعداد (درصد)	سطح معنی داری
CXR	Alveolar infiltration	۴ (۸/۱۶)	
	Non-segmental consolidation	۱ (۲/۰۴)	۰/۱۸۰
	Normal	۴۴ (۸۹/۸۰)	
CT-Scan	Ground glass opacity	۵ (۱۰/۲۰)	
	Airspace nodule	۲ (۴/۰۸)	
	Ground glass nodule	۲ (۴/۰۸)	۰/۰۸۸
	consolidation	۸ (۱۶/۳۳)	
	Interlobular septal thickening	۱ (۲/۰۴)	
	Pleural effusion	۳ (۶/۱۲)	
	Normal	۳۸ (۷۷/۵۵)	

جدول شماره ۴: فراوانی و درصد فراوانی درمان های صورت گرفته برای بیماران

		تعداد (درصد)	سطح معنی داری
درمان	سفتریاکسون	۳۱ (۶۳/۲۷)	
	نیاز به اکسیژن	۵ (۱۰/۲۰)	
	نیاز به تهویه مکانیکی	۱ (۲/۰۴)	۰/۰۰۰
	تزریق دگزامتازون	۱۵ (۳۰/۶۱)	
	پالس متیل پردنیزولون	۶ (۱۲/۲۴)	

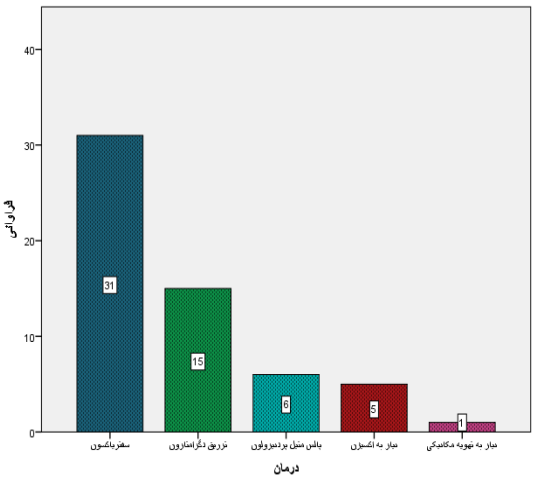

نمودار شماره ۲: نمودار ستونی درصد فراوانی درمان‌های استفاده شده برای بیماران

میانگین مدت زمان بستری افراد مورد مطالعه ۱/۳۲±۴/۰۷ بود که در مقایسه با مطالعه انجام شده در تایلند با میانگین بستری ۸ روز کم‌تر بود(۹). به دلیل این که بیمارستان رازی سانتر عفونی استان می‌باشد و از کل استان بیماران عفونی به این بیمارستان ارجاع می شوند و تعداد تخت‌های بخش عفونی محدود می‌باشد به همین دلیل مدت زمان بستری در مطالعه حاضر از مطالعات انجام شده کم‌تر می‌باشد.

در مطالعه Barnacle و همکاران که در سال ۲۰۲۰ انجام شده بود، نتایج مطالعه نشان داد که خونریزی آلوئولی در تعداد کمی از موارد رخ می‌دهد اما مرگ ومیر بیش از ۷۰ درصد به همراه دارد و بیماران نارسایی حاد تنفسی شدید را نشان دادند(۱۰). هم‌چنین نتایج مطالعه انجام شده در کلینیک بیماری‌های عفونی در بیمارستان دانشگاهی پلون در سال ۲۰۱۹ نشان داد که علائم تنفسی مانند رال، دیس پنه و تاکی پنه در بیش‌تر بیماران فوت شده وجود داشته و این پیامد کشنده ارتباط قوی با ادم ریه دارد و عامل مهم مرگ در این بیماران محسوب می‌شود(۱۱). در مطالعه دیگری در توکیو در سال ۲۰۱۷ انجام شد نتایج مطالعه نشان داد که هیپوکسمی بیش‌ترین علت شایع مرگ با وجود حداکثر تهویه مکانیکی در بیماران مبتلا به سندرم هموراژیک شدید ریوی بود(۱۲). بنابراین علائم ریوی در بیماران لپتوسپیروز را حتی با حال عمومی خوب باید جدی گرفت(۱۳). درصد فراوانی علایم ریوی مانند سرفه و خلط خونی به ترتیب ۳۴/۶۹ و ۶/۱۲ درصد بوده است(جدول شماره ۱) که نسبت به مطالعه انجام شده در تایلند هر دو کم‌تر، سرفه ۵۴/۲ درصد و خلط خونی ۱۰/۸ درصد بوده است(۱۴).

در میان بیماران با گرافی قفسه سینه طبیعی ۴۴ بیمار یافته‌های غیر طبیعی در سی‌تی‌اسکن ریه در ۶ بیمار دیده شد (۱۳/۶۳ درصد)(جدول شماره ۴). با توجه به درصد قابل توجه عکس قفسه سینه نرمال در بیماران مبتلا به تب شالیزار با علایم ریوی انجام سی‌تی‌اسکن

[Downloaded from jmums.mazums.ac.ir on 2025-06-07]

جدول شماره ۴: فراوانی و درصد فراوانی یافته‌های گرافی قفسه سینه و سی تی اسکن بر اساس داشتن و نداشتن علایم ریوی

		علائم ریوی		سطح معنی داری
		خیر	بله	
		تعداد (درصد)	تعداد (درصد)	
CXR	Normal	۳۰ (۹۳/۷۶)	۱۴ (۸۲/۳۵)	۰/۴۰۰
	Alveolar infiltration	۱ (۳/۱۲)	۳ (۱۷/۶۵)	
	Nonsegmental consolidation	۱ (۳/۱۲)	۰ (۰/۰۰)	
Chest CT	Normal	۲۷ (۷۹/۴۱)	۱۱ (۴۴/۰۰)	۰/۴۴۸
	Ground glass opacity	۱ (۲/۹۴)	۴ (۱۶/۰۰)	
	Airspace nodule	۰ (۰/۰۰)	۲ (۸/۰۰)	
	Ground glass nodule	۰ (۰/۰۰)	۲ (۸/۰۰)	
	consolidation	۵ (۱۴/۷۱)	۳ (۱۲/۰۰)	
	Interlobular septal thickening	۰ (۰/۰۰)	۱ (۴/۰۰)	
	Pleural effusion	۱ (۲/۹۴)	۲ (۸/۰۰)	

قفسه سینه و تصمیم‌گیری جهت مداخلات موثرتر درمانی بسیار حایز اهمیت است. بنابراین شایان توجه است که معمولا تغییرات سی‌تی‌اسکن قفسه سینه در فرم شدید بیماری که ایجاد واسکولیت و خونریزی الویلار می‌کند از نظر زمانی قبل از بروز علایم شدید مثل خلط خونی نمایان شده و تصمیم‌گیری جهت شروع داروهای موثرتر را در برنامه درمانی بیمار ایجاد می‌کند. در انتها باید گفت که درگیری ریوی در بیماران مبتلا به لپتوسپیروز با توجه به عوارض همراه و مرگ و میر بالا و امکان بروز آن حتی در بیمارانی که در زمان مراجعه شکایت تنفسی ندارند، اهمیت خاصی داشته و باید مورد توجه خاص باشد و به علت اندمیک بودن لپتوسپیروز در استان مازندران، انجام تحقیقات گسترده‌تر مبتنی بر جمعیت در این زمینه پیشنهاد می‌گردد.

سپاسگزاری

این مقاله حاصل طرح با کد اخلاق IR.MAZUMS.REC.1398.284 و کد طرح ۱۱۸۵۹ می‌باشد و نویسندگان از همکاری دانشگاه علوم پزشکی مازندران، پرسنل و کادر درمان مرکز آموزشی و درمانی رازی قائمشهر قدردانی می‌کنند.

References

1. Soo ZMP, Khan NA, Siddiqui RJAt. Leptospirosis: Increasing importance in developing countries. Acta Trop 2020; 201: 105183.
2. Karpagam KB, Ganesh BJEJoCM, Diseases I. Leptospirosis: a neglected tropical zoonotic infection of public health importance—an updated review. Eur J Clin Microbiol Infect Dis 2020; 39: 835-846.
3. Fraga TR, Carvalho E, Isaac L, Barbosa AS. Leptospira and leptospirosis In: Molecular medical microbiology, Tang WY, Hindiyeh MY, (eds). 3th. Amsterdam Elsevier; 2024. p. 1849-1871.
4. Bradley EA, Lockaby G. Leptospirosis and the environment: A review and future directions. Pathogens 2023; 12(9): 1167.
5. Goarant C, Trueba G, Bierque E, Thibeaux R, Davis B, de La Pena-Moctezuma A. Leptospira and Leptospirosis. In: Rose JB, Jiménez-Cisneros B, (eds) Global Water Pathogen Project. Michigan State University; UNESCO; 2019.
6. Rafiei A, Hedayati Zadeh omran A, Babamahmoodi F, Alizqadeh Navaee R, Valadan R. Review of Leptospirosis in Iran. J Mazandaran Univ Med Sci 2012; 22(94): 102-110 (Persian).
7. Fonseka CL, Dahanayake NJ, Mihiran DJD, Wijesinghe KM, Liyanage LN, Wickramasuriya HS, et al. Pulmonary haemorrhage as a frequent cause of death among patients with severe complicated Leptospirosis in Southern Sri Lanka. PLOS Negl Trop Dis 2023; 17(10): e0011352.
8. Davoodi A, Babamahmoodi F, Khademloo M, Alikhani A, Najafi N. The Awareness of General Practitioners of Mzandaran Province

[Downloaded from jmums.mazums.ac.ir on 2025-06-07]

of Leptospirosis and its Related Factors. J Mazandaran Univ Med Sci 2012; 22(93): 98-102 (Persian).

9. Esfandiari B, Pourshafie MR, Gouya MM, Khaki P, Mostafavi E, Darvish J, et al. An epidemiological comparative study on diagnosis of rodent leptospirosis in Mazandaran Province, northern Iran. Epidemiol Health 2015; 37: e2015012.
10. Barnacle J, Gurney S, Ledot S, Singh S. Leptospirosis as an important differential of pulmonary haemorrhage on the intensive care unit: A case managed with VV-ECMO .J Intensive Care 2020; 8: 31.
11. Gancheva G. Respiratory Manifestations of Leptospirosis. J of IMAB 2019; 25(3): 2622-2627.
12. Umei N, Ichiba SH. A case of leptospirosis-associated severe pulmonary hemorrhagic syndrome successfully treated with venovenous extracorporeal membrane oxygenation. Case Rep Crit Care 2017; 2017: 5369267.
13. Brito Monteiro M, Egídio de Sousa I, Piteira M, Coelho S, Freitas P. Leptospirosis, a re-emerging threat. Cureus 2021; 13(4): e14295.
14. Goarant C. Leptospirosis: risk factors and management challenges in developing countries. Res Rep Trop Med 2016; 28(7): 49-62.

[Downloaded from jmums.mazums.ac.ir on 2025-06-07]