

Radiographic Evaluation of Periapical Radiolucencies

Abbas Mesgarani¹,
Narjes Hoshiyari¹,
Bentolhoda Moghadassi²,
Jaber Mousavi³,
Foroozan Farahbod⁴

¹ Assistant Professor, Department of Endodontics, Faculty of Dentistry, Mazandaran University of Medical Sciences, Sari, Iran

² Dentistry Student, Faculty of Dentistry, Mazandaran University of Medical Sciences, Sari, Iran

³ Assistant Professor, Department of Community Medicine, Faculty of Medicine, Mazandaran University of Medical Sciences, Sari, Iran

⁴ Assistant Professor, Department of Radiology, Faculty of Dentistry, Mazandaran University of Medical Sciences, Sari, Iran

(Received October 9, 2019 ; Accepted February 8, 2020)

Abstract

Background and purpose: Periapical inflammatory lesions are localized periapical bone reactions that result from pulp necrosis and inflammation or periodontal diseases. Inappropriate treatments are often considered as one of the main factors associated with apical periodontitis. This study was done to evaluate periapical radiolucencies in panoramic radiographs.

Materials and methods: In this cross-sectional study, 332 panoramic radiographs of patients attending Sari School of Dentistry (2016-2019) were assessed. The Periapical Index was used to evaluate the presence of periapical lesions. Also, the quality of treated teeth was determined by optimal quality indices. Data analysis was done in SPSS V.016

Results: Periapical lesions (PAI = III-V) were seen in 75.4% of the teeth investigated and in 90.2% of teeth with root canal therapy (RCT) and 68% of untreated teeth. Periapical radiolucencies were mostly found in RCT teeth with inadequate filling density and length. The prevalence of lesions were higher in males. The presence of lesions increased in jaws from the anterior to the posterior, and the frequency of lesions was higher in the maxilla than the mandible.

Conclusion: The frequency of periapical lesions in RCT teeth was very high. The findings showed that the quality of density and length of filling has a significant effect on prevalence of periapical lesions. Poor RCT leads to low success rate in the treatment of teeth.

Keywords: periapical lesions, root canal therapy, panoramic

J Mazandaran Univ Med Sci 2020; 30 (183): 32-43 (Persian).

* Corresponding Author: Mesgarani A - Faculty of Dentistry, Mazandaran University of Medical Sciences, Sari, Iran
(E-mail: forooz.farahbod@gmail.com)

بررسی رادیوگرافیک رادیولوژی‌های پری‌اپیکال

عباس مسگرانی¹نرجس هوشیاری¹بنت‌الهدی مقدسی²سید جابر موسوی³فروزان فرهبد⁴

چکیده

سابقه و هدف: ضایعات التهابی پری‌اپیکال به صورت پاسخ موضعی استخوان پری‌اپیکال دندان تعریف می‌شود که نتیجه نکروز و التهاب پالپ یا بیماری پریدنتال است. درمان‌های نامناسب اغلب به عنوان یکی از مهم‌ترین عوامل مرتبط با پریدنتیت اپیکال مطرح می‌باشد. لذا با توجه به شیوع بالا و اهمیت تشخیص به موقع رادیولوژی‌های پری‌اپیکال، این مطالعه انجام گرفت.

مواد و روش‌ها: در این مطالعه توصیفی مقطعی، 332 رادیوگرافی پانورامیک بیماران مراجعه‌کننده به بخش رادیولوژی دانشکده دندانپزشکی ساری در سال‌های 1395 تا 1398 مورد ارزیابی قرار گرفت. جهت بررسی حضور ضایعات پری‌اپیکال از Periapical Index (PAI) و همچنین برای تعیین کیفیت پرکردگی درمان ریشه، از شاخص‌های بهینه کیفیت دندان‌های تحت درمان استفاده شد. داده‌ها با نرم‌افزار SPSS V.016 مورد تحلیل آماری قرار گرفتند.

یافته‌ها: 75/4 درصد از دندان‌های مورد بررسی دارای ضایعات پری‌اپیکال (PAI=III-V) بودند. 90/2 درصد از دندان‌های درمان ریشه شده و 68 درصد از دندان‌های درمان نشده دارای ضایعه بودند. درصد شیوع رادیولوژی‌های پری‌اپیکال در دندان‌های درمان ریشه شده دارای پرکردگی با تراکم و طول نامناسب بیش‌تر بود. همچنین این ضایعات در مردان بیش‌تر از زنان مشاهده شد. حضور ضایعات در فکین، از قدام به خلف افزایش یافته و فراوانی ضایعات در ماگزینا نسبت به مندیبل بیش‌تر بود.

استنتاج: فراوانی ضایعات پری‌اپیکال در دندان‌های تحت درمان ریشه بسیار بالا بود. این یافته‌ها نشان می‌دهد که کیفیت تراکم و طول پرکردگی، تاثیر بسیار زیادی بر حضور ضایعات پری‌اپیکال دارد و انجام درمان ریشه با استاندارد پایین منجر به میزان موفقیت پایین این نوع از درمان می‌شود.

واژه‌های کلیدی: ضایعات پری‌اپیکال، درمان ریشه، پانورامیک

مقدمه

نتیجه نکروز و التهاب پالپ و یا تخریب بافت‌های پریدنتال بر اثر بیماری پریدنتال می‌باشد (1).

ضایعات التهابی پری‌اپیکال به صورت پاسخ موضعی استخوان پری‌اپیکال دندان تعریف می‌شود که

E-mail: forooz.farahbod@gmail.com

مؤلف مسئول: فروزان فرهبد - ساری: میدان خزر، دانشکده دندانپزشکی

1. استادیار، گروه اندودانتیکس، دانشکده دندانپزشکی، دانشگاه علوم پزشکی مازندران، ساری، ایران

2. دانشجوی دندانپزشکی، دانشکده دندانپزشکی، دانشگاه علوم پزشکی مازندران، ساری، ایران

3. استادیار، گروه پزشکی اجتماعی، دانشکده پزشکی، دانشگاه علوم پزشکی مازندران، ساری، ایران

4. استادیار، گروه رادیولوژی، دانشکده دندانپزشکی، دانشگاه علوم پزشکی مازندران، ساری، ایران

تاریخ دریافت: 1398/7/17 تاریخ ارجاع جهت اصلاحات: 1398/7/30 تاریخ تصویب: 1398/11/19

اکثر موارد ضایعات پری‌اپیکال، متعاقب نکرور پالپی ایجاد می‌شوند و دندان مبتلا غیر زنده می‌باشد (2). در صورت زنده بودن دندان در گیر، پرئودنتیت پری‌اپیکال در اثر مواردی از قبیل ترومای ملایم اکلوزالی، براکسیزم و اعمال فشار درمان ارتودنسی ایجاد می‌شود (3). انواع ضایعات پری‌اپیکال شامل پری‌اپیکال گرانولوما، آبسه پری‌اپیکال، کیست رادیکولر، اسکار اپیکال و استئومیلیت می‌باشد. تمامی ضایعات پری‌اپیکال روی یک طیف پاتولوژیک قرار دارند که قابل تبدیل شدن به یکدیگر بوده و می‌تواند حاد یا مزمن باشند (4). درمان‌های نامناسب اغلب به عنوان یکی از مهم‌ترین عوامل مرتبط با پرئودنتیت اپیکال در نتایج مطالعات مقطعی مطرح شده است. دندان‌هایی که کانال‌هایی با طول پر کردگی کافی داشتند شیوع ضایعات پری‌اپیکال در آن‌ها کم‌تر از کانال‌ها با طول پر کردگی ناکافی بود (5).

Sunay و همکاران دریافتند که 91 درصد دندان‌ها با کیفیت پایین درمان دارای پرئودنتیت اپیکال بودند (6). از لحاظ رادیوگرافیک، ضایعات التهابی پری‌اپیکال به دو صورت Rarefying osteitis و Sclerosing osteitis می‌باشد که در این بین گرانولوم و کیست پری‌اپیکال به ترتیب، شایع‌ترین رادیولوژی‌های انتهایی ریشه هستند. کیست‌های پری‌اپیکال، 50-75 درصد کیست‌های ادونتوژنیک را تشکیل می‌دهند (7). بررسی هیستوپاتولوژیک ضایعاتی که به درمان ریشه پاسخ ندادند، 59 درصد این ضایعات را گرانولوم، 22 درصد را اسکار پری‌اپیکال و باقیمانده را ضایعات دیگر معرفی کرده است (8). در حال حاضر تشخیص ضایعات پری‌اپیکال و نیز بررسی سیر ترمیم این ضایعات توسط رادیوگرافی انجام می‌پذیرد (9). تشخیص قطعی و نهایی ماهیت ضایعه نیز توسط بیوپسی و بررسی‌های هیستوپاتولوژیک صورت می‌گیرد (10، 11). اگرچه بسیاری از این ضایعات برای سال‌ها به صورت محدود باقی می‌مانند و پیشرفت بیش‌تری نمی‌کنند، با این وجود عوامل مستعدکننده‌ای از جمله افزایش ویروالانس میکروبی و کاهش دفاع ایمنی در برخی

بیماری‌های سیستمیک مانند دیابت، ایدز، لوسمی و آنمی در گسترش ضایعات پری‌اپیکال و پیشروی آن‌ها به سمت استئومیلیت مؤثرند. بنابراین ضایعات التهابی با منشأ دندانی قادر به گسترش به مغز استخوان و ایجاد استئومیلیت هستند (2، 12). هم‌چنین این ضایعات در صورت عدم کنترل به موقع ایجاد نمای حاد بیماری شامل آبسه بافت نرم و سلولیت می‌نمایند (13، 14). تشخیص به موقع ضایعات پری‌اپیکال منجر به درمان ساده‌تر و پیش‌آگهی بهتر می‌گردد که در این میان دندانپزشکان عمومی نقش مهمی جهت شناسایی، درمان و یا در صورت نیاز ارجاع بیماران به متخصصین دارند (15). با توجه به گستردگی ضایعات پالپی و پری‌اپیکالی و احتمال وجود تشخیص‌های افتراقی نزدیک به هم، تأثیر مستقیم تشخیص ضایعات و عفونت‌های دندانی بر انتخاب رویکردهای درمانی آن‌ها، اثر انتخاب‌های درمانی مربوطه بر پیش‌آگهی ضایعات و هم‌چنین افزایش میزان بروز عفونت‌های دندانی و عوارض وابسته به آن که بعضاً از دید دندانپزشک دور می‌مانند، ضرورت بررسی و مطالعه بیش‌تر در این زمینه‌ها را متذکر می‌شود (16، 17). در این مطالعه از رادیوگرافی‌های پانورامیک جهت آنالیز پارامترهای مشاهده شده استفاده شد. رادیوگرافی پانورامیک (OPG) اغلب در مطالعات بررسی موفقیت درمان اندودانتیک به دلایل متفاوتی مورد استفاده قرار می‌گیرد. از جمله این‌که: تمامی دندان‌های بیمار در یک کلیشه رادیوگرافی منفرد قابل رؤیت است، میزان دوز اشعه نسبت به انواع رادیوگرافی‌های پری‌اپیکال تمام دهانی پایین‌تر و هم‌چنین سرعت اکسپوژر و آماده شدن تصویر نیز در این نوع بالاتر است (21-18). دقت رادیوگرافی پانورامیک در شناسایی پرئودنتیت اپیکال توسط Ahlqwist و همکاران بررسی شده است و آن‌ها گزارش کردند که 76 درصد و 90 درصد به ترتیب برای دندان‌های تک ریشه و چند ریشه وقتی که رادیوگرافی پانورامیک را با رادیوگرافی پری‌اپیکال تمام دهانی مقایسه می‌شود، همخوانی وجود

دارد (22). همچنین مطالعه Muhamad و همکاران تفاوت آماری قابل توجهی میان OPG و رادیوگرافی پری اپیکال در شناسایی پرودنتیت اپیکال پیدا نکرده است (23). در نتیجه OPG می تواند به عنوان ابزاری تشخیصی جهت شناسایی ضایعات پری اپیکال مورد استفاده قرار گیرد. لذا با توجه به شیوع بالا و اهمیت تشخیص به موقع رادیولوژی های پری اپیکال، این مطالعه به بررسی رادیوگرافیک رادیولوژی های پری اپیکال در دندان های بیماران مراجعه کننده به بخش رادیولوژی دانشکده دندانپزشکی ساری از سال 98-1395 پرداخته است.

مواد و روش ها

این مطالعه از نوع توصیفی مقطعی می باشد. تعداد 332 رادیوگرافی پانورامیک مربوط به بیماران مراجعه کننده به بخش رادیولوژی دانشکده دندانپزشکی ساری از تاریخ 1395 تا 1398 که به دلایل مختلف تهیه شده بود مورد بررسی قرار گرفتند. تمام رادیوگرافی ها توسط دستگاه پانورامیک (Soredex, Cranex, DDP, Helsinki, Finland) تهیه شده بودند و فاقد خطاهای تکنیکی و تاریکخانه ای بوده اند. تایید اخلاقی از کمیته اخلاق دانشگاه علوم پزشکی مازندران با کد IR.MAZUMS.REC.1398.5343 اخذ شد. دو متخصص اندودنتیکس هر رادیوگرافی پانورامیک را به طور مستقل و با استفاده از یک ذره بین با بزرگنمایی $\times 2/5$ در یک اتاق تاریک ارزیابی کردند. قبل از بررسی، متخصصین 10 رادیوگرافی را به صورت جداگانه با استفاده از شاخص پری اپیکال (Periapical Index-PAI) بررسی کردند (24). این رادیوگرافی ها مجدداً دو هفته بعد توسط هر دو متخصص برای ارزیابی توافق بین مشاهده گر بررسی شدند. اگر مواد رادیوآپک در سیستم کانال ریشه وجود داشت، آن دندان به عنوان دندان با ریشه پر شده تلقی شده است. وضعیت استخوان پری اپیکال برای هر دندان با استفاده از شاخص PAI ارزیابی شده است. شاخص

PAI بر اساس مقاله Orstavik و همکاران در سال 1986 بدین گونه تعریف شده است: ناحیه پری اپیکال در اطراف هر ریشه به صورت: 1- ساختار نرمال، 2- تغییرات کوچک در ساختار استخوانی، 3- تغییر ساختار استخوان به همراه نواحی دمنرالیزه شده، 4- پرودنتیت به همراه رادیولوژی با حدود مشخص و یا 5- پرودنتیت شدید با ویژگی های تشدید شده طبقه بندی شده اند (25). دندان های چند ریشه ای نیز بر حسب هر ریشه بررسی شدند. محل هر رادیولوژی پری اپیکال ثبت شده است. کیفیت پر کردن کانال ها در ریشه هایی که ضایعه رادیولوژی پری اپیکال دارند نیز مورد بررسی قرار گرفته است و طول پر شدن ریشه به شرح زیر طبقه بندی شد: الف) مناسب: پر شدن کانال 2-0 میلی متر کوتاه تر از آپکس رادیوگرافی و ب) نامناسب: پر کردن کانال ریشه بیش از 2 میلی متر کوتاه تر از آپکس رادیوگرافی، overobturation، یا پر کردن کانال ریشه محدود به پالپ چمبر. تراکم پر کردگی ریشه نیز بر اساس معیارهای زیر مورد ارزیابی قرار می گیرد: الف) مناسب: دانسیته رادیوگرافیک پر کردگی ریشه یکنواخت بوده و تطابق خوبی نیز با دیوارهای کانال ریشه داشته باشد و ب) نامناسب: مشاهده فضا در کانال (void). همچنین اطلاعات مربوط به هر بیمار شامل سن، جنس و فک بیمار تکمیل شده است. وجود ضایعه پری اپیکال در ارتباط با ریشه های پر نشده نیز تعیین شده است.

داده ها وارد نرم افزار SPSS V.016 شدند و مورد تحلیل آماری قرار گرفتند. از شاخص های مرکزی مانند میانگین و شاخص های پراکندگی مانند انحراف معیار، جهت توصیف و همچنین از آزمون Chi-square به منظور تحلیل داده ها استفاده شده است. مقادیر P-value کم تر از 0/05 معنی دار در نظر گرفته شد.

یافته ها

در این مطالعه، رادیوگرافی پانورامیک 332 بیمار، مورد ارزیابی قرار گرفت که از این میان 62/3 درصد

جدول شماره 2: توزیع فراوانی رتبه‌های PAI به تفکیک دندان‌های تحت درمان ریشه

کل	PAI		درمان اندودانتیک
	بیمار (III-V) تعداد (درصد)	سالم (II) تعداد (درصد)	
(100.0) 259	(68.0) 176	(32.0) 83	خیر
(100.0) 132	(90.2) 119	(9.8) 13	بله
(100.0) 391	(75.4) 295	(24.6) 96	کل

طبق یافته‌های مطالعه حاضر، تفاوت در نوع طول پرکردگی در حضور ضایعات پری‌اپیکال از لحاظ آماری معنی‌دار بوده است به صورتی که حضور ضایعات در آن دسته از دندان‌هایی که طول پرکردگی نامناسبی داشته‌اند، بیش تر بوده است ($P=0/05$). نمودار شماره 1 میزان فراوانی PAI بر اساس نواحی درگیر را نشان داده است. طبق این نمودار هرچه از قدام به سمت خلف حرکت می‌کنیم، شیوع ضایعات پری‌اپیکال بیش تر می‌شود. همچنین ماگزینا نسبت به مندیبل بیش تر تحت تاثیر قرار گرفته است ($P < 0/001$).

بحث

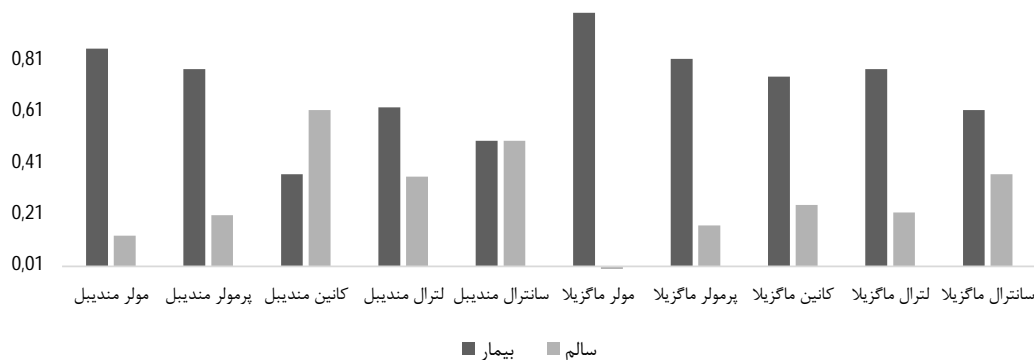
طبق نتایج حاصل از مطالعه فراوانی ضایعات پری‌اپیکال در دندان‌های تحت درمان ریشه بسیار بالا بوده است. در دندان‌هایی که تراکم و طول پرکردگی نامناسبی داشته‌اند، فراوانی ضایعات پری‌اپیکال بسیار بالاتر بوده است. علاوه بر این میزان حضور ضایعات در

(207 نفر) زن و 37/7 درصد (125 نفر) مرد بوده‌اند. رده سنی بیماران نیز از 15 تا 63 سال با میانگین و انحراف معیار $34/6 \pm 11/5$ سال بود. جدول شماره 1 توزیع فراوانی رتبه‌های PAI را در این مطالعه نشان می‌دهد. طبق این یافته‌ها، رتبه III دارای بیش ترین فراوانی (62/7 درصد) بوده است. همچنین از میان 332 رادیوگرافی پانورامیک مورد بررسی، 53 نفر از بیماران، بیش از یک دندان دارای $PAI > I$ داشته‌اند.

جدول شماره 1: توزیع فراوانی رتبه‌های PAI

PAI				
I	II	III	IV	V
تعداد (درصد)	تعداد (درصد)	تعداد (درصد)	تعداد (درصد)	تعداد (درصد)
(0.0) 0	(24.6) 96	(62.7) 245	(12.5) 49	(0.3) 1

به جهت سهولت آنالیز و بررسی یافته‌های مطالعه، رتبه II به عنوان دندان سالم و بدون ضایعه و III تا V به عنوان دندان بیمار و دارای ضایعه در نظر گرفته شده است (25). فراوانی ضایعات پری‌اپیکال با افزایش سن بیماران در ارتباط مثبتی است ($P=0/001$). فراوانی ضایعات پری‌اپیکال در مردان بیش تر از زنان بوده است ($P=0/021$). در جدول شماره 2 میزان فراوانی PAI بر اساس درمان اندودانتیک نشان داده شده است. طبق این یافته‌ها دندان‌هایی که تحت درمان ریشه قرار داشته‌اند نسبت به آن‌هایی که درمان نشده‌اند، دارای ضایعات پری‌اپیکال بیش تری بوده‌اند ($P < 0/001$).



نمودار شماره 1: توزیع فراوانی رتبه‌های PAI به تفکیک ناحیه

بوده است. جهت اندازه‌گیری ضایعات پری‌اپیکال از سیستم PAI استفاده شده است. این سیستم توسط Orstavik و همکاران به جهت فراهم آوردن معیاری قابل اندازه‌گیری، اختصاصی و معنی‌دار معرفی شد (24). همچنین این شاخص اجازه می‌دهد تا مقایسه نتایج در بین مطالعات ملموس‌تر باشد (26). در مطالعه حاضر جهت ارزیابی ضایعات پری‌اپیکال از نمره‌ی III-V و برای دندان‌های سالم II استفاده شده است (25).

ما در مطالعه حاضر دریافتیم که بیش‌ترین فراوانی (62/7 درصد) رتبه PAI در میان دندان‌های دارای ضایعه مربوط به مرحله III است. Kirkevang و همکاران (36) نیز در مطالعه خود به همین نتیجه رسیدند. همچنین Da Silva و همکاران (37) نیز دریافتند که مرحله III دارای بیش‌ترین فراوانی میان دندان‌های تحت درمان اندودانتیک بوده است. این یافته‌ها همچنین با نتایج مطالعات هیستوپاتولوژیک Bryonlf (38) نیز هم‌راستا می‌باشد.

Odesjo و همکاران گزارش کردند که پرودنتیت اپیکال 5 تا 12 برابر بیش‌تر با دندان‌هایی که تحت درمان اندودانتیک قرار داشتند مرتبط بوده است (39). در مطالعه حاضر فراوانی ضایعات پری‌اپیکال در دندان‌های درمان ریشه شده بسیار بیش‌تر از آن‌هایی بوده است که تحت درمان نبودند. آنالیزهای انجام گرفته ارتباط آماری معنی‌داری بین ضایعات اپیکال و درمان اندودانتیک را نشان می‌دهد. این یافته‌ها همچنین با مطالعه Sidaravicus و همکاران نیز هم‌راستا می‌باشد (40). شیوع بالای ضایعات پری‌اپیکال مرتبط با درمان اندودانتیک بیان می‌کند که درمان ریشه بیماری مورد نظر را کنترل و یا پیشگیری نکرده است.

کیفیت تراکم پرکردگی کانال ریشه یکی از عوامل تعیین‌کننده موفقیت درمان ریشه عنوان شده است. در مطالعه حاضر نیز مانند سایر مطالعات مقایسه‌ای، پرکردگی‌ها براساس یکنواخت بودن دانسیته رادیوگرافیک، پرکردگی ریشه و خوب بودن تطابق با دیوارهای کانال

هر دو فک از قدام به خلف افزایش پیدا کرده و مولرهای فکین جزو بیش‌ترین دندان‌های درگیر بوده‌اند. این مطالعه که از نوع توصیفی مقطعی می‌باشد، با استفاده از پروتکل‌های ارزیابی مطالعات مشابهی انجام گرفته است (20، 21، 25، 26). کاملاً روشن است که چنین مطالعاتی از روند مشاهده شده، تصویری پویا و پیش‌رونده ارائه نمی‌دهند (27). در نتیجه تشخیص این که ضایعه پری‌اپیکال در حال ترمیم یا گسترش است، ممکن نیست. اما مشخص شده است که چنین مطالعاتی برخلاف این محدودیت‌ها، در بررسی‌های اندودانتیک می‌توانند مورد استفاده قرار بگیرند. به عنوان مثال Peterson و همکاران در بررسی 10 ساله خودشان بر موفقیت درمان اندودانتیک، تعدادی از ضایعات پری‌اپیکال جدید را با تعدادی که ترمیم شده بودند مقایسه کرده و نتیجه گرفتند که مطالعات مقطعی نتایج معتبری از فراوانی ضایعات پری‌اپیکال در جمعیت‌های مورد مطالعه فراهم می‌آورند (28). ارتباط مثبت میان افزایش سن و حضور ضایعات پری‌اپیکال در مطالعات متعددی گزارش شده است (29-31). در مطالعه حاضر نیز حضور ضایعات از دهه پنجم زندگی (49-40 سالگی) به بعد، روند افزایشی داشته است. قابل انتظار است که با افزایش سن، احتمال این که دندان فرد بیش‌تر در معرض پوسیدگی، بیماری‌های پرودنتال، سایش و پروسه‌های درمانی متعدد که خطر درگیری پالپ را افزایش داده و نیازمند درمان ریشه شده، قرار بگیرد (31). در حجم نمونه مطالعه حاضر، تعداد بیماران زن (62/3 درصد) از مرد (37/7 درصد) بیش‌تر بوده است. این مورد می‌تواند بازتابی از جنبه‌های روانشناختی جمعیت باشد، مانند اینکه خانم‌ها درمقابل آقایان نسبت به مسایل درمانی و سلامت بدن حساس‌تر هستند. مطالعات متعددی، نسبت‌های جنسیتی مشابهی را گزارش کرده‌اند (20، 30، 35، 32). تاکنون هیچ تفاوت آماری معنی‌داری میان دوجنس از لحاظ فراوانی ضایعات پری‌اپیکال گزارش نشده است (25، 26). این درحالی است که در مطالعه حاضر فراوانی ضایعات پری‌اپیکال در مردان بیش‌تر از زنان

ریشه، همچنین مشاهده یا عدم مشاهده حباب در فضای کانال ریشه نمره‌دهی شده بود. این سیستم نمره‌دهی براساس گزارشات انجمن اندودانتولوژی اروپا جهت یکسان‌سازی معیارهای درمان ریشه بنا شده است (41). فراوانی 44/6 درصد کیفیت درمان ریشه نامناسب، یافته‌ای ناامیدکننده در این بررسی بوده است، اگرچه این مورد با مطالعات بسیاری هم‌راستا می‌باشد (42،26،19). با در نظر گرفتن این مورد که فراوانی ضایعات پری‌اپیکال در آن‌هایی که کیفیت پرکردگی نامناسبی داشتند 96/6 درصد بوده است، ایجاد این نوع از ضایعات به‌طور چشمگیری تحت تاثیر کیفیت پرکردگی قرار دارد. شیوع و فراوانی بالای ضایعات در دندان‌های با کیفیت نامناسب پرکردگی در مطالعات متعددی گزارش شده است (43-45،26،21). لازم به ذکر است که فراوانی 84/9 درصد دندان‌هایی که از کیفیت پرکردگی مناسبی هم برخوردار بوده‌اند و هم‌زمان دچار ضایعه نیز شده‌اند حاکی از این مطلب است که سلامت فضای پری‌اپیکال دندان‌های درمان ریشه شده توسط عوامل دیگری نیز به جز بحث کیفیت پرکردگی، تحت تاثیر قرار می‌گیرد.

در مطالعه Farah و همکاران که بر روی جمعیت عربستانی و با تکنیک رادیوگرافی دیجیتال انجام گرفته بود، شیوع ضایعات پری‌اپیکال در دندان‌های تحت درمان ریشه‌ای که طول پرکردگی نامناسبی داشتند، بیش‌تر بوده است (46). همچنین طبق گزارش مطالعه‌ای که در آلمان انجام گرفته است، در دندان‌هایی که از طول کافی پرکردگی ریشه برخوردار بودند، شیوع ضایعات پری‌اپیکال کم‌تر (2/0 درصد) از آن‌هایی بود که طول نامناسبی (67/6 درصد) داشتند (47). این مورد حاکی از ارتباط مثبتی میان نامناسب بودن طول پرکردگی و حضور ضایعات پری‌اپیکال می‌باشد. در مطالعه حاضر نیز، تفاوت در نوع طول پرکردگی در حضور ضایعات پری‌اپیکال از لحاظ آماری معنی‌دار بوده به صورتی که 92/5 درصد از دندان‌های با طول پرکردگی نامناسب دچار ضایعه شدند. از نظر نواحی

درگیر شده، در این مطالعه، ماگزیا بیش‌تر از مندیبل تحت تاثیر قرار گرفته است که با نتایج مطالعات بسیاری نیز هم‌راستا است (49،48). همچنین مطالعات بسیاری دندان مولر مندیبل را جزو دندان‌هایی محسوب کرده‌اند که با حضور ضایعات پری‌اپیکال کاملاً مرتبط است (50،29). این نتیجه با یافته‌های مطالعه حاضر نیز هم‌راستا است. مولرهای نخست مندیبل جزو اولین دندان‌هایی است که در سیستم دندان دائمی رویش پیدا می‌کند و به همین خاطر بیش‌تر در معرض پوسیدگی و بیماری‌های پالپی قرار دارد (51). علاوه بر این در مطالعه حاضر یافته‌ها حاکی از آن است که فراوانی رادیولوژی‌های پری‌اپیکال در هر دو فک از قدام به خلف افزایش پیدا می‌کند. این مورد می‌تواند مرتبط با دشواری اعمال کلینیکی در دندان‌های خلفی نسبت به قدامی باشد (51). اگر چه مطالعه Yildirim و همکاران فراوانی بالای ضایعات را در فک بالا و در ساترال‌های ماگزیا گزارش کرده‌اند (51). از علت‌های تفاوت در نتایج بین مطالعات، می‌توان به حجم نمونه بسیار بالاتر و همچنین تفاوت در تکنیک ثبت و تفسیر ضایعات در مطالعه فوق اشاره کرد. در این جا لازم است تا به برخی از خلاءهای مطالعات اپیدمیولوژیک مقطعی و رادیوگرافی اشاره کنیم. نخست آن که استخراج علیت از آن‌ها غیر ممکن است (40)، که مسلماً توسط ذات چند عاملی بودن و پیچیدگی ضایعات پری‌اپیکال، مشکل‌تر هم می‌شود. علاوه بر این وضعیت پری‌اپیکال توسط عوامل متعددی تحت تاثیر قرار می‌گیرد، مانند وضعیت قبل از درمان پالپ، بافت‌های پری‌اپیکال، پیچیدگی سیستم کانال دندان و خود پروسه درمان ریشه (پروتکل‌های شکل‌دهی و پاکسازی، ضدعفونی کردن کانال، پروتکل‌های شست‌وشو و کنترل رطوبت مناسب در طول درمان ریشه) و همچنین کیفیت ترمیم تاجی (53،52). تمام این عوامل می‌توانند بر روی ایجاد یا پیشرفت ضایعات پری‌اپیکال در دندان‌های تحت درمان تاثیر بگذارند. بیش‌تر این موارد توسط تصاویر رادیوگرافی دو بعدی ساده غیر قابل اندازه‌گیری هستند. همچنین

از جمله محدودیت‌ها در این مطالعه می‌توان به پایین بودن کیفیت برخی از رادیوگرافی‌ها که ممکن است نتیجه را تحت تاثیر قرار دهد اشاره نمود. همچنین ما در این مطالعه صرفاً از جنبه رادیوگرافی ضایعات پری‌اپیکال را بررسی کردیم، این درحالی است که استفاده از بررسی بالینی و رادیوگرافی در کنار هم، طبیعتاً تاثیر بسیار بیشتری بر خروجی بررسی‌های وضعیت پری‌اپیکال می‌گذارد (49). علاوه بر این استفاده از تصاویر رادیوگرافی‌های Cone-beam computed tomography (CBCT) که نمایی سه بعدی را برای ارزیابی نواحی پری‌اپیکال فراهم می‌آورد، در زمان انجام این مطالعه و در کلینیک دانشکده دندانپزشکی در دسترس نبوده است.

سپاسگزاری

این طرح با کد اخلاق IR.MAZUMS.REC.1398.5343 در کمیته ملی اخلاق به ثبت رسیده است. از معاونت پژوهشی دانشگاه علوم پزشکی مازندران به جهت تخصیص بودجه مورد نیاز این پروژه مطالعاتی بینهایت سپاسگزاریم.

غیرممکن است که ضایعات محدود به استخوان اسفنجی و وضعیت میکروبیولوژی کانال دندان توسط قدرت تشخیصی ناقص این نوع رادیوگرافی‌ها شناسایی شوند (54). برخلاف تمام این موارد، مطالعه حاضر و سایر مطالعات مشابه، اطلاعات ارزشمندی را از موضوع فراهم می‌آورند که این یافته‌ها می‌توانند به مواردی که نیاز به اصلاح و پیشرفت در جمعیت‌های مختلف دارند، کمک کنند. همچنین دانستن وضعیت پری‌اپیکال می‌تواند به عنوان عاملی جهت پیش‌بینی حیات دندان و نیاز برای درمان در آینده کمک نماید. این اطلاعات جهت ارزیابی اثربخشی، کمک به برنامه‌ریزی و توسعه خدمات دندانپزشکی و همچنین آموزش کلینیسین‌های این حوزه ضروری است.

فراوانی ضایعات پری‌اپیکال در دندان‌های تحت درمان ریشه بسیار بالا بوده است. این یافته‌ها حاکی از آن است که کیفیت تراکم و طول پرکردگی تاثیر بسیار زیادی بر حضور ضایعات پری‌اپیکال دارد و انجام درمان ریشه با استاندارد پایین منجر به میزان موفقیت پایین این نوع از درمان می‌شود.

References

1. Deyhimi P. Pathology of tooth and odontogenic lesions. Isfahan: Isfahan University Medical Sciences; 2006. p. 224-230.
2. Silva BSF, Bueno MR, Yamamoto-Silva FP, Gomez RS, Peters OA, Estrela C. Differential diagnosis and clinical management of periapical radiopaque/hyperdense jaw lesions. Brazilian oral research 2017; 31: e52.
3. Cosme-Silva L, Marcos AFO, Ferreira JF, Gomes filho JE, Viola NV. Traumatic periapical lesion only identified through cone beam computed tomography: a case report. General Dentistry 2017; 65(3): e9-e12.
4. Deihimy P, Khalesi S, Behbahani LN, Arefian MR. Periapical diseases and spread of odontogenic infections. J Isfahan Dent Sch 2014; 10(3): 276-299.
5. Georgopoulou MK, Spanaki-Voreadi AP, Pantazis N, Kontakiotis EG, Morfis AS. Periapical status and quality of root canal fillings and coronal restorations in a Greek population. Quintessence International 2008; 39(2): e85-92.
6. Sunay H, Tanalp J, Dikbas I, Bayirli G. Cross-sectional evaluation of the periapical status and quality of root canal treatment in a selected population of urban Turkish adults. International Endodontic Journal 2007; 40(2): 139-145.
7. Jahanbani J, Forouzandeh A, Sadri D,

- Mirlashari J. Oral malignant melanoma diagnosed in an Iranian population over an 11-year period. *Oral and Maxillofacial Surgery* 2008; 12(4): 181-183.
8. Jung I-Y, Choi B-k, Kum K-Y, Yoo Y-J, Yoon T-C, Lee S-J, et al. Identification of oral spirochetes at the species level and their association with other bacteria in endodontic infections. *Oral Surgery, Oral Medicine, Oral Pathology, Oral Radiology, and Endodontology* 2001; 92(3): 329-334.
 9. Parker JM, Mol A, Rivera EM, Tawil PZ. Cone-beam computed tomography uses in clinical endodontics: observer variability in detecting periapical lesions. *Journal of Endodontics* 2017; 43(2): 184-187.
 10. Kontogiannis T, Tosios K, Kerezoudis N, Krithinakis S, Christopoulos P, Sklavounou A. Periapical lesions are not always a sequelae of pulpal necrosis: a retrospective study of 1521 biopsies. *International Endodontic Journal* 2015; 48(1): 68-73.
 11. Torabinejad M, Milan M, Shabahang S, Wright KR, Faras H. Histologic examination of teeth with necrotic pulps and periapical lesions treated with 2 scaffolds: an animal investigation. *Journal of Endodontics* 2015; 41(6): 846-852.
 12. Razavi SM, Kiani S, Khalesi S. Periapical lesions: a review of clinical, radiographic, and histopathologic features. *Avicenna Journal of Dental Research* 2015; 7(1): 1-7.
 13. CarvalhoCHPd, Aquino ARLd, Nonaka CFW, Silva JSPd, GermanoAdR, Pinto LP. Infected orthokeratinizedodontogenic cyst: a rare cause of facial cellulitis. *Brazilian Dental Journal* 2012; 23(5): 612-616.
 14. Fernandes M, de Ataíde I. Nonsurgical management of periapical lesions. *Journal of Conservative Dentistry* 2010; 13(4): 240-245.
 15. Petersson A, Axelsson S, Davidson T, Frisk F, Hakeberg M, Kvist T, et al. Radiological diagnosis of periapical bone tissue lesions in endodontics: a systematic review. *International Endodontic Journal* 2012; 45(9): 783-801.
 16. Ji HJ, Park SH, Cho KM, Lee SK, Kim JW. Differential diagnosis of periapical cyst using collagen birefringence pattern of the cyst wall. *Restor Dent Endod* 2017; 42(2): 111-117.
 17. Kruse C, Spin-Neto R, Reibel J, Wenzel A, Kirkevang LL. Diagnostic validity of periapical radiography and CBCT for assessing periapical lesions that persist after endodontic surgery. *Dentomaxillofacial Radiology* 2017; 46(7): 20170210.
 18. Al-Omari MA, Hazaa A, Haddad F. Frequency and distribution of root filled teeth and apical periodontitis in a Jordanian subpopulation. *Oral Surgery, Oral Medicine, Oral Pathology, Oral Radiology, and Endodontology* 2011; 111(1): e59-e65.
 19. De Moor R, Hommez G, De Boever J, Delmé K, Martens G. Periapical health related to the quality of root canal treatment in a Belgian population. *International Endodontic Journal* 2000; 33(2): 113-120.
 20. Loftus J, Keating A, McCartan B. Periapical status and quality of endodontic treatment in an adult Irish population. *International Endodontic Journal* 2005; 38(2): 81-6.
 21. Marques M, Moreira B, Eriksen H. Prevalence of apical periodontitis and results of endodontic treatment in an adult, Portuguese population. *International Endodontic Journal* 1998; 31(3): 161-165.
 22. Ahlqwist M, Halling A, Hollender L. Rotational panoramic radiography in epidemiological studies of dental health. Comparison between panoramic radiographs and intraoral full

- mouth surveys. *Swed Dent J* 1986; 10(1-2): 73-84.
23. Muhammed AH, Manson-Hing LR. A comparison of panoramic and intraoral radiographic surveys in evaluating a dental clinic population. *Oral Surgery, Oral Medicine, Oral Pathology* 1982; 54(1): 108-117.
 24. Ørstavik D, Kerekes K, Eriksen HM. The periapical index: a scoring system for radiographic assessment of apical periodontitis. *Dental Traumatology* 1986; 2(1): 20-34.
 25. Maslamani M, Khalaf M, Mitra A. Association of quality of coronal filling with the outcome of endodontic treatment: A follow-up study. *Dentistry Journal* 2017; 5(1): 5.
 26. Ilić J, Vujašković M, Tihaček-Šojić L, Milić-Lemić A. Frequency and quality of root canal fillings in an adult Serbian population. *Srp Arh Celok Lek* 2014; 142(11-12): 663-668.
 27. Eriksen HM, Kirkevang LL, Petersson K. Endodontic epidemiology and treatment outcome: general considerations. *Endodontic Topics* 2002; 2(1): 1-9.
 28. Petersson K, Håkansson R, Håkansson J, Olsson B, Wennberg A. Follow-up study of endodontic status in an adult Swedish population. *Dental Traumatology* 1991; 7(5): 221-225.
 29. Buckley M, Spangberg LS. The prevalence and technical quality of endodontic treatment in an American subpopulation. *Oral Surgery, Oral Medicine, Oral Pathology, Oral Radiology, and Endodontology* 1995; 79(1): 92-100.
 30. Jiménez-Pinzón A, Segura-Egea J, Poyato-Ferrera M, Velasco-Ortega E, Ríos-Santos J. Prevalence of apical periodontitis and frequency of root-filled teeth in an adult Spanish population. *International Endodontic Journal* 2004; 37(3): 167-173.
 31. Terças AG, Oliveira AEFd, Lopes FF, Maia Filho EM. Radiographic study of the prevalence of apical periodontitis and endodontic treatment in the adult population of São Luís, MA, Brazil. *Journal of Applied Oral Science* 2006; 14(3): 183-187.
 32. Georgopoulou MK, Spanaki Voreadi AP, Pantazis N, Kontakiotis EG. Frequency and distribution of root filled teeth and apical periodontitis in a Greek population. *International Endodontic Journal* 2005; 38(2): 105-111.
 33. Gulsahi K, Gulsahi A, Ungor M, Genc Y. Frequency of root-filled teeth and prevalence of apical periodontitis in an adult Turkish population. *International Endodontic Journal* 2008; 41(1): 78-85.
 34. Siqueira Jr JF, Rôças IN, Alves FR, Campos LC. Periradicular status related to the quality of coronal restorations and root canal fillings in a Brazilian population. *Oral Surgery, Oral Medicine, Oral Pathology, Oral Radiology, and Endodontology* 2005; 100(3): 369-374.
 35. Tsuneishi M, Yamamoto T, Yamanaka R, Tamaki N, Sakamoto T, Tsuji K, et al. Radiographic evaluation of periapical status and prevalence of endodontic treatment in an adult Japanese population. *Oral Surgery, Oral Medicine, Oral Pathology, Oral Radiology, and Endodontology* 2005; 100(5): 631-635.
 36. Kirkevang LL, Hörsted-Bindslev P, Ørstavik D, Wenzel A. A comparison of the quality of root canal treatment in two Danish subpopulations examined 1974-75 and 1997-98. *International Endodontic Journal* 2001; 34(8): 607-612.
 37. Da Silva K, Lam J, Wu N, Duckmanton P. Cross-sectional study of endodontic treatment in an Australian population.

- Australian Endodontic Journal 2009; 35(3): 140-146.
38. Brynolf I. A histological and roentgenological study of the periapical region of human upper incisors. Akademisk avhandling--Lund: Almqvist & Wiksell; 1967.
 39. Ödesjö B, Helldén L, Salonen L, Langeland K. Prevalence of previous endodontic treatment, technical standard and occurrence of periapical lesions in a randomly selected adult, general population. Dental Traumatology 1990; 6(6): 265-272.
 40. Sidaravicius B, Aleksejuniene J, Eriksen HM. Endodontic treatment and prevalence of apical periodontitis in an adult population of Vilnius, Lithuania. Dental Traumatology 1999; 15(5): 210-215.
 41. Endodontology ES. Quality guidelines for endodontic treatment: consensus report of the European Society of Endodontology. International Endodontic Journal 2006; 39(12): 921-930.
 42. Weiger R, Hitzler S, Hermle G, Löst C. Periapical status, quality of root canal fillings and estimated endodontic treatment needs in an urban German population. Dental Traumatology 1997; 13(2): 69-74.
 43. Dugas NN, Lawrence HP, Teplitsky PE, Pharoah MJ, Friedman S. Periapical health and treatment quality assessment of root-filled teeth in two Canadian populations. International Endodontic Journal 2003; 36(3): 181-192.
 44. Song M, Park M, Lee C-Y, Kim E. Periapical status related to the quality of coronal restorations and root fillings in a Korean population. Journal of Endodontics 2014; 40(2): 182-186.
 45. Tavares PB, Bonte E, Boukpepsi T, Siqueira Jr JF, Lasfargues J-J. Prevalence of apical periodontitis in root canal-treated teeth from an urban French population: influence of the quality of root canal fillings and coronal restorations. Journal of endodontics 2009; 35(6): 810-813.
 46. Farah R, Aldakhili AS, Alnasser AS. A radiographic study of the association between apical periodontitis and technical quality of intraradicular posts and root canal fillings: A cross-sectional study in Qassim Region, Saudi Arabia. Contemporary Clinical Dentistry 2017; 8(4): 579-586.
 47. Kirkevang LL, Ørstavik D, Hörsted-Bindslev P, Wenzel A. Periapical status and quality of root fillings and coronal restorations in a Danish population. International Endodontic Journal 2000; 33(6): 509-515.
 48. Lupi-Pegurier L, Bertrand MF, Muller-Bolla M, Rocca JP, Bolla MM. Abstract. International Endodontic Journal 2002; 35(8): 690-697.
 49. Spatafore CM, Griffin JA, Keyes GG, Wearden S, Skidmore AE. Periapical biopsy report: an analysis over a 10-year period. Journal of Endodontics 1990; 16(5): 239-241.
 50. CLEEN MJHD, Schuur AHB, Wesselink PR, Wu MK. Periapical status and prevalence of endodontic treatment in an adult Dutch population. International Endodontic Journal 1993; 26(2): 112-119.
 51. Yildirim D, Aydin U, Gormez O, Yilmaz HH, Bozdemir E, Aglarci OS, et al. Endodontically related lesions on panoramic radiographs in a Turkish subpopulation. Journal of Oral and Maxillofacial Radiology 2013; 1(1): 8-12.
 52. Ng YL, Mann V, Gulabivala K. A prospective study of the factors affecting outcomes of nonsurgical root canal treatment: part 1: periapical health. International Endodontic Journal 2011; 44(7): 583-609.

53. Sjögren U, Hägglund B, Sundqvist G, Wing K. Factors affecting the long-term results of endodontic treatment. *Journal of Endodontics* 1990; 16(10): 498-504.
54. Huuonen S, Ørstavik D. Radiological aspects of apical periodontitis. *Endodontic Topics* 2002; 1(1): 3-25.