

## Case Report of a Large Fibrosarcoma

Yasaman Pourandish<sup>1</sup>,  
Fatemeh Mehrabi<sup>2</sup>,  
Mohsen Dalvandi<sup>3</sup>,  
Nima Abbasi Veldani<sup>4</sup>

<sup>1</sup> MSc Student in Nursing, Student Research Committee, Arak University of Medical Sciences, Arak, Iran

<sup>2</sup> Nursing Instructor, Department of Nursing, Faculty of Nursing and Midwifery, Arak University of Medical Sciences, Arak, Iran

<sup>3</sup> Assistant Professor, Department of Neurosurgery, Arak University of Medical Sciences, Vali Asr Hospital, Arak, Iran

<sup>4</sup> Resident in Neurosurgery, Student Research Committee, Arak University of Medical Sciences, Arak, Iran

(Received November 12, 2019 ; Accepted January 20, 2020)

### Abstract

Fibrosarcoma is a rare neoplasm associated with locally-recurring and highly metastatic malignant mesenchymal fibroblast. This type of neoplasm is more prevalent among young adults and children. Fibrosarcoma can be treated by surgery for excision of the healthy marginal tissues alone or in combination with radiotherapy. This study presents the case of a 22-year-old female patient in Arak Vali-e-Asr Hospital, Iran 2018, complaining of hemorrhage and thoracic pain between her two scapula bones. On examination, a hemorrhagic tumor necrosis was observed. Cranial nerve examination showed normal results, no tenderness was detected in cervical and lumbar vertebrae, while thoracic vertebrae were tender. The limb force was  $5/5$ . CT scan and MRI imaging showed a well-defined soft tissue tumor measuring  $140 * 126 * 140$  mm<sup>3</sup>. It did not involve the vertebrae and spinal canals. The patient underwent surgery three days post-admission and a 2600-gram mass was excised. Pathological results indicated a fibrosarcoma (grade of 2-3) with mitosis but no necrosis.

**Keywords:** mass, fibrosarcoma, spine

J Mazandaran Univ Med Sci 2019; 29(182): 123-129 (Persian).

\* Corresponding Author: Fatemeh Mehrabi - Faculty of Nursing and Midwifery, Arak University of Medical Sciences, Arak, Iran (E-mail: fmehrabi1392@gmail.com)

## یک توده فیبروسارکومای بزرگ، گزارش موردی

یاسمن پوراندیش<sup>۱</sup>فاطمه مهرابی<sup>۲</sup>محسن دالوندی<sup>۳</sup>نیما عباسی ولدانی<sup>۴</sup>

## چکیده

فیبروسارکوما یک نئوپلاسم مزانشیمال بدخیم فیروبلاست‌ها است که قابلیت عود موضعی و متاستاز دارد. این نئوپلاسم نادر است و در بالغین جوان و کودکان شایع‌تر می‌باشد. درمان فیبروسارکوما جراحی با حاشیه بافت سالم اطراف با یا بدون رادیوتراپی می‌باشد. بیمار یک خانم ۲۲ ساله با شکایت خونریزی و درد توراسیک بین دو استخوان اسکپولا بود که در آبان ماه ۱۳۹۷ به بیمارستان ولیعصر (عج) اراک مراجعه کرد. در معاینه، توده ای همراه نکروز و خونریزی مشاهده گردید. معاینه اعصاب کرانیال نرمال، تندرست در مهره‌های سرویکال و لومبار منفی و در مهره‌های توراسیک مثبت بوده و فورس اندام‌ها ۵/۵ بود. در تصویربرداری سی تی اسکن و MRI، توده نسج نرم در ابعاد ۱۴۰\*۱۲۶\*۱۱۴ میلی‌متر با حدود مشخص و عدم دست اندازی به مهره‌ها و کانال نخاعی مشاهده شد. بیمار ۳ روز پس از بستری، تحت عمل جراحی قرار گرفت و توده ۲۶۰۰ گرمی از محل خارج شد. نتایج آسیب‌شناسی تشخیص فیبروسارکوما با درجه تمایز ۲ تا ۳، با میتوز و بدون نکروز، را گزارش نمودند.

واژه‌های کلیدی: توده، فیبروسارکوما، ستون فقرات

## مقدمه

است. فیبروسارکوما نادر است، اما ممکن است در هر جای بدن ایجاد شود. شایع‌ترین محل وقوع آن، اندام‌های انتهایی می‌باشد. در ناحیه سر و گردن شایع نیست و در حدود ۱ درصد همه بدخیمی‌های انسان را شامل می‌شود (۲-۴).

دو نوع اصلی فیبروسارکوم استخوان شامل نوع اولیه و ثانویه وجود دارد. فیبروسارکوم اولیه یک بدخیمی فیروبلاستی است که مقدار متغیر کلاژن را تولید می‌کند.

فیبروسارکوم ثانویه از استخوان و یا ضایعه موجود

فیبروسارکوما یک نئوپلاسم مزانشیمال بدخیم فیروبلاست‌ها است که هیچ شواهدی از تمایز سلولی نشان نمی‌دهد و قابلیت عود موضعی و متاستاز دارد. این تومور با منشاء سلول مزانشیمی است که از یک فیروبلاست بدخیم در یک زمینه کلاژن تشکیل شده است (۱). این ضایعات بیش‌تر به شکل توده‌هایی هستند که به آرامی یا به سرعت رشد می‌کنند و در هر سنی بروز می‌کنند، اما در بالغین جوان و افراد زیر ۲۰ سال شایع‌ترند. در حدود نیمی از موارد دارای عود هستند و میزان بقای پنج ساله آن‌ها از ۴۰ تا ۷۰ درصد متغیر

E-mail: fmehrab1392@gmail.com

مؤلف مسئول: فاطمه مهرابی - اراک: سردشت، دانشگاه علوم پزشکی اراک

۱. دانشجوی کارشناسی ارشد پرستاری، کمیته تحقیقات دانشجویی، دانشگاه علوم پزشکی اراک، اراک، ایران

۲. مربی، گروه پرستاری، دانشکده پرستاری اراک، دانشگاه علوم پزشکی اراک، اراک، ایران

۳. استادیار، گروه جراحی مغز و اعصاب، دانشگاه علوم پزشکی اراک، بیمارستان ولی عصر، اراک، ایران

۴. دستیار تخصصی جراحی مغز و اعصاب، کمیته تحقیقات دانشجویی، دانشگاه علوم پزشکی اراک، اراک، ایران

تاریخ دریافت: ۱۳۹۸/۸/۲۱ تاریخ ارجاع جهت اصلاحات: ۱۳۹۸/۹/۱۸ تاریخ تصویب: ۱۳۹۸/۱۰/۳۰

ترو آتپیک تر بوده و هستک‌های بارزتری نسبت به فیروماتوزیس دارند. میزان میتوتیک بالای یک در ۱۰ میدان با بزرگ نمایی بالای میکروسکوپ باید ظن فیروسارکوما را ایجاد نماید. خصوصیات سیتولوژیک آتپیکال و یا Rosai برخی از مولفین مانند تعداد مهمی از تصاویر میتوتیک (بیش تر از یک در هر بزرگ نمایی بالای میکروسکوپ) را ملاک‌های مهم تشخیص فیروسارکوما به حساب می‌آورند.

درمان انتخابی جراحی رادیکال است. پرتودرمانی و شیمی درمانی در مواردی که نتوان جراحی نمود، قابل استفاده است (۷،۶). در این گزارش مورد به بررسی بیمار مبتلا به فیروسارکوما بزرگ در ناحیه ستون فقرات پرداخته می‌شود.

## گزارش مورد

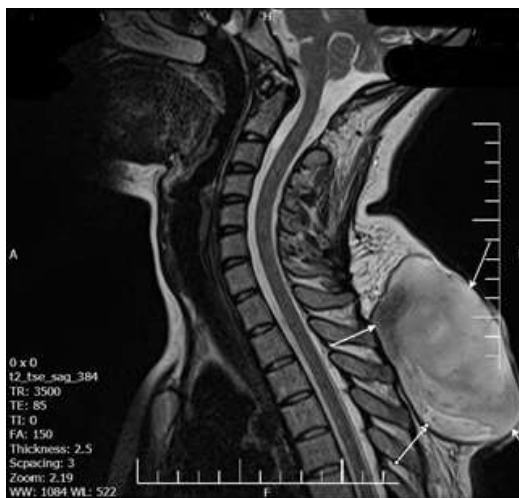بیمار خانم ۲۲ ساله بیدار و هوشیار با شکایت خونریزی و سوزش توده توراسیک بین دو استخوان اسکپولا بود که در آبان ماه سال ۱۳۹۷ به بیمارستان ولی عصر (عج) اراک مراجعه کرد. در معاینه به عمل آمده توده‌ای با ابعاد حدودی ۲۰۰\*۲۰۰ میلی‌متر همراه نکروز و خونریزی مشاهده گردید. بیمار سریعاً در بخش جراحی اعصاب بستری شد. معاینه اعصاب کرانیال نرمال بود، GCS=15، تندرست در مهره‌های سرویکال و لومبار منفی و در مهره‌های توراسیک مثبت بود، فورس اندام‌ها ۵/۵ بود. در زمستان سال ۹۴ توده‌ای در محل توده فعلی در بیمار گزارش شده بود که به صورت سرپایی جراحی شده بود، اما ۴ ماه بعد در سال ۹۵ مجدداً عود داشت. بیمار در آن زمان مجدداً تحت بیهوشی جنرال جراحی شده بود و توده‌ای با ابعاد ۱۰۰\*۹۰\*۳۰ میلی‌متر خارج شده بود که در جواب پاتولوژی تشخیص Spindle cell tumor, compatible with fibrosarcoma با گرید ۲ تا ۳ ذکر شده بود. در زمان مراجعه بیمار زایمان طبیعی در ۴۸ ساعت قبل را ذکر می‌کرد، که با توجه به وجود توده در ناحیه توراسیک در حالت

بعد از رادیوتراپی استخوان یا بافت نرم ناشی می‌شود. این تومور تهاجمی تر با پیش آگهی ضعیف تر است. فیروسارکوم، مانند سایر سارکوم‌های بافت نرم، علت مشخصی ندارد (۵). سندروم‌های ارثی مانند نوروفیبروم‌ها ۱۰ درصد از ابتلا به تومور بدخیم عصب محیطی یا فیروسارکوم را تشکیل می‌دهند. همچنین فیروسارکوم از ضایعاتی مانند دیسپلازی فیروز، استئومیلیت مزمن، انفارکتوس استخوانی، بیماری پاژه و در نواحی استخوانی که قبلاً تحت تابش اشعه بودند، ناشی می‌شود (۵). از نظر بالینی، فیروسارکوم‌ها اغلب به عنوان توده‌هایی با رشد کند هستند که ممکن است قبل از ایجاد درد به اندازه قابل توجهی برسند. از نظر بافت شناسی، فیروسارکوم‌های تمایز یافته از اجزای سلول‌های اسپیندل شکل تشکیل شده است که به صورت کلاسیک یک الگوی Herring bone را تشکیل می‌دهند. درجه بندی هیستولوژیک فیروسارکوما بر اساس سلولاریتی و تمایز، فعالیت میتوزی و نکروز می‌باشد. فیروسارکوما، ویمنتین (Vimentin) را بیان می‌کند اما دیگر مارکرهای اختصاصی را بروز نمی‌دهد. در تومورهای با تمایز کم، سلول‌ها کم‌تر سازماندهی شده و ممکن است گردتر یا تخم‌مرغی به نظر برسند. همچنین در برخی درجات، پلئومورفیسم خفیف همراه با فعالیت‌های میتوتیک بیش‌تر، ممکن است دیده شود (۲). ظاهر بافت‌شناسی فیروسارکوم با درجه تمایز یافتگی بالا مشابه سایر تومورها از جمله هیستوسیتوما فیبر بدخیم، لیوسارکوم یا سارکوم سینوویال می‌باشد (۷،۶). از لحاظ آسیب‌شناسی فیروسارکوما مشابه فیروماتوزیس، در یک انتها و فیروز تحریکی در انتهای دیگر است ولی فیروسارکوما به طور یکنواخت‌تری از فیروماتوزیس، سلولار است و سلول‌ها در یک الگوی (Herring bone) رشدی فاسیکولار جاریبی یا استخوان جناغی ثابت‌تر و پیوسته‌تر آرایش یافته‌اند (۸). برخلاف فیروماتوزیس، سلول‌ها اغلب همپوشانی دارند و توسط کلاژن کم‌تری جدا می‌شوند و هسته‌ها (Overlapping) هاپیرکروم

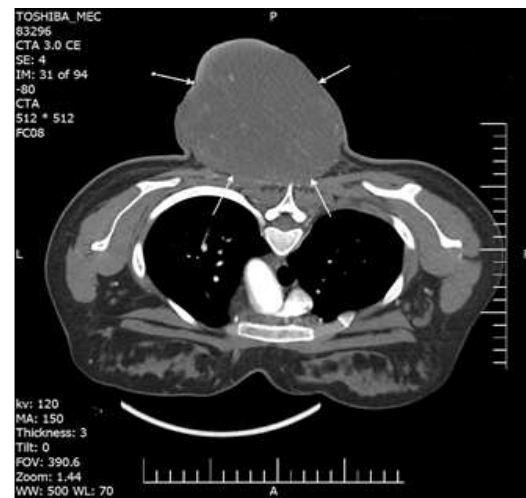
شرح عمل: بعد از بیهوشی جنرال و تحت پوزیشن prone برش پوستی ۵ سانتی متری در بالا و پایین توده داده شد، سپس عضلات و عروق دایسکت شد. ۳ عدد رگ خونریزی دهنده در پشت توده سوزانده شد و توده انبلاک خارج و درن همووک تعیبه و در نهایت زیر جلد و پوست بدون نیاز به گرافت بخیه شد. وزن توده خارج شده حدوداً ۲۶۰۰ گرم بود و ابعاد آن حدود ۲۰ × ۲۰ سانتی متر و بدون درگیری spinous process و عروق بزرگ مجاور بود. توده خارج شده در فرمالین قرار گرفت و به آزمایشگاه فرستاده شد. بیمار پس از جراحی با Gcs=15 و حال عمومی خوب به بخش جراحی اعصاب منتقل شد و ۳ روز بعد با فورس اندام ۵/۵ چهار اندام، Gcs=15 و محل جراحی خشک و بدون ترشح، از سرویس مغز و اعصاب ترخیص و جهت ادامه پیگیری های درمان به پزشک انکولوژی ارجاع داده شد. نتایج آسیب شناسی نهایی، توده ای با ابعاد ۱۶۰ × ۱۲۰ × ۱۰۰ میلی متر با تشخیص فیبروسارکوما با درجه تمایز ۲ تا ۳، با میتوز و بدون نکروز، را گزارش نمودند (تصاویر شماره ۲ و ۳). همچنین از نظر هیستولوژیکال ویمنتین مثبت بود، اما سایر مارکرها منفی بودند.

sitting position انجام شده بود و حاصل زایمان نوزاد دختر سالم و فول ترم (۳۸ هفته) با وزن ۳۴۰۰ گرم بود. رشد توده همزمان با شروع بارداری آغاز شده بود، بطوری که بیمار در هفته ۸ بارداری با شکایت وجود یک جوش بزرگ در محل توده فعلی به جراح عمومی مراجعه کرده بود که برای بیمار تشخیص فیروز بعد از جراحی قبلی گذاشته شده بود. توده رشد مداومی داشت به طوری که در ماه ۶ بارداری بیمار دچار خونریزی از توده می شود و توسط جراح عمومی با کوتر عروق توده مذکور، خونریزی متوقف می شود. بیمار از ماه ۸ بارداری تحت نظر پزشک انکولوژی و جراح مغز و اعصاب قرار می گیرد و با توجه به باردار بودن بیمار رزکسیون توده به بعد از زایمان موکول می شود. در زمان بارداری تصویربرداری با MRI از محل انجام شده بود، که تصاویر در دسترس نیست. لازم به ذکر است بیمار سابقه خانوادگی در ارتباط با توده و فیبروسارکوما نداشته است.

در MRI و CT انجام شده قبل از جراحی، توده نسج نرم در ابعاد ۱۴۰\*۱۲۶\*۱۱۴ میلی متر مشاهده شد و همان طور که در تصاویر مشخص است توده حدود مشخص داشته و به مهره ها و کانال نخاعی دست اندازی نداشت (تصویر شماره ۱).



تصویر شماره ۲: ضایعه هتروژن با حاشیه مشخص در بافت subcutaneous با گسترش تا supraspinatus ligament در محاذات C7-T5



تصویر شماره ۱: سی تی اسکن و ام آر آی بیمار پیش از جراحی ضایعه نسج نرم با حدود ابعاد ۱۴۰\*۱۲۶\*۱۱۴ میلی متر در محاذات C7-T5 با enhancement مختصر، بدون درگیری ستون فقرات و عروق بزرگ مجاور

بافت عمقی بیش تر خواهد بود. در مواردی که حاشیه رزکسیون از نظر میکروسکوپی مثبت بوده یا میتوز بافتی فراوان باشد یا اعمال جراحی متعدد به علت عود موضعی انجام شده باشد، احتمال پیدایش متاستاز دوردست بیش تر خواهد شد (۲، ۱۱، ۱۰).

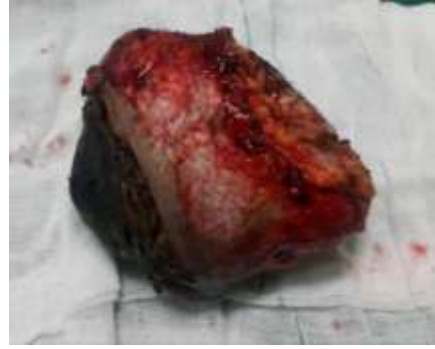در مطالعه‌ای افشار فرد و همکارانش با جراحی ۱۱ مورد درماتوفیروسار کوما بیان داشت در تمامی بیماران حاشیه ۳ سانتی متر از لبه ماکروسکوپی رعایت شد و عمق ضایعه با توجه به معاینه بالینی همراه با فاشیای زیرین و روی عضله و در بعضی بیماران بخشی از عضله و در مورد ضایعه پوست سر حتی پریوست هم برداشته شد و در دو مورد که درگیری تابل خارجی وجود داشت، تمام تابل خارجی و داخلی در محدوده ناحیه رزکسیون یک جا برداشته شد (۲).

افشار فرد و همکاران در مواردی که به علت ترس و نگرانی از پوشاندن دیفکت باقیمانده، ضایعه با حاشیه کم تر برداشته شده عود بیماری را تا ۶۰ درصد هم گزارش کرده‌اند (۲) و علت عود موضعی را ناشی از باقی ماندن زائده‌های غیر قابل تشخیص در ماکروسکوپی حین عمل اولیه می‌دانند (۱). همچنین رادیوتراپی به عنوان درمان کمکی قبل و بعد از عمل و به عنوان درمان تکمیلی در مواردی که حاشیه رزکسیون آلوده و یا نزدیک به تومور بوده، توصیه شده است. دوز پیشنهادی ۶۰-۵۰ گری می‌باشد (۱۲، ۱۳).

در بررسی این مورد مشخص گردید که تومورهای نادری مانند فیروسار کوما باید در تشخیص افتراقی مورد توجه قرار گرفته و در بررسی و مطالعات انجام شده هر گونه ضایعه‌ای به دقت پیگیری و تحت درمان قرار گیرد. بیمار معرفی شده پس از جراحی کامل جهت ادامه پیگیری و درمان به سرویس انکولوژی ارجاع داده شد.

## سپاسگزاری

بدینوسیله نویسندگان از پرسنل محترم بیمارستان ولی عصر (عج) اراک، کمال تشکر و قدردانی را می‌نماید.



تصویر شماره ۳: تومور بعد از خارج سازی

## بحث

در این گزارش به معرفی یک مورد فیروسار کوما همراه با درد در ناحیه اسکپولا پرداخته شده است. فیروسار کوما از نئوپلاسم مزانشیمال بدخیم فیروبلاست‌هاست که هیچ شواهدی از تمایز سلولی نشان نمی‌دهد و قابلیت عود موضعی و متاستاز دارد. این نئوپلاسم نادر در سنین زیر ۲۰ سال بیش تر دیده می‌شود (۹). امروزه با استفاده از روش‌های تشخیصی هیستوشیمیایی، ایمونوهیستوشیمیایی و فراساختاری، از میزان ضایعاتی که در گروه فیروسار کوما قرار می‌گیرند، کاسته شده است. این ضایعات بیش تر به شکل توده‌هایی هستند که به آرامی یا به سرعت رشد می‌کنند و در هر سنی بروز می‌کنند، اما در بالغین جوان و کودکان شایع ترند. در حدود نیمی از موارد عود می‌کنند و میزان بقای پنج ساله آن‌ها از ۴۰ تا ۷۰ درصد متغیر است. فیروسار کوما نادر است، اما ممکن است در هر جای بدن ایجاد شود. شایع ترین محل وقوع آن، اندام‌های انتهایی می‌باشد. در ناحیه سر و گردن شایع نیست و در حدود ۱ درصد همه بدخیمی‌های انسان را شامل می‌شود (۲، ۴). درمان فیروسار کوما جراحی با حاشیه بافت سالم اطراف با یا بدون رادیوتراپی می‌باشد (۱). به طور کلی طبق سایر مقالات موجود، درمان انتخابی فیروسار کوما رزکسیون وسیع و عمیق جراحی است. پیش آگهی این بیماری به وسعت رزکسیون وابسته می‌باشد. هرچه ضایعه عمیق تر باشد، احتمال باقی ماندن میکروسکوپییک تومور در

## جدول شماره ۱: بررسی گزارشات مختلف در زمینه فیبروسارکوما

عنوان	مجله	سال انتشار	نویسندگان
گزارش یک مورد فیبروسارکومای ثانویه در Mandible یک زن ۶۵ ساله با سابقه تورم در فک چپ از یک ماه گذشته که در نهایت با عمل جراحی خارج شد.	Biomedical Research and Therapy	۲۰۱۸	Sulagna و همکاران (۱۴)
گزارش یک مورد فیبروسارکوم پستان در خانم ۱۵ ساله، فاقد سابقه خانوادگی فیبروسارکوم بزرگ که با عمل جراحی خارج شد.	Journal of Thoracic Disease	۲۰۱۳	Jiao و همکاران (۱۵)
گزارش یک مورد از فیبروسارکوم در ناحیه خلفی فک تحتانی در یک زن ۴۴ ساله، که با عمل جراحی خارج شد.	Case Reports in Dentistry	۲۰۱۱	Yuwanati و همکاران (۱۶)
گزارش یک مورد درمان فیبروسارکوم پروتوبرنس (DFSP) نوعی سارکوم غیرشایع در خانم ۴۶ ساله با سابقه ۱۴ ساله ضایعه تومورال در قسمت فوقانی - قدامی شانه چپ و عود مکرر تومور در این ناحیه بوده که چهار نوبت تحت جراحی و خروج توده قرار گرفت.	مجله دانشگاه علوم پزشکی مازندران	۱۳۸۵	گل پور ۹

## References

- Augsburger D, Nelson PJ, Kalinski T, Udelnow A, Knösel T, Hofstetter M, et al. Current diagnostics and treatment of fibrosarcoma-perspectives for future therapeutic targets and strategies. *Oncotarget* 2017; 8(61): 104638-104653.
- Afsharfard AAF, Malekpour Gorbani F, Zali AR. Surgical Results of 11 Cases of Dermatofibrosarcoma Protuberans. *Iranian Journl of Surgery* 2010; 17(4): (Persian).
- Weiss SW, Goldblum JR Goldblum JR, Weiss SW, Folpe AL. Enzinger and Weiss's Soft Tissue Tumors. 5<sup>th</sup> ed. Philadelphia, PA: Mosby Elsevier; 2008. p. 565-679.
- Rosai J. Rosai and Ackerman's Surgical Pathology. 10<sup>th</sup> ed. Philadelphia, PA: Mosby Elsevier; 2011. p. 47, 65. 2116-2120.
- Rajendran A, Sivapathasundharam B. Benign and malignant tumors. Shafer's Textbook of Oral Pathology. 6<sup>th</sup> ed. New Delhi: Elsevier India; 2009. p. 80-218.
- Wadhwan V, Chaudhary MS, Gawande M. Fibrosarcoma of the oral cavity. *Indian J Dent Res* 2010; 21(2): 295-298.
- Wong SL. Diagnosis and management of desmoid tumors and fibrosarcoma. *J Surg Oncol* 2008; 97(6): 554-558.
- Regezi JA, Sciubba JJ, Jordan RCK. Oral Pathology: Clinical Pathologic Correlations. 6<sup>th</sup> ed. St. Louis, MO: Elsevier Saunders; 2012. p. 170-172.
- Golpour M. Dermatofibrosarcoma protuberans, a case with repeated recurrence. *J Mazandaran Univ Med Sci* 2006; 16(55): 171-175 (Persian).
- Bannasch H, Eisenhardt SU, Grosu A-L, Heinz J, Momeni A, Stark GB. The diagnosis and treatment of soft tissue sarcomas of the limbs. *Dtsch Arztebl Int* 2011; 108(3): 32-38.
- Cormier JN, Pollock RE. Soft Tissue Sarcomas. *CA Cancer J Clin* 2004; 54(2): 94-109.
- Casali PG, Jost L, Sleijfer S, Verweij J, Blay JY. Soft tissue sarcomas: ESMO clinical recommendations for diagnosis, treatment and follow-up. *Ann Oncol* 2008; 19(s): ii89-93.
- Rosenberg SA, Tepper J, Glatstein E, Costa J, Baker A, Brennan M, et al. The treatment of soft-tissue sarcomas of the extremities: prospective randomized evaluations of (1) limb-sparing surgery plus radiation therapy compared with amputation and (2) the role of adjuvant chemotherapy. *Ann Surg* 1982; 196(3): 305-315.
- Sulagna M, Kalyani R, Azeem M. Fibrosarcoma of Mandible Presenting As Second Primary Tumour-A Cytological Diagnosis. *Biomedical Research and Therapy* 2018; 5(5): 2326-2331.

15. Jiao Q, Wu A, Liu P, Tang J, Yang M, Fan X, et al. A young woman with a giant breast fibrosarcoma: a case report. *J Thorac Dis* 2013; 5(5): E199-202.
16. Yuwanati MB, Tupkari JV. Fibrosarcoma of mandible: a case report. *Case Rep Dent* 2011; 2011: 536086.