BRIEF REPORT

Immunohistochemical Evaluation of Fascin in Oral Squamous Cell Carcinoma

Najmeh Jafari[1],
Seyed Hossein Tabatabaei[2],
Narges Esmailpoor[3]

[1] Assistant Professor, Department of Oral and Maxillofacial Pathology, School of Dentistry, Shahid Sadoughi University of Medical Sciences, Yazd, Iran
[2] Associate Professor, Department of Oral and Maxillofacial Pathology, School of Dentistry, Shahid Sadoughi University of Medical Sciences, Yazd, Iran
[3] Dental Sergon, Yazd, Iran

(Received December 17, 2019 ; Accepted June 8, 2020)

Abstract

Background and purpose: Squamous cell carcinoma (SCC) is the eighth most common cancer in men and the fifteenth in women. Localized recurrence and metastasis to regional lymph nodes are major problems in these patients. Fascin is a 55- kDa protein from the family of actin-binding proteins that is expressed in cells with membranous bronchial tubes. The aim of this study was to evaluate the expression of fascin in oral SCC.

Materials and methods: A descriptive cross-sectional study was performed in 60 patients with OSCC attending Yazd Shahid Sadoughi Hospital, 2017. After preparing four-micrometer sections from paraffin blocks, the immunohistochemistry was performed using Fascin (as a tumor marker). Data were analyzed in SPSS V23 applying Chi-square test, Mann-Whitney test, and Kruskal-Wallis test.

Results: Most of the samples showed poor to moderate expression of fascin, and there were significant relationships between expression level of fascin and age, sex, and degree of microscopic grading (P=0.002, P=0.009, P=0.011). High expression of fascin was seen in samples with recurrence and metastasis, but no significant relationship was detected (P=0.525, P=0.769).

Conclusion: The expression level of fascin in SCC probably indicates its role in increasing the movement and migration of cancer cells and the likelihood of recurrence and metastasis.

Keywords: fascin, immunohistochemistry, squamous cell carcinoma

J Mazandaran Univ Med Sci 2020; 30 (187): 143-148 (Persian).

* **Corresponding Author: Najmeh Jafari** - School of Dentistry, Shahid Sadoughi University of Medical Sciences, Yazd, Iran (E-mail: jafarynajmeh@yahoo.com)

[Downloaded from jmums.mazums.ac.ir on 2026-11-24]

مجله دانشگاه علوم پزشکی مازندران
دوره سی ام شماره 187 مرداد سال 1399 (148-143)

بررسی ایمونوهیستوشیمیایی مارکر فاسین در کارسینوم سلول سنگفرشی دهان

نجمه جعفری[1]
سید حسین طباطبایی[2]
نرگس اسماعیل پور[3]

چکیده

سابقه و هدف: سرطان سلول سنگفرشی هشتمین سرطان شایع در آقایان و پانزدهمین در خانم‌ها می‌باشد. عود موضعی و متاستاز به لنف نودهای ناحیه‌ای، دو مورد از مهم‌ترین مشکلات این بیماران است. فاسین یک پروتئین 55 کیلو دالتونی از خانواده پروتئین‌های باند شونده به اکتین می‌باشد که در سلول‌هایی با برامدگی غشایی بروز می‌یابد. هدف این مطالعه ارزیابی بروز مارکر فاسین در کارسینوم سلول سنگفرشی دهان(OSCC) می‌باشد.

مواد و روش‌ها: این مطالعه توصیفی- مقطعی در سال 96 با مشارکت 60 بیمار مبتلا به OSCC که به بیمارستان شهید صدوقی یزد مراجعه کرده بودند، انجام شد. پس از تهیه مقاطع 4 میکرومتری از بلوک‌های پارافینی، پروسه ایمونوهیستوشیمی با استفاده از مارکر فاسین انجام گرفت و یافته‌ها با استفاده از نرم‌افزار SPSS 23 و تست‌های کای- اسکوار، من ویتنی و کروسکال والیس آنالیز شد.

یافته‌ها: بر طبق نتایج مطالعه حاضر،اکثریت نمونه‌ها بروز ضعیف تا متوسط مارکر فاسین را نشان دادند و ارتباط معنی‌داری بین سن، جنس و درجه میکروسکوپی با بروز مارکر فاسین وجود داشت (P =0/022، P =0/009، P =0/011). علی‌رغم بروز بالای مارکر فاسین در نمونه‌های دارای عود ومتاستاز، ارتباط معنی‌داری در این زمینه یافت نشد (P =0/525، P =0/769).

استنتاج: بروز مارکر فاسین در کارسینوم سلول سنگفرشی احتمالا نشان‌دهنده نقش این مارکر در افزایش حرکت و مهاجرت سلول‌های سرطانی و عود و متاستاز می‌باشد.

واژه های کلیدی: فاسین، ایمونوهیستوشیمی، کارسینوم سلول سنگفرشی

مقدمه

کارسینوم سلول سنگفرشی یا SCC (squamous cell carcinoma) یازدهمین سرطان شایع در سراسر جهان است و تقریباً 94 درصد بدخیمی‌های حفره دهان را شامل می‌شود(1). علت آن مولتی فاکتوریال بوده و مجموع عوامل داخلی و خارجی در رخداد آن مؤثر می‌باشند(2). علی‌رغم درمان‌های ترکیبی‌شامل جراحی، شیمی درمانی و پرتو درمانی بقای 5 ساله بیماران 60 درصد می‌باشد(5-3). متاستاز و تهاجم سلول های تومور ناشی از تغییر مورفولوژی سلول، قطع اتصالات سلولی، تنزل ماتریکس بین سلولی و افزایش مهاجرت سلولی

مولف مسئول: نجمه جعفری- یزد: بلوار 17 شهریور، کوچه ابولفضلی، کوچه نبوت، پلاک 32 E-mail: jafarynajmeh@yahoo.com
1. استادیار، بخش آسیب شناسی دهان و فک و صورت،دانشکده دندانپزشکی، دانشگاه علوم پزشکی شهید صدوقی یزد، یزد، ایران
2. دانشیار، بخش آسیب شناسی دهان و فک و صورت، دانشکده دندانپزشکی، دانشگاه علوم پزشکی شهید صدوقی یزد، یزد، ایران
3. دندانپزشک، یزد، ایران
تاریخ دریافت : 1398/9/26 تاریخ ارجاع جهت اصلاحات :1398/11/2 تاریخ تصویب : 1399/3/12

[Downloaded from jmums.mazums.ac.ir on 2026-11-24]

می‌باشد که همه این وقایع در اثر ازهم گسیختی میکروفیلامان‌های سیتو اسکلتال رخ می‌دهد(6). فاسین سهم بزرگی در اتصالات سلولی و افزایش حرکت آن‌ها دارد(7،8). این پروتئین در سلول‌های گلیال، نورون، دندرتیک، اندوتلیال و ماکروفاژها بیان می‌شود(2) اما در بافت‌های اپیتلیالی طبیعی بیان نمی‌شود یا بیان پایینی دارد در حالی که معمولاً در سرطان‌های اپیتلیالی بیان بالایی دارد(9). مطالعات کمی به بررسی بیان فاسین در کارسینوم سلول سنگفرشی دهان(OSCC) پرداخته است و نتایج متناقضی دیده شده است(2،6،9-11). با توجه به مطالعات کم و نتایج متغیر هدف این مطالعه بررسی بیان مارکر فاسین در OSCC (oral squamous cell carcinoma) و ارتباط آن با پارامترهای بالینی و هیستوپاتولوژی می‌باشد.

مواد و روش ها

این مطالعه توصیفی- مقطعی در سال 96 در بخش آسیب شناسی بیمارستان شهید صدوقی یزد انجام شد. از بین کلیه بدخیمی‌های سر و گردن، تعداد60 بلوک OSCC با بافت کافی درخواست و پس از ثبت اطلاعات بالینی، مراحل ایمنوهیستوشیمیایی انجام شد. پس از تهیه مقاطع 4 میکرومتری با استفاده از دستگاه میکروتوم مراحل پارافین‌زدایی و آبگیری و غوطه‌ور سازی داخل بافر TBS (TRIS Buffered Salin) با pH:7.4. به مدت 10 دقیقه انجام شد. پس از شست و شو در آب و استفاده از بافر بازیافت (DAKO-DENMARK) با pH:9 مقاطع داخل مایکروویو گذاشته شد. پس از اضافه کردن آنتی‌بادی فاسین (DAKO-DENMARK) مقاطع داخل بافر TBS غوطه ور گردید.پس از دو مرحله شستشو با بافر TBS وآب، با هماتوکسیلین رنگ و پس از شستشو با آب داخل گزیلل و الکل غوطه‌ور شد. اسلایدهای آماده‌سازی شده زیر میکروسکوپ نوری مشاهده و بر طبق فرمول زیر (Labeling index) درصد تعداد سلول‌های رنگ گرفته محاسبه شد(2).

$$\left[\frac{\text{تعداد سلول های رنگ گرفته}}{\text{تعداد ۱۰۰ عدد سلول در ۱۰ فیلد تصادفی}}\right] \times 100$$

بر اساس درصد مشخص شده، اسکور بیان فاسین به صورت زیر مشخص گردید. کم‌تر از 5 درصد: اسکور 0، 5 تا 25 درصد: 1، 26 تا 50 درصد: 2 و بیش‌تر از 51 درصد: 3 (2). سپس یافته‌ها با استفاده از نرم‌افزار SPSS 23 و تست‌های آماری کای- اسکوار، من ویتنی و کروسکال والیس آنالیزو نتایج با توجه به سطح معنی‌دار P =0/05 تجزیه و تحلیل گردید.

یافته ها و بحث

با مشاهده اسلایدها زیر میکروسکوپ نوری مشخص گردیدکه اکثر نمونه‌ها اسکور 1 یا 2 را نشان می‌دهند (تصویر شماره 1).

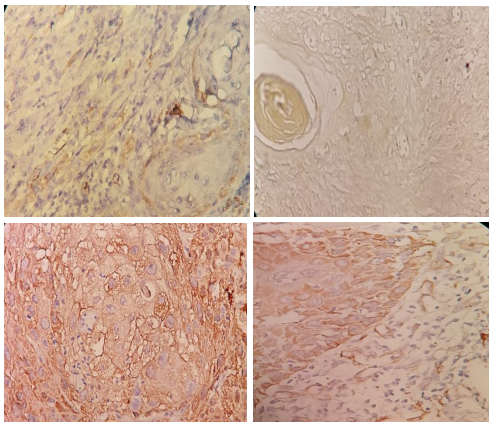

تصویر شماره 1: مشاهده سلول های بیان کننده مارکر فاسین به رنگ قهوه ای زیر میکروسکوپ نوری با بزرگنمایی x400 . اسکور های الف: 0 ، ب: 1 ، ج: 2 د:3.

یافته‌های مطالعه نشان داد که فاسین درآقایان و سنین بالای 50 سال بیان بالاتری داشته و با متغیرهای سن (P =0/009) و جنس (P =0/002) ارتباط معنی‌داری دارد. اگرچه در نمونه‌های دارای عود و متاستاز اکثرا اسکور 2 یا 3 را نشان دادند اما از نظر آماری ارتباط معنی‌داری دیده نشد (P =0/525)، (P =07/769) بررسی بیان مارکر فاسین بر اساس درجه میکروسکوپی تومور، نشان‌دهنده بیان بالاتر در درجات میکروسکوپی بالا (III،IV) و ارتباط

[Downloaded from jmums.mazums.ac.ir on 2026-11-24]

معنی‌دار بود (P =0/011). بر طبق یافته های حاصل از مطالعه ارتباط معنی‌داری بین محل تومور و بیان مارکر به دست نیامد(P =0/303). به‌طور مشابه Chen و همکارانش یک ارتباط معنی‌داری بین بیان مارکر فاسین با متغیرهای سن و جنس یافتند اما بر خلاف مطالعه حاضر ارتباط معنی‌داری با عود و متاستاز تومور یافت شد(9).

در مطالعه Lee بیش از 91 درصد نمونه‌ها بیان بالای مارکر فاسین را نشان دادند که ارتباط معنی‌داری با متغیرهای سن و جنس یافت نشد اما با عود و متاستاز تومور ارتباط معنی‌داری داشت. این مطالعه و مطالعه حاضر هر دو ارتباط معنی داری بین بیان مارکر فاسین و محل تومور نیافتند(10).

در مطالعه عطارباشی اکثریت نمونه‌ها تمایز بالای سلولی را نشان داده و همه جزایرسلولی با یا بدون مروارید کراتینی، بیان بالای فاسین را نشان دادند(2). در حالی که در مطالعه ما همچون مطالعه ی Alam، درجات بالای میکروسکوپی (IV,III) بیان بالاتری از مارکر فاسین را نشان دادند. محققان معتقدند که این مارکر می‌تواند به عنوان یک ابزارمفید جهت تشخیص دیسپلازی و کارسینوم مورد استفاده قرار گیرد(12،6). در مطالعه Papasyprou مارکر فاسین در OSCC ولنف نودهای متاستاتیک نسبت به بافت‌های طبیعی اطراف بیان بالاتری را نشان داد و بیماران با بیان بالای فاسین، بقای کم‌تری داشتند(11). از علل احتمالی نتایج متناقض می‌توان خطاهای تکنیکی، تفاوت‌ها در شمارش سلول‌ها، تعداد نمونه‌ها، روش‌های مختلف آزمایشگاهی و... نام برد(9، 12). در اکثر مطالعات همچون مطالعه ما از روش ایمونوهیستوشیمیایی استفاده شد در حالی که برخی دیگر از روش‌های دیگری همچون PCR و وسترن بلات استفاده کردند(10). در مراحل اولیه فاسین به صورت سیتوپلاسمیک رنگ می‌گیرد اما در بیان بالا، رنگ پذیری غشای سلولی هم رخ می‌دهد. همین اختلاف در شدت رنگ‌پذیری می‌تواند در تعیین میزان بیان فاسین تاثیرگذار باشد(2،6). رنگ‌پذیری بافت نرمال می‌تواند ناشی از تاثیر عوامل محیطی و پاتولوژیکی برسلول‌های اپیتلیالی باشد که منجر به بیان بالای فاسین می‌شود. اپیتلیوم ممکن است از نظر میکروسکوپی طبیعی باشداما دچار تغییرات ساختاری در سطح مولکولی شده باشد که زیر میکروسکوپ قابل مشاهده نیست و این هم یکی از علل تناقض نتایج می‌باشد(2،11). ازعلل دیگر تناقض به‌کارگیری سیستم‌های مختلف درجه بندی بیان مارکر(scoreing) می‌باشد.

در مطالعه Alam رنگ‌پذیری کم‌تر از 20 درصد سلول ها و در مطالعه ما کم‌تر از 5 درصد منفی در نظر گرفته شد(6).

در مطالعه Papasyprou تعداد سلول‌های رنگ گرفته بین 0 تا 24 درصد را به عنوان عدم رنگ‌پذیری و بالای 81 درصد را به عنوان رنگ‌پذیری بالا در نظر گرفتند(11). در اکثر مطالعات صورت گرفته همچون مطالعه ما نمونه‌های دارای عود و متاستاز بیان بالاتری از فاسین را نشان داده‌اند. این مسئله نشان‌دهنده نقش بالای این مارکر در تغییرات مورفولوژیکی سلولی، برآمدگی غشای سلولی و افزایش تحرک سلولی مسبب تهاجم تومور می‌باشد(13،14). بررسی بیان فاسین در لنف نودهای متاستاتیک در بیماران مبتلا به OSCC نشان‌دهنده نقش فاسین در حرکت سلول‌های تومورال به سمت لنف نودها می‌باشد و لنف نود متاستاتیک به عنوان یک فاکتور پروگنوستیک منجر به کاهش بقای کلی و افزایش میزان عود می‌شود(6). افزایش تکثیرسلولی در پاسخ به بیان بالای مارکرفاسین ناشی از عامل (Proliferative cell nuclear antigen: PCNA) می‌باشد. تظاهر بالای مسیر PI_3K وMAPکیناز در سلول‌های با بیان بالای فاسین مشاهده شده است. این دو مسیر ارتباطی با تکثیر سلول‌های اپیتلیالی نرمال ندارند، اما فعالیت بالای این دو در کارسینوم‌ها به خصوص OSCC دیده شده است. در راستای پلمیریزاسیون اکتین و تحرک سلولی، فاسین باعث فعال کردن MAP کیناز و PI_3K شده و این واقعیت منجر به پیشرفت تومور می‌گردد(6). Chen و همکارانش معتقد بودند که مارکر

[Downloaded from jmums.mazums.ac.ir on 2026-11-24]

فاسین از طریق تقابل اپیتلیوم- مزانشیم و تغییرات در E-cadherin و B-catenin یک نقش مهمی در روند تشکیل و تکامل OSCC دارد(9). داروهای مهارکننده فعالیت فاسین منجر به مهار مهاجرت، تهاجم و متاستاز سلول‌های تومورال می‌شوند. با توجه به نتایج مطالعه حاضر و مطالعات گذشته، فاسین می‌تواند به عنوان یک فاکتور پروگنوستیک احتمالی با تهاجم سلول‌های بدخیم و پروگنوز ضعیف OSCC مرتبط باشد و شاید بتوان از داروهای مهارکننده آن در جهت کنترل بدخیمی استفاده کرد(8،6).

سپاسگزاری

این مطالعه با کد اخلاق IR.SSU.REC.1396.31 در دانشگاه علوم پزشکی یزد به تصویب رسیده است.

References

1. Neville BW, Damm DD, Allen CM, Chi AC. Oral and maxillofacial pathology: Elsevier Health Sciences; 13th. 2015.
2. Atarbashi Moghadam S, Mohsenifar Z, Lotfi A, Abasi L, Bagheri SS. Fascin Expression in Oral Squamous Cell Carcinoma using an Immunohistochemical Technique. Journal of Dentomaxillofacial Radiology, Pathology and Surger 2015; 4(2): 30-33.
3. De Aguiar A Jr, Kowalski LP, De Almeida OP. Clinicopathological and immunohistochemical evaluation of oral squamous cell carcinoma in patients with early local recurrence. Oral oncology 2007; 43(6): 593-601.
4. Mücke T, Wagenpfeil S, Kesting MR, Hölzle F, Wolff K-D. Recurrence interval affects survival after local relapse of oral cancer. Oral oncology 2009; 45(8): 687-691.
5. Woolgar JA. Histopathological prognosticators in oral and oropharyngeal squamous cell carcinoma. Oral oncology 2006; 42(3): 229-239.
6. Alam H, Bhate AV, Gangadaran P, Sawant SS, Salot S, Sehgal L, et al. Fascin overexpression promotes neoplastic progression in oral squamous cell carcinoma. BMC cancer 2012; 12(1): 32.
7. Alaeddini M, Fouladdel S, Etemad-Moghadam S, Azizi E. Expression of fascin protein and mRNA in the KB carcinoma cell line following treatment with doxorubicin. J Cancer Res Ther 2011; 7(4): 427-432.
8. Tong G-X, Yee H, Chiriboga L, Hernandez O, Waisman J. Fascin-1 expression in papillary and invasive urothelial carcinomas of the urinary bladder. Human pathology 2005; 36(7): 741-746.
9. Chen SF, Yang SF, Li JW, Nieh PC, Lin SY, Fu E, et al. Expression of fascin in oral and oropharyngeal squamous cell carcinomas has prognostic significance–a tissue microarray study of 129 cases. Histopathology 2007; 51(2): 173-183.
10. Lee TK, Poon RT, Man K, Guan X-Y, Ma S, Liu XB, et al. Fascin over-expression is associated with aggressiveness of oral squamous cell carcinoma. Cancer Letters 2007; 254(2): 308-315.
11. Papaspyrou K, Brochhausen C, Schmidtmann I, Fruth K, Gouveris H, Kirckpatrick J, et al. Fascin upregulation in primary head and neck squamous cell carcinoma is associated with lymphatic metastasis. Oncology Letters 2014; 7(6): 2041-2046.
12. Hoda SA, Cheng E. Robbins Basic Pathology. In. St.Louis: 9th ed. Part 2 of 4. Elsevier; 2010.
13. Hashimoto Y, Shimada Y, Kawamura J, Yamasaki S, Imamura M. The prognostic relevance of

[Downloaded from jmums.mazums.ac.ir on 2026-11-24]

fascin expression in human gastric carcinoma. Oncology 2004; 67(3-4): 262-270.

14. Hashimoto Y, Ito T, Inoue H, Okumura T, Tanaka E, Tsunoda S, et al. Prognostic significance of fascin overexpression in human esophageal squamous cell carcinoma. Clinical Cancer Research 2005; 11(7): 2597-2605.

[Downloaded from jmums.mazums.ac.ir on 2026-11-24]