ORIGINAL ARTICLE

Effect of Arnebia Euchroma Root Ointment on Surgical Wound Healing in Wistar Rats

Mohammad Hossein Rafiei[1],
Hamed Jafarzadeh[2],
Aghil Mollaei[3],
Ebrahim Nasiri[4,5]

[1] MSc Student in Surgical Technology, Faculty of Allied Sciences, Student Research Committee, Mazandaran University of Medical Sciences, Sari, Iran
[2] BSc Student in Surgical Technology, Faculty of Allied Sciences, Student Research Committee, Mazandaran University of Medical Sciences , Sari, Iran
[3] MSc Student in Biostatistics, Faculty of Health, Student Research Committee, Mazandaran University of Medical Sciences, Sari, Iran
[4] Assistant Professor, Department of Anesthesiology and Operating Room, Faculty of Allied Medical Sciences, Mazandaran University of Medical Sciences, Sari, Iran
[5] Traditional and Complementary Medicine Research Center, Addiction Research Institute, Mazandaran University of Medical Sciences, Sari, Iran

(Received April 14, 2020 ; Accepted July 5, 2020)

Abstract

Background and purpose: post-operative surgical wound healing is highly important, so, it could be of great benefit to find suitable alternatives for chemical drugs through herbal remedies in Persian Medicine. The purpose of this study was to determine the effect of *Arnebia euchroma* ointment on surgical wound healing process.

Materials and methods: In this experimental study, 24 Wistar rats were randomly divided into four groups (n=6 per group); controls (no intervention), positive controls (silver sulfadiazine cream 1%), intervention group I (*Arnebia euchroma* ointment), and intervention group II (mixed Arnebia euchroma and silver sulfadiazin cream1%). In all groups, an ulcer was developed in the back of the neck, then the groups were treated for 21 days. Wound healing was evaluated at days 4, 7, 14, and 21. Data were analyzed in SPSS V22 applying one-way ANOVA and Games- Howell post hoc test for normal distribution and Kruskal-Wallis test for non-normal distribution.

Results: Surgical wound healing was found be significantly different between intervention group I and control group at days 4 (P= 0.00) and 7 (P= 0.02). Percentage of wound healing at day 14, in control group, the positive controls, and intervention groups I and II were 81.16±4.4, 84±19.27, 94.28±4 and 82.20±19, respectively. The rate was considerably higher in intervention group I (P= 0.07).

Conclusion: Topical use of *Arnebia euchroma* root ointment can facilitate surgical wound healing.

Keywords: *Arnebia euchroma,* wound, healing, Wistar rats, herbal medicine

J Mazandaran Univ Med Sci 2020; 30 (187): 28-37 (Persian).

* **Corresponding Author: Ebrahim Nasiri** - Faculty of Allied Medical Sciences, Mazandaran University of Medical Sciences, Sari, Iran (E-mail: ebrahim.nasiri.f@gmail.com)

[Downloaded from jmums.mazums.ac.ir on 2026-11-24]

پژوهشی

مجله دانشگاه علوم پزشکی مازندران
دوره سی ام شماره 187 مرداد سال 1399 (37-28)

تأثیر پماد ریشه ابوخلسا (Arnebia euchroma) بر ترمیم زخم جراحی در رت نژاد ویستار

محمد حسین رفیعی[1]
حامد جعفرزاده[2]
عقیل مولایی[3]
ابراهیم نصیری[4و5]

چکیده

سابقه و هدف: عنایت به اهمیت ترمیم زخم در جراحی، لزوم یافتن جایگزین‌های مؤثر در فرآیند ترمیم زخم در فراورده‌های گیاهی بر مبنای مستندات طب سنتی ایرانی مورد توجه می باشد. هدف از این مطالعه تعیین اثر پماد ابوخلسا بر روند بهبود زخم‌های جراحی می‌باشد.

مواد و روش‌ها: در این پژوهش مداخله‌ای - تجربی، تعداد 24 سر رت نژاد ویستار، به‌طور تصادفی در 4 گروه مساوی شاهد (بدون مداخله)، کنترل مثبت (تیمار با کرم سیلورسولفادیازین 1درصد)، مداخله1 (تیمار با پماد ابوخلسا) و مداخله2 (تیمار با مخلوط پماد ابوخلسا (هواچوبه) و کرم سیلورسولفادیازین 1درصد) قرار گرفتند. در نمونه‌های همه گروه‌ها، در ناحیه پشت گردن، یک زخم ایجاد شد؛ سپس گروه‌ها به مدت 21 روز تحت تیمار موضعی قرار گرفتند. در روزهای 4، 7، 14 و 21 زخم‌های در حال ترمیم، مورد ارزیابی قرار گرفتند. داده‌ها توسط نرم‌افزار SPSS22 و به‌وسیله آزمون one-way ANOVA و آزمون تعقیبی گیمز_هاول برای داده‌های توزیع نرمال و آزمون کروسکال والیس برای داده‌های با توزیع غیرنرمال تجزیه و تحلیل شد.

یافته‌ها: درصد بهبود زخم در روز چهارم (P =0/00) و هفتم (P =0/02) در گروه مداخله 1 نسبت به گروه شاهد تفاوت معنی‌داری داشت و در چهاردهمین روز در گروه‌های شاهد، کنترل مثبت، مداخله 1 و مداخله2 به ترتیب 4/4±81/16، 19/27±84، 4±94/28 و 19±82/20 درصد بود. که در گروه مداخله1 به‌طور چشمگیری بالاتر از سایر گروه‌ها بود اما از نظر آماری معنی‌دار نبود (P =0/07).

استنتاج: استفاده موضعی از پماد ریشه ابوخلسا می‌تواند التیام زخم جراحی را تسهیل کند.

واژه های کلیدی: هوا چوبه، زخم پوستی، التیام، رت ویستار، داروی گیاهی

مقدمه

با توجه به اهمیت ترمیم زخم در علم جراحی، تحقیقات وسیعی در زمینه شناخت مواد و تکنیک‌های گوناگون مؤثر درتسهیل آن صورت گرفته است. امروزه با توجه به قدمت طب گیاهی، شناخت داروهای ارزان قیمت و مؤثر که قابل دسترسی نیز باشند مورد اقبال عمومی و محققان علمی است، لذا لزوم یافتن

مولف مسئول: ابراهیم نصیری - ساری: کیلومتر 17 جاده فرح آباد، مجتمع دانشگاهی پیامبر اعظم، دانشکده پیراپزشکی E-mail: ebrahim.nasiri.f@gmail.com

1. دانشجوی کارشناسی ارشد تکنولوژی جراحی، دانشکده پیراپزشکی، کمیته تحقیقات دانشجویی، دانشگاه علوم پزشکی مازندران، ساری، ایران
2. دانشجوی کارشناسی تکنولوژی جراحی، گروه اتاق عمل و بیهوشی، دانشکده پیراپزشکی، کمیته تحقیقات دانشجویی، دانشگاه علوم پزشکی مازندران، ساری، ایران
3. دانشجوی کارشناسی ارشد آمار زیستی، گروه آمار زیستی، دانشکده بهداشت، کمیته تحقیقات دانشجویی، دانشگاه علوم پزشکی مازندران، ساری، ایران
4. استادیار، گروه هوشبری و اتاق عمل، دانشکده پیراپزشکی، دانشگاه علوم پزشکی مازندران، ساری، ایران
5. مرکز تحقیقات طب سنتی و مکمل، پژوهشکده اعتیاد، دانشگاه علوم پزشکی مازندران، ساری، ایران

تاریخ دریافت : 1399/1/26 تاریخ ارجاع جهت اصلاحات :1399/1/27 تاریخ تصویب : 1399/4/15

[Downloaded from jmums.mazums.ac.ir on 2026-11-24]

جایگزین‌های مناسب برای داروهای مختلف شیمیایی مؤثر در فرآیند ترمیم زخم از میان مواد گیاهی با خواص مشخص مؤثر دراین فرآیند، احساس می‌شود(۲،۱). ترمیم زخم نتیجه ضروری آسیب بافتی است و شامل چندین مرحله بوده اما به‌طور کلی فرایندی پیوسته است که هر مرحله با مرحله بعد و قبل خود همپوشانی دارد، این مراحل شامل هموستاز، التهاب، مهاجرت سلولی و تکثیر، سنتز پروتئین، انقباض زخم و بلوغ و بازسازی می‌باشد. سلول‌های فیبروبلاست نقش مهمی را در تمامی این مراحل بازی می کنند(4،3). اختلال به وجود آمده در هر یک از مراحل (به‌طور مثال مشکل انعقادی، طولانی شدن فاز التهابی، عفونت‌ها و ...) می تواند مشکل آفرین باشد و موجب تأخیر در بهبود زخم یا حتی ایجاد گوشت اضافی (اسکار) بعد از ترمیم شود(5). اسکار به وجود آمده علاوه بر مشکلات زیبایی شناختی ممکن است موجب درد، خارش، اختلال در حرکت مفاصل و یا مشکلات تنفسی به علت جمع شدگی پوست و سندرم کمپارتمان شود(8-6). افزایش سرعت بهبود زخم، اثرات زیادی از نظر اقتصادی و بهداشتی دارد و با افزایش سرعت بهبود زخم درصد عفونت کاهش یافته و به این شیوه، در کل جریان بهبود زخم تسریع ایجاد می‌شود(9). از دیرباز داروهای صناعی گوناگونی که بیش‌تر شیمیایی می‌باشند جهت تسریع روند ترمیم زخم معرفی و به کار گرفته شده‌اند که اکثر آنان دارای نواقص، محدودیت‌ها و اثرات جانبی متعددی می‌باشند به همین علل امروزه گرایش جدی به مصرف گیاهان دارویی به خاطر کم بودن عوارض جانبی گوناگون و ترکیبات مؤثر موجود در گیاهان به وجود آمده است به‌طوری که بسیاری از داروهای مدرن پزشکی نیز از منابع طبیعی و گیاهی استخراج می گردد(12-10). یکی از این گیاهان با ارزش ابوخلسا با نام علمی *Arnebia euchroma* می‌باشد. ابوخلسا گیاهی علفی، پایا و پوشیده از تارهای خشن می باشد که از گونه‌های خانواده گل گاوزبان است. قسمت مورد استفاده این گیاه ریشه آن است که دارای گونه‌های مختلفی در آسیا، از جمله مناطق کوهستانی ایران و مناطق خشک‌تر شمال آفریقا است(13). شیکونین (Shikonin) و مشتقات آن که از ریشه *Arnebia euchroma* استخراج شده‌اند از زمان‌های بسیار قدیم شناخته شده بوده و به عنوان رنگ‌های ابریشم و محصولات غذایی مورد استفاده قرار می گرفته‌اند(14). ریشه‌های این گیاه در طب سنتی ایران به هواچوبه یا ابوخلسا معروف است. ریشه گیاه *Arnebia euchroma* از مواد شیمیایی مانند شیکونین ، آلکانین (Alkanin)، ایزو هگزان و مشتقات استرها است که از نظر دارویی دارای خواص مهمی است. این ترکیبات دارای خواص بیولوژیکی مانند بهبود زخم و اثرات ضد باکتریایی، فعالیت ضد قارچی، ضدویروسی (مانند ویروس آنفولانزا و ایدز) هستند(17-15). همه این ویژگی‌ها نوید بهبود سریع زخم جراحی و برجا گذاشتن اسکار کم‌تری را می‌دهد، با توجه به این‌که بسیاری از ترکیبات موضعی *Arnebia euchroma* برای بهبود زخم‌های سوختگی استفاده می‌شود ولی شواهد علمی کمی تأثیر ابوخلسا بر روی زخم مرتبط با جراحی را بررسی کرده‌اند(18). این موارد ما را بر آن داشت تا جهت تعیین اثر پماد ابوخلسا بر روند بهبود زخم‌های جراحی در پوست، مطالعه‌ای را انجام دهیم.

مواد و روش ها

مطالعه حاضر از نوع مطالعات مداخله‌ای - تجربی بوده و با اخذ مجوز از کمیته اخلاق دانشگاه با کد مصوبه: IR.MAZUMS.REC.1398.1275 اجرا شد.

آماده سازی مواد و پماد

ریشه گیاه ابوخلسا (*Arnebia euchroma*) پس از خرید از عطاری و تعیین نوع و گونه مورد نظر از نظر گیاه‌شناسی در هرباریوم دانشکده داروسازی ساری شناسایی و تایید شد. جهت تهیه پماد پس از شستن ریشه گیاه، ریشه در دمای 40 درجه سانتی‌گراد به مدت 8

[Downloaded from jmums.mazums.ac.ir on 2026-11-24]

ساعت در فر با هوای گرم خشک شد. مواد خشک شده در آسیاب پودر شده پس از الک کردن پودر با استفاده از گلیسرین، نرم گردید. در آخر، پارافین مایع و اوسرین اضافه و مخلوط شد. پماد از 10گرم ابوخلسا، 25 گرم گلیسیرین، 60 گرم اوسرین و 5 گرم پارافین مایع تهیه شد. جهت ایجاد ترکیب مخلوط و همگن پماد در سانتریفیوژ 500 دور در دقیقه به مدت 10 دقیقه قرارگرفت. برای تعیین پایداری و ثبات پماد تهیه شده، نمونه‌ای از آن در دمای 40 درجه سانتی‌گراد، دمای محیط و 4 درجه سانتی‌گراد یخچال به مدت یک هفته نگهداری شد. که در نتیجه پایداری و قوام آن ثابت بود و تغییری در آن مشاهده نشد. در انتها پماد آماده شده در لوله‌های ضدعفونی شده 30 گرمی با روش آسپتیک پر شده و تا زمان استفاده برای مصرف موضعی در زخم در یخچال نگهداری شد.

حیوانات آزمایشگاهی

برای انجام این مطالعه 24 رت ویستار نر و ماده با میانگین وزن 54 ± 220 گرم پس از تهیه از محل تکثیر مرکز مطالعات حیوانی دانشگاه به مدت یک هفته طبق ضوابط و قانون منشور اخلاق از حیوانات آزمایشگاهی در اتاق اختصاصی نگهداری شدند تا به شرایط محیط (درجه حرارت 5±25 درجه سانتی‌گراد و چرخه نوری 12 ساعت تاریکی، 12 ساعت روشنایی و نیز رطوبت نسبی هوا بین 40 تا 60 درصد و دسترسی آزاد به آب و غذا) عادت کنند(19).

بیهوشی وآماده سازی جراحی

جهت ارزیابی تأثیر پماد ابوخلسا بر روی ترمیم زخم پوستی، رت‌ها با کتامین با دوز 40 mg/kg (ساخت شرکت المان) و زایلازین با دوز 5 mg/kg بیهوش و پس از شیو کردن موهای قسمت پشتی آن‌ها با شیور، ناحیه با الکل 70 درصد پرپ شد، بعد از انجام تمامی مراحل اولیه یک برش 20 میلی‌متری با عمق کامل ضخامت پوستی در قسمت پشتی، در شرایط اسپتیک ایجاد گردید. در دو لبه برش دو بخیه ساده با استفاده از نخ نایلون 0/4 بخیه زده شد تا فاصله 3 میلی‌متر بین لبه‌ها باقی بماند تا روند ترمیم و تشکیل بافت اپیتلیزاسیون در طول روند درمان مشخص شود(تصویر شماره 1). بعد از ایجاد زخم و کنترل خونریزی محل زخم با نرمال سالین شستشو شد. روز ایجاد زخم‌ها روز صفر در نظر گرفته شد.



تصویر شماره 1: نحوه ایجاد زخم پوستی تمام ضخامت در ناحیه پشتی رت

گروه بندی موش های صحرایی تحت مطالعه

حیوانات به‌طور تصادفی در چهار گروه شش‌تایی در باکس‌های انفرادی (به‌منظور کاهش احتمال عفونی شدن زخم) به‌صورت ذیل تقسیم شدند. گروه اول: به‌عنوان گروه شاهد که در زخم‌ها به‌صورت روزانه از 1 گرم کرم اوسرین بعد از شستشوی نرمال سالین استفاده شد. گروه دوم: به‌عنوان کنترل مثبت زخم‌ها توسط 1 گرم کرم سیلور سولفادیازین 1 درصد روزانه بعد از شستشوی با نرمال سالین به‌صورت موضعی بکار گرفته شد. گروه سوم: مداخله 1، که 1گرم پماد ابوخلسا 10 درصد به تنهایی بعد از شستشو زخم با نرمال سالین بر روی زخم زده شد و گروه چهارم: به‌عنوان مداخله 2، که 1گرم مخلوط پماد ابوخلسا 10 درصد و کرم سیلور سولفادیازین 1درصد به نسبت مساوی بعد از شستشو با نرمال سالین بر روی زخم‌ها زده شد.

روش اندازه گیری سطح زخم

سطح زخم و میزان بهبودی زخم در روزهای 0، 4، 7، 14 و 21 بعد از ایجاد زخم با کولیس با دقت صدم میلی‌متر محاسبه شد. اندازه‌گیری سه بار متوالی از هر نمونه و محاسبه میانگین در جدول جداگانه‌ای در طول دوره

[Downloaded from jmums.mazums.ac.ir on 2026-11-24]

ثبت گردید و درصد بهبودی زخم توسط فرمول [درصد زخم= (سطح زخم در روزx / سطح زخم در روز اول) x 100]، [درصد بهبودی زخم=درصد زخم-100] محاسبه شد(9). در ضمن طی روند بهبودی، عکس‌های دیجیتالی از محل زخم جهت ارزیابی عینی روند بهبودی گرفته شد. بعد از پایان مطالعه تمامی حیوانات برمبنای پروتکل مرکزکارآزمایی‌های حیوانی و رعایت اصول اخلاقی بر روی آزمودنی حیوانات با استفاده از اتر کشته شدند.

تحلیل آماری داده ها

داده‌ها توسط نرم‌افزار SPSS 22 و به‌وسیله آزمون One-way ANOVA و آزمون تعقیبی گیمز_هاول برای داده‌های توزیع نرمال و آزمون کروسکال والیس برای داده‌های با توزیع غیر نرمال تجزیه و تحلیل شد و نتایج توسط میانگین با انحراف معیار و با استفاده از نمودار و تصاویر نمایش داده شده است. (تفاوت آماری زمانی که P <0/05 بود مورد قبول در نظر گرفته شد).

یافته ها

پیشرفت ترمیم زخم‌ها در گروه‌های شاهد (کرم اوسرین)، کنترل مثبت (کرم سیلورسولفادیازین 1 درصد)، مداخله 1 (پماد ابوخلسا) و مداخله 2 (ترکیب پماد ابوخلسا با کرم سیلور) در نمودار شماره 1 نمایش داده شده است.

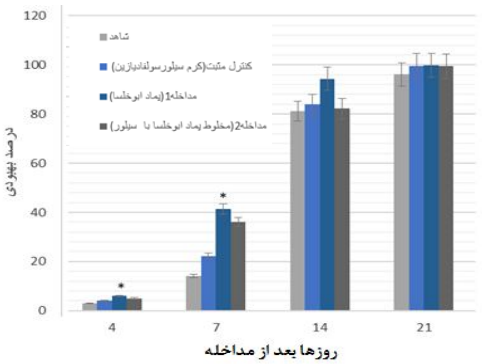

نمودار شماره1: میانگین در صد بهبودی زخم در چهار گروه مطالعه در طی روزهای 4، 7، 14، و 21 بعد از مداخله
* : نشان دهنده وجود اختلاف معنی‌دار گروه پماد ابوخلسا نسبت به گروه شاهد (P<0/05)

چهار روز بعد از جراحی

برای مقایسه درصد بهبودی زخم در روز چهارم بین گروه‌ها از تحلیل واریانس یکطرفه استفاده شد که اختلاف معنی‌داری بین گروه‌ها مشاهده شد (P =0/00). سپس از آزمون تعقیبی توکی برای مقایسه میانگین درصد بهبودی زخم در روز چهارم استفاده شد. اختلاف گروه‌های مداخله1 و شاهد (P =0/00)، مداخله 1 و کنترل مثبت (P =0/10)، مداخله1 و 2 (P =0/58)، مداخله2 و شاهد (P =0/07)، مداخله2 و کنترل مثبت (P =0/62)، کنترل مثبت و شاهد (P =0/60) بود. میانگین و انحراف معیار درصد بهبودی زخم در روز چهار در گروه‌های شاهد، کنترل مثبت، مداخله1 و مداخله2 به ترتیب (1/1±3/2، 1/5±4/2، 1/1±6/1 و 1/2±5/1) درصد بود.

هفت روز بعد از جراحی

برای مقایسه درصد بهبودی زخم در روز هفتم بین گروه‌ها از تحلیل واریانس یکطرفه استفاده شد که اختلاف معنی‌داری بین گروه‌ها مشاهده شد (P =0/03). سپس از آزمون لون برای بررسی همگنی واریانس گروه‌ها استفاده شد که نتایج این آزمون نشان داد که فرض برابری واریانس گروه‌ها برقرار نیست (P =0/024، df1 =3، df2 =19، f =0/95) لذا از آزمون تعقیبی گیمز_هاول برای مقایسه میانگین درصد بهبودی زخم در روز هفتم استفاده شد. میانگین و انحراف معیار درصد بهبود زخم در روز هفت در گروه‌های شاهد، کنترل مثبت، مداخله1 و مداخله2 به ترتیب (6±13/99، 22/2±22، 18±41/49 و 23±35/99) درصد بود. اختلاف گروه‌های مداخله1 و شاهد (P =0/02)، مداخله1 و کنترل مثبت (P =0/39)، مداخله1 و 2 (P =0/94)، مداخله2 و شاهد (P =0/15)، مداخله2 و کنترل مثبت (P =0/73)، کنترل مثبت و شاهد (P =0/74) بود.

[Downloaded from jmums.mazums.ac.ir on 2026-11-24]

چهارده روز بعد از جراحی

برای مقایسه درصد بهبودی زخم در روز چهاردهم بین گروه‌ها ابتدا پیش‌فرض نرمال بودن داده‌ها توسط آزمون کولموگروف اسمیرونوف بررسی شد که نتایج این آزمون گویای تبعیت نکردن داده‌ها از توزیع نرمال بود. لذا از آزمون ناپارامتری کروسکال والیس برای مقایسه میانگین تیمارها استفاده شد. نتایج این آزمون نشان داد که درصد بهبودی زخم در روز چهاردهم بین تیمارهای شاهد، کنترل مثبت، مداخله1، مداخله2 تفاوت معنی‌داری از لحاظ آماری نداشتند (P =0/07) با این وجود میانگین درصد بهبودی در گروه مداخله1 به‌طور قابل توجهی بالاتر از سایر گروه‌ها است (نمودار شماره1). میانگین و انحراف معیار درصد بهبود زخم در گروه‌های شاهد، کنترل مثبت، مداخله1 و مداخله2 به ترتیب (4/4±81/16، 19/27±84، 4±94/28و 19±82/20) درصد بود.

بیست و یک روز بعد از جراحی

برای مقایسه درصد بهبودی زخم در روز بیست و یکم بین گروه‌ها ابتدا پیش فرض نرمال بودن داده‌ها توسط آزمون کولموگروف اسمیرونوف بررسی شد که نتایج این آزمون گویای تبعیت نکردن داده‌ها از توزیع نرمال بود. لذا از آزمون ناپارامتری کروسکال والیس برای مقایسه میانگین تیمارها استفاده شد. نتایج این آزمون نشان داد که درصد بهبودی زخم در روز بیست و یکم بین تیمارهای سرم، کنترل مثبت، سیلور، ابوخلسا و گروه مخلوط تفاوت معنی‌داری از لحاظ آماری نداشتند (P =0/10). میانگین و انحراف معیار درصد بهبود زخم در گروه‌های شاهد، کنترل مثبت، مداخله 1 و مداخله2 به‌ترتیب (2/5±96، 0/7±99/65، 0/5±99/81 و 0/6±99/5) درصد بود. روند مشاهده‌ای بهبودی در روزهای مورد بررسی در تصویر شماره 2، نمایش داده شده است.

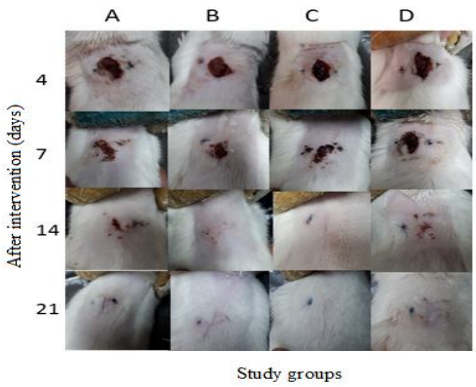

تصویر شماره2: روند مشاهده ای بهبودی در روز های 4، 7، 14و 21 در گروه شاهد اوسرین (A)، کنترل مثبتسیلور سولفادیازین(B)، مداخله پماد ابوخلسا10 درصد(C)، مداخله 2 مخلوط مساوی ابوخلسا با سیلور سولفا دیازین (D)

بحث

در پژوهش حاضر طبق بررسی‌های انجام شده در روند ماکروسکوپی ترمیم زخم و سرعت التیام زخم با توجه به نتایج حاصل از استفاده از پماد ابوخلسا اختلاف آماری معنی‌داری در درصد بهبود زخم و کاهش مساحت آن در گروه مداخله 1 در روز4، 7 و اختلاف قابل توجهی در بهبود زخم در روز 14 مشاهده شد. این مسئله گویای اثر مثبت پماد ریشه گیاه ابوخلسا بر روند التیام زخم می‌باشد. همچنین مدت زمان ترمیم زخم در گروه‌های کنترل مثبت (کرم سیلورسولفادیازین)، شاهد (دریافت‌کننده اوسرین) و مداخله 2 (مخلوط ابوخلسا با سیلور) طولانی‌تر و در گروه مداخله1 (درمان شده با پماد ابوخلسا) مدت زمان ترمیم زخم از بقیه کوتاه‌تر بوده است. این یافته‌ها به معنی تسریع در روند بهبودی و روند کاهش سطح زخم بوده و نشان‌دهنده اثرات مثبت ریشه گیاه ابوخلسا در ترمیم زخم‌های عمیق پوستی است. مطالعات متعددی تأثیر مثبت پماد ریشه ابوخلسا بر زخم سوختگی را نشان داده‌اند اما پژوهش بر روی روند ترمیم زخم جراحی که دارای اهمیت خاصی است در مطالعات معدودی مورد بررسی قرار گرفته است.

[Downloaded from jmums.mazums.ac.ir on 2026-11-24]

از مطالعات انجام شده جهت ارزیابی تأثیر ریشه ابوخلسا بر ترمیم زخم جراحی می‌توان به دو پژوهش انجام شده توسط محسنی کیا اشاره کرد، او و همکارانش تأثیر مثبت این دارو بر کاهش التهاب و افزایش سرعت اپیتلیزاسیون و همچنین جمع شدن سریع زخم را نشان دادند و در مطالعه‌ای دیگر تأثیر پماد ابوخلسا را مشابه با کرم آلفا که دارویی شناخته شده در ترمیم زخم می‌باشد را گزارش کرده است(21،13). شریفی و همکارانش نیز پماد ابوخلسا را در ترکیبات متفاوت جهت ترمیم زخم بکار بردند که در نهایت تأثیر ترمیمی ترکیب پماد ابوخلسا با روغن پسته (Pistacia Atlantica) و روغن حیوانی در 9 روز، پماد ابوخلسا با پایه اوسرین در 11 روز و عسل نیز در 11 روز بود(22). از سویی Pei و همکاران در دو مطالعه تجربی نشان دادند که روغن ریشه ابوخلسا اثرات مطلوبی در تسریع روند التیام زخم پوستی در خرگوش دارد(24،23).

از مطالعات انجام شده در مورد تأثیر پماد ابوخلسا بر زخم‌های سوختگی می‌توان به مطالعه اشکانی و همکارانش اشاره کرد که تأثیر مثبت این دارو بر ترمیم زخم‌های سوختگی درجه 3 را نشان دادند و به‌طور چشمگیری اپیتلیزاسیون دوباره، تکثیر فیبروبلاست‌ها، سنتز کلاژن و اثرات ضدالتهابی بیش‌تری نسبت به گروه کنترل داشته است(25).

نصیری و همکارانش در پژوهش مداخله‌ای انسانی با هدف مقایسه پماد ریشه ابوخلسا با کرم سیلورسولفادیازین در ترمیم زخم سوختگی درجه 2 تأثیر بالای پماد ابوخلسا بر تسریع ترمیم زخم و کاهش درد و اثرات جانبی را گزارش کردند(26). مطالعات بیوشیمیایی نیز نشان داده‌اند که ریشه پماد ابوخلسا یا همان هواچوبه با داشتن ترکیبات شیمیایی از قبیل دو ماده مؤثر این دارو Alkanin و Shikonin و خواص دارویی و بیولوژیکی گسترده‌ای مانند ترمیم زخم، ضد باکتری، ضد قارچ، ضدویروسی، ضد قارچ، ضدالتهاب، ضد تومور و اثرات ضد سرطانی در آسیای شرق برای درمان پوست سوخته و زخم استفاده می‌شود. این ترکیبات مشتقات Naphthoquinone هستند که در ریشه برخی گیاهان از خانواده گیاهان گل‌گاوزبانی (Boraginacea) مانند گیاه سنگدانه (erythrorhizon Lithospermum)، ابوخلسا یا هواچوبه (Arnebia euchroma)، شنگار (tinctoria Alkanna) یافت می‌شود(27،20،15). علی‌رغم این نتایج مطالعاتی هستند که تأثیر مثبتی در ترمیم زخم با استفاده از پماد ابوخلسا را مشاهده نکرده‌اند از جمله آن‌ها می‌توان به پژوهش‌های زیر اشاره کرد:

طهماسبی و همکارانش در ترمیم زخم‌های سوختگی درجه 2 به این نتیجه رسیدند که ریشه گیاه ابوخلسا نمی‌تواند در بهبود زخم سوختگی درجه 2 در موش تأثیری داشته باشد(15).

علی اصل و همکارانش مطالعه‌ای را با موضوع مقایسه تأثیر وازلین و پماد ریشه ابوخلسا بر ترمیم زخم حاصل از برداشت آکنه توسط لیزر co_2 انجام دادند، مطالعه آن‌ها نشان داد که در مقایسه با وازلین پماد ابوخلسا تأثیر معنی‌داری را بر التیام زخم ندارد. آن‌ها اولین دلیل ممکن را مربوط به نوع زخم که در لیزر درمانی ایجاد می‌شود می‌دانند. چون این زخم با شعله‌ها و زخم‌های آب گرم متفاوت است و دلیل دیگر را ترکیب پماد ابوخلسا و اجزای آن ذکر کرده‌اند. که متأسفانه، به دلیل رنگ پماد ابوخلسا و ایجاد خشکی در پوست بیماران مورد استقبال آن‌ها قرار نمی‌گرفته است(18).

در بررسی متون در مورد تأثیر این دارو بر زخم‌های سوختگی و زخم‌های لیزر نتایج ضدو نقیض دیده می‌شود، البته باید به این نکته توجه کرد که تهیه پماد با ترکیبات متفاوت و نحوه آماده‌سازی مختلف و درصدهای متفاوت تأثیرات گوناگونی را نشان می‌دهد (ما در این مطالعه از غلظت 10 درصد استفاده کردیم) با این حال جهت یافتن دارویی مؤثر از ابوخلسا برای بهبود زخم‌های جراحی توصیه می‌شود ضمن تعیین میزان دقیق ترکیبات سازنده و موثر آن در مطالعات بالینی بررسی شود.

[Downloaded from jmums.mazums.ac.ir on 2026-11-24]

از محدودیت‌های مطالعه ما وسعت کم زخم جراحی بود و دیگر این‌که ممکن است در شرایط بیولوژیک خاص بدن انسان و یا زخم‌های وسیع‌تر جراحی انسانی نتایج متفاوتی حادث شود. هرچند در مطالعات انسانی برای زخم‌های سوختگی وسیع پاسخ مناسبی گزارش شد(26). نتیجه‌گیری نهایی ما بیانگر آن است که پماد ریشه ابوخلسا، فرایند ترمیم و بازسازی زخم جراحی پوستی بر روی رت را تسریع می‌بخشد.

سپاسگزاری

این مطالعه با مساعدت کمیته تحقیقات دانشجویی دانشگاه علوم پزشکی مازندران با شماره مصوبه 6582 و کد اخلاق IR.MAZUMS.REC.1398.1275 انجام گردید. در اینجا لازم است از زحمات کارشناسان و کارکنان مرکز مطالعات حیوانی دانشگاه به دلیل همکاری صمیمانه با انجام این مطالعه تقدیر و تشکر شود.

References

1. Ranjbar L, Taghian F, Hedayati M. The comparison effects of 10 week of aerobicexercise and use vitamin D on plasma apelin and insulin resistance in overweight women. Iranian Journal of Diabetes and Metabolism 2018; 17(4): 206-213 (Persian).
2. Saket A, Izadoost F, Sha'bani R. The Effect of Combine Training and Green Coffee Consumption on the Serum Level of Testosterone, IGF-1 and Cortisol Hormone in Overweight and Obese Women.J Neyshabour Univ Med Sci 2017; 5(2): 65-76 (Persian).
3. Alizadeh M, Asad MR, Faramarzi M, Afroundeh R. Effect of Eight-Week High Intensity Interval Training on Omentin-1 Gene Expression and Insulin-Resistance in Diabetic Male Rats. Ann Appl Sport Sci 2017; 5(2): 29-36 (Persian).
4. Soori R, Khosravi N, Jafarpour S, Ramezankhani A. Effect of aerobic exercise and caloric restriction on serum chemerin levels and insulin resistance index in women with type 2 diabetes. Iranian Journal of Diabetes and Metabolism 2017; 16(2): 111-120 (Persian).
5. Bray GA. Medical consequences of obesity. J Clin Endocrinol Metab 2004; 89(6): 2583-2589.
6. Hillebrand JJ, De Wied D, Adan RAH. Neuropeptides, food intake and body weight regulation: A hypothalamic focus. Peptides 2002; 23(12): 2283-2306.
7. Woods SC, Benoit SC, Clegg DJ, Seeley RJ. Clinical endocrinology and metabolism. Regulation of energy homeostasis by peripheral signals. Best Practice & Research Clinical Endocrinology & Metabolism 2004; 18(4): 497-515.
8. Polyzos SA, Kountouras J, Shields K, Mantzoros CS. Irisin: a renaissance in metabolism? Metabolism 2013; 62(8): 1037-1044.
9. Pedersen B K. A muscular twist on the fate of fat. N Engl J Med 2012; 366(16): 1544-1545.
10. Toloza FJK, Mantilla Rivas1 JO, Pérez Matos MC, Ricardo Silgado ML, Morales Alvarez MC, Pinzón Cortés JA, et al. Plasma levels of Myonectin But not Myostatin or Fibroblast-Derived growth Factor 21 are associated with insulin resistance in adult humans without Diabetes Mellitus. Front Endocrinol (Lausanne) 2018; 9: 5.
11. Kamiński M, Kippen J, Gomulska A, Smyrak J, Karolewski M, Bielawska L, et al. Myonectin serum concentration changes after

[Downloaded from jmums.mazums.ac.ir on 2026-11-24]

short-term physical activity among young, healthy people. Medical Research Journal 2019; 4(1): 41-45.

12. Vosadi E, Ravasi AA, Soori R, Mazaheri Z, Shabkhiz F, Barzegar H. The Effect of Four Weeks of Endurance Exercise on the Expression of Muscle Myonectin Levels and Insulin Resistance in the Adult Rat. Pathobiology Research 2016-2017; 19(2): 89-97 (Persian).
13. Seldin MM, Lei X, Tan SY, Stanson KP, Wei Z, Wong GW. Skeletal muscle-derived myonectin activates the mammalian target of rapamycin (mTOR) pathway to suppress autophagy in liver. J Biol Chem 2013; 288(50): 36073-36082.
14. Gibala MJ, Little JP, Macdonald MJ, Hawley JA. Physiological adaptations to low-volume, high-intensity interval training in health and disease. J physiol 2012; 590(5): 1077-1084.
15. Tang, JE, Hartman JW, Phillips SM. Increased muscle oxidative potential following resistance training induced fibre hypertrophy in young men. Appl Physiol Nutr Metab 2006; 31(5): 495-501.
16. Alizadeh H, Safarzadeh A, Talebi Garakani E. Effect of Resistance Training on Serum Meteorin-like Hormone Level and Insulin Resistance Index in Overweight Adolescent Boys. J Arak Uni Med Sci 2017; 20(7): 54-64 (Persian).
17. Rao RR, Long JZ, White JP, Svensson KJ, Lou J, Lokurkar I, et al. Meteorin-like is a hormone that regulates immune-adipose interactions to increase beige fat thermogenesis. Cell 2014; 157(6): 1279-1291.
18. Donnelly JE, Smith B, Jacobsen DJ, Kirk E, DuBose K, Hyder M, et al. The role of exercise for weight loss and maintenance. Best Pract Res Clin Gastroenterol 2014; 18(6): 1009-1029.
19. Gamas L, Matafome P, Seiça R. Irisin and myonectin regulation in the insulin resistant muscle: Implications to adipose tissue: Muscle crosstalk. J Diabetes Res 2015; 2015: 1-8.
20. King GL, Park K, Li Q. Selective Insulin Resistance and the Development of Cardiovascular Diseases in Diabetes: The 2015 Edwin Bierman Award Lecture. Diabetes 2016; 65(6): 1462-1471.
21. Naderi L, Sharifi GH. Comparison of the effect of 8 weeks concurrent training and green coffee supplementation on serum adipsin and Insulin resistance in obese women. Armaghan-e-Danesh 2017; 22(5): 623-636 (Persian).
22. Ilkhani B, Fathei M, Hejazi K, Jafari Ghaleh SA. The effects of aerobic interval training on adiponectin, hemoglobin A1c, and insulin resistance index in men with type 2 diabetes. Nursing Journal of the Vulnerable 2017; 4(10): 1-12 (Persian).
23. Dujaili E, Abu hajleh MN, Al Turk W. Effect of green coffee bean extract consumption on blood pressure and anthropometric measures in healthy volunteers: a pilot crossover placebo controlled study. Jordan Journal of Pharmaceutical Sciences 2016; 9(3): 181-191.
24. Bostrom P, Wu J, Jedrychowski MP, Korde A, Ye L, Lo JC, et al. A PGC1- α-dependent myokine that drives brown-fat-like development of white fat and thermogenesis. Nature 2012; 481(7382): 463-468.
25. Huh JY, Panagiotou G, Mougios V, Brinkoetter M, Vamvini MT, Schneider BE, etal. FNDC5 and irisin in humans: I. Predictors of circulating concentrations in serum and plasma and II. mRNA expression and circulating concentrations in response to

[Downloaded from jmums.mazums.ac.ir on 2026-11-24]

weight loss and exercise. Metabolism 2012; 61(12): 1725-1738.

26. Nasiri E, Hosseinimehr SJ, Hosseinzadeh AZ, Azadbakht M, Akbari J, Azadbakht M. The effects of Arnebia euchroma ointment on second-degree burn wounds: a randomized clinical trial. Journal of Ethnopharmacology 2016; 189: 107-16.
27. Löffler D, Landgraf K, Rockstroh D, Schwartze JT, Dunzendorfer H, Kiess W, et al. Meteorin-Like hormone decreases during adipogenesis and inhibits adipocyte differentiation leading to adipocyte hypertrophy in humans. Int J Obes 2017; 41(1): 112-119.
28. Rao RR, Long JZ, White JP, Svensson KJ, Lou J, Lokurkar I, et al. Meteorin-like is a hormone that regulates immune-adipose interactions to increase beige fat thermogenesis. Cell 2014; 157(6): 1279-1291.

[Downloaded from jmums.mazums.ac.ir on 2026-11-24]