CASE REPORT

Combined Keratocystic Odontogenic Tumor and Basal Cell Ameloblastoma: A Rare Case Report

Majid Hosseini Abrishami[1],
Pegah Mosannen Mozafari[2],
Majid Mirhashemi[3],
Ramin Ghiyasi Moghaddam[4],
Hamid Abbaszadeh[5]

[1] Assistant Professor, Department of Oral and Maxillofacial Surgery, School of Dentistry, Mashhad University of Medical Sciences, Mashhad, Iran
[2] Associate Professor, Oral and Maxillofacial Diseases Research Center, Department of Oral Medicine, School of Dentistry, Mashhad University of Medical Sciences, Mashhad, Iran
[3] Assistant Professor, Department of Oral and Maxillofacial Pathology, School of Dentistry, Mashhad University of Medical Sciences, Mashhad, Iran
[4] Assistant Professor, Department of Pathology, School of Medicine, Mashhad University of Medical Sciences, Mashhad, Iran
[5] Associate Professor, Department of Oral and Maxillofacial Pathology, School of Dentistry, Birjand University of Medical Sciences, Birjand, Iran

(Received October 31, 2020 ; Accepted April 19, 2021)

Abstract

Ameloblastoma is an odontogenic tumor with diverse clinical behavior and histomorphologic presentations. Basal cell ameloblastoma are extremely rare variants of ameloblastoma. Keratocystic odontogenic tumor (KCOT) is a distinct form of odontogenic cyst that is considered a benign cystic neoplasm and not a cyst. Co-occurrence of these odontogenic tumors has been rarely reported.This paper reports a 34-year old female patient with a unilocular radiolucency around the crown of a partially erupted third molar that was detected accidentally on a routine radiographic examination. She underwent excisional biopsy with a clinical diagnosis of dentigerous cyst. Histopathologic examination revealed a cystic lesion with criteria of OKC and islands and nests reminiscent of basal cell ameloblastoma and acanthomatous ameloblastoma in the stroma. Follow-up showed no recurrence of lesion to date. Due to the rarity of the lesion, the diagnosis was challenging but altogether we made a diagnosis of keratoameloblastoma with basaloid features.

Keywords: ameloblastoma, odontogenic cyst, odontogenic tumor

J Mazandaran Univ Med Sci 2021; 31(198): 188-193 (Persian).

* **Corresponding Author: Hamid Abbaszadeh -** School of Dentistry, Birjand University of Medical Sciences, Birjand, Iran (E-mail: hamidabbaszade@yahoo.com)

[Downloaded from jmums.mazums.ac.ir on 2025-12-23]

[DOR: 20.1001.1.17359260.1400.31.198.6.8]

مجله دانشگاه علوم پزشکی مازندران
دوره سی و یکم شماره 198 تیر سال 1400 (193-188)

ترکیب کراتوسیستیک ادنتوژنیک تومور و آملوبلاستومای سلول بازال: گزارش یک مورد نادر

مجید حسینی ابریشمی[1]
پگاه مسنن مظفری[2]
مجید میرهاشمی[3]
رامین غیاثی[4]
حمید عباس زاده[5]

چکیده

آملوبلاستوما یک تومور ادنتوژنیک با رفتار بالینی و تظاهرات هیستوپاتولوژیک متنوع است. آملوبلاستومای سلول بازال یک نوع بسیار نادر از آملوبلاستوما است. کراتوسیستیک ادنتوژنیک تومور یک شکل متمایز از کیست ادنتوژنیک است که به عنوان یک نئوپلاسم کیستیک خوش‌خیم و نه کیست در نظر گرفته می‌شود. وقوع همزمان این تومورهای ادنتوژنیک به ندرت گزارش شده است. گزارش زیر مبتنی بر یک بیمار خانم 34 ساله است که دارای رادیولوسنسی تک حفره‌ای در اطراف تاج دندان مولر سوم فک پایین بود که به طور اتفاقی در یک معاینه رادیوگرافی معمول تشخیص داده شد. وی با تشخیص بالینی کیست دنتی جروس تحت بیوپسی قرار گرفت. در بررسی هیستوپاتولوژیک ضایعه کیستیک با معیارهای کراتوسیستیک ادنتوژنیک تومور همراه با جزایری که یادآور آملوبلاستوما بود، در استروما وجود داشت و برخی از جزایر دارای خصوصیات بازالوئید بودند. پیگیری نشان‌دهنده عدم عود ضایعه تاکنون است. به‌دلیل نادر بودن ضایعه، تشخیص چالش برانگیز بود اما در مجموع تومور ترکیبی کراتوسیستیک ادنتوژنیک تومور وبازال سل آملوبلاستوما را تشخیص دادیم.

واژه های کلیدی: آملوبلاستوما، کیست ادنتوژنیک، تومور ادنتوژنیک

مقدمه

آملوبلاستوما شایع‌ترین تومور ادنتوژنیک دارای اهمیت بالینی است. این یک تومور ادنتوژنیک اپیتلیالی خوش‌خیم و در عین حال موضعا مهاجم است که منشا آن ارگان مینایی است(4-1). انواع فولیکولار و پلکسی فرم، انواع هیستولوژیک اصلی هستند. انواع دیگر آکانتوماتوز، گرانولر سل، دسموپلاستیک، بازال سل، سلول روشن، پاپیلی فروس و نوع کراتینی هستند(6،5). تنوع در ویژگی‌های هیستوپاتولوژیک، در برخی موارد، می‌تواند یک چالش تشخیصی باشد. به‌عنوان مثال، هنگامی که متاپلازی سنگفرشی گسترده اغلب با تشکیل کراتین، درقسمت‌های مرکزی جزایر اپیتلیالی آملوبلاستوما (آملوبلاستوم آکانتوماتوز) اتفاق می‌افتد، اگرچه این تغییر روند تهاجمی‌تر برای ضایعه را نشان نمی‌دهد، اما ممکن است از نظر هیستوپاتولوژی با سرطان سلول سنگفرشی یا تومور ادنتوژنیک سنگفرشی اشتباه گرفته شود(1).

مولف مسئول: حمید عباس زاده - بیرجند: دانشکده دندانپزشکی، گروه آسیب شناسی دهان، فک و صورت E-mail: hamidabbaszade@yahoo.com
1. استادیار، گروه جراحی دهان، فک و صورت، دانشکده دندانپزشکی، دانشگاه علوم پزشکی مشهد، مشهد، ایران
2. دانشیار، مرکز تحقیقات بیماریهای دهان، فک و صورت، گروه بیماری های دهان، دانشکده دندانپزشکی، دانشگاه علوم پزشکی مشهد، مشهد، ایران
3. استادیار، گروه آسیب شناسی دهان، فک و صورت، دانشکده دندانپزشکی، دانشگاه علوم پزشکی مشهد، مشهد، ایران
4. استادیار، گروه پاتولوژی، دانشکده پزشکی، دانشگاه علوم پزشکی مشهد، مشهد، ایران
5. دانشیار، گروه آسیب شناسی دهان، فک و صورت، دانشکده دندانپزشکی، دانشگاه علوم پزشکی بیرجند، بیرجند، ایران
تاریخ دریافت : 1399/8/10 تاریخ ارجاع جهت اصلاحات :1399/8/27 تاریخ تصویب : 1400/1/30

[Downloaded from jmums.mazums.ac.ir on 2025-12-23]
[DOR: 20.1001.1.17359260.1400.31.198.6.8]

نوع بازال سل آملوبلاستوما، نوع با کم‌ترین شیوع است. این نوع از جزایر سلول‌های بازالوئید یکنواخت تشکیل شده است. سلول‌های شبیه رتیکولوم ستاره‌ای در قسمت‌های مرکزی جزایر وجود ندارد. سلول‌های محیطی اطراف جزایر به جای استوانه‌ای بودن، مکعبی هستند. این نوع شباهت قابل توجهی به کارسینوم سلول بازال، آدنوم سلول بازال و آدنوئید سیستیک کارسینوم داخل استخوانی دارد(7).

ادنتوژنیک کراتوسیست (Odontogenic keratocyst یا OKC) یک شکل متمایز از کیست‌های ادنتوژنیک تکاملی است. این کیست مکانیسم رشد و رفتار بیولوژیکی متفاوتی از کیست دنتی‌جروس و کیست رادیکولار را نشان می‌دهد. چندین محقق پیشنهاد کرده‌اند که OKC به جای کیست به عنوان یک نئوپلاسم کیستیک خوش خیم در نظر گرفته شود، بنابراین نام کراتوسیستیک ادنتوژنیک تومور (keratocystic odontogenic tumor یا KCOT) ارجح است(1).

گزارشات قبلی که وقوع همزمان ضایعات ادنتوژنیک یا ضایعات ادنتوژنیک و غیر ادنتوژنیک را مشاهده نموده‌اند، آن‌ها را تحت عنوان ضایعات ترکیبی (combined) توصیف نموده‌اند وگاهی آن‌ها را ضایعات هیبرید (hybrid) نامگذاری نموده‌اند. ضایعات ادنتوژنیک ترکیبی به ندرت در فکین گزارش شده‌اند. از میان این ضایعات، شایع‌ترین ضایعه گزارش شده آدنوماتوئید ادنتوژنیک تومور (adenomatoid odontogenic tumor یا AOT) با تومور ادنتوژنیک اپی تلیالی کلسیفیه شونده (calcifying epithelial odontogenic tumor یا CEOT) است. تصویر رادیوگرافیک چنین ضایعاتی می‌تواند دندانپزشک را با سایر ضایعات ادنتوژنیک همچون کیست رادیکولار یا کیست استخوانی ساده (simple bone cyst) به اشتباه بیاندازد. لذا بیوپسی انسیژنال و اکسیژنال برای تشخیص قطعی چنین ضایعاتی ضروری می‌باشد. به علت نادر بودن موارد ضایعات ادنتوژنیک ترکیبی، پروگنوز و رفتار بالینی چنین ضایعاتی تا حد زیادی ناشناخته است. همچنین اطلاعات کافی در زمینه طرح درمان چنین ضایعاتی وجود ندارد. با این وجود درمان معمولا توسط نئوپلاسم مهاجم‌تر تعیین می‌شود. ما امیدواریم که با افزایش گزارش موارد این چنینی در مقالات، فهم و درک بهتری از ضایعات ادنتوژنیک ترکیبی حاصل شود(6). تا به امروز، ترکیب آملوبلاستوما و KCOT به ندرت در مقالات گزارش شده است و به خصوص نوع بازال سل آملوبلاستوما در چنین ترکیبی گزارش نشده است. ما یک مورد از کراتوسیستیک ادنتوژنیک تومور و بازال سل آملوبلاستوما را ارائه می‌دهیم.

معرفی بیمار

یک خانم 34 ساله برای معاینه معمول دندانپزشکی با شکایت اصلی شکستگی دندان به بخش بیماری‌های دهان دانشکده دندانپزشکی مشهد مراجعه کرد. در معاینه داخل دهانی شکستگی سمت دیستال ترمیم دندان مولر دوم سمت چپ فک پایین و پوسیدگی دندان عقل مجاور مشهود بود. درخواست رادیوگرافی پانورامیک برای بیمار داده شد. در رادیوگرافی پانورامیک یک رادیولوسنسی با حدود کاملاً مشخص کوچک که از قسمت خلفی مولر سوم سمت چپ فک پایین تا یک سوم قدامی راموس گسترش می‌یافت، قابل مشاهده بود (تصویر شماره 1). هیچ گونه درد، تورم داخل یا خارج دهانی و نیز زخم مخاطی در محل ضایعه وجود نداشت. دندان‌های مجاور ضایعه دچار لقی یا جابجایی نگردیده بودند. با توجه به لوسنسی اطراف تاج دندان عقل، تشخیص‌های افتراقی 1- کیست دنتی جروس، 2- ادنتوژنیک کراتوسیست و 3- یونی سیستیک آملوبلاستوما برای ضایعه توسط متخصص بیماری‌های دهان گذاشته شد. بیمار سابقه ابتلا به بیمار سیستمیکی را گزارش ننمود.

به بیمار درمورد ضایعه اطلاع داده شد و به وی توصیه شد تا دندان عقل کشیده و ضایعه خارج شود. بیمار جهت برداشت ضایعه به جراح دهان، فک و صورت ارجاع شد. در هنگام جراحی، ضایعه به‌طور کامل خارج

[Downloaded from jmums.mazums.ac.ir on 2025-12-23]

[DOR: 20.1001.1.17359260.1400.31.198.6.8]

شد و برای بررسی هیستوپاتولوژیک ارسال شد. در بررسی مارکوسکوپی، نمونه ارسال شده بافتی نرم با اندازه تقریبی 10 * 10 * 10 میلی‌متر به رنگ کرم تا قهوه‌ای دارای قوام نرم متصل به محل اتصال سمان و مینای دندان مولر سوم بود. در برش بخشی از ضایعه دارای مقطه کیستیک و بخشی به‌صورت توپر بود و دارای نمای غیر یکنواخت بود. در بررسی هیستوپاتولوژیک ترکیبی از اجزاء کیستیک و توپر قابل مشاهده بود. حفره کیستیک پوشیده شده با اپیتلیوم سنگفرشی مطبق پاراکراتینیزه با سطح متموج همراه با لایه بازال هیپرکروماتیک پرچین مانند بود که با معیارهای کراتوسیستیک ادنتوژنیک تومور سازگار بود. لومن کیست حاوی کراتین بود. جزایر اپیتلیالی شبیه اپیتلیوم ارگان مینایی در بافت همبندی دیواره کیست دیده می‌شدند. سلول‌های محیطی جزایر اپی‌تلیالی استوانه‌ای بلند و دارای هسته‌های با قطبیت معکوس بودند (سلول‌های شبه آملوبلاست) و در مرکز، سلول‌های شبه رتیکولوم ستاره‌ای دیده می‌شد (تصویر شماره 2).

تصویر شماره 1: رادیولوسنسی تک حفره ای با حدود مشخص در اطراف تاج مولر سوم سمت چپ فک پائین نیمه رویش یافته

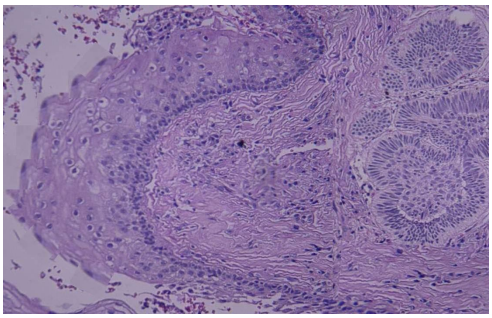

تصویر شماره 2: فولیکول آملوبلاستومایی در مجاورت اپی تلیوم پوششی کراتوسیستیک ادنتوژنیک تومور (بزرگنمایی 100 برابر)

از طرف دیگر، صفحاتی سلولی متشکل از سلول‌های بازالوئید یکنواخت نیز در حاشیه ضایعه وجود داشت که هسته‌های سلول‌های اطراف جزایر قطبیت معکوس نداشتند. همچنین، سلول‌های شبه رتیکولوم ستاره‌ای در قسمت‌های مرکزی این جزایر وجود نداشت (تصویر شماره 3).

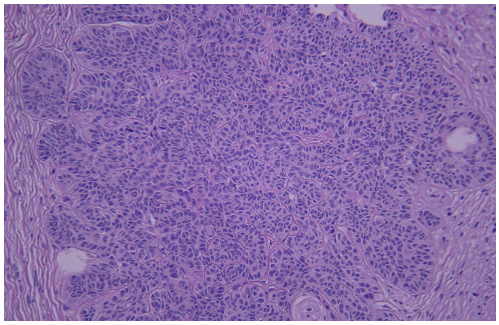

تصویر شماره 3: جزایر اپی تلیوم ادنتوژنیک با خصوصیات بازالوئید (بزرگنمایی 100 برابر)

طبق بررسی هیستوپاتولوژیک، ما با یک ضایعه ترکیبی روبرو شده بودیم که دارای ویژگی‌های دو ضایعه متمایز کراتوسیستیک ادنتوژنیک تومور و بازال سل آملوبلاستوما بود. ماهیت پیچیده این ضایعه یک چالش هیستوپاتولوژیک را ایجاد نمود. مرور مقالات ما را به تشخیص تومور ترکیبی کراتوسیستیک ادنتوژنیک تومور و بازال سل آملوبلاستوما سوق داد. بیمار تمایلی به انجام عمل جراحی دوم برای برداشتن حاشیه بیش‌تری از بافت استخوانی اطراف ضایعه به عنوان یک پروتکل درمانی معمول برای آملوبلاستوما نداشت و ترجیح داد در یک برنامه منظم و طولانی مدت پیگیری شود. رادیوگرافی پانورامیک پس از شش ماه از جراحی اولیه، بهبود ضایعه را بدون عود نشان داد.

بحث

به دلیل ماهیت پیچیده هیستوپاتولوژیک مورد گزارش شده، ما با یک چالش تشخیصی روبرو شدیم اما سرانجام قطعات مختلف این پازل گیج کننده را با هم

[Downloaded from jmums.mazums.ac.ir on 2025-12-23]
[DOR: 20.1001.1.17359260.1400.31.198.6.8]

ادغام کردیم و اصطلاح "تومور ترکیبی کراتوسیستیک ادنتوژنیک تومور و بازال سل آملوبلاستوما" را به عنوان بهترین تشخیص ترجیح دادیم.

آملوبلاستوما دارای انواع مختلف هیستوپاتولوژیک مانند فولیکولار، پلکسی فرم، آکانتوماتوز، گرانولر سل، دسموپلاستیک، بازال سل، کراتوآملوبلاستوما و آملوبلاستوما سلول روشن است(9،8). برخی از نویسندگان اصطلاح "تومور هیبرید یا ترکیبی" را برای ترکیبی از آملوبلاستوما با ادنتوژنیک کراتوسیست تعیین کرده‌اند(11،10)، در حالی که دیگران آن را تحت عنوان "کراتوآملوبلاستوما" طبقه‌بندی می‌کنند. Whitt و همکاران کراتوآملوبلاستوما را به چهار گروه بافت‌شناسی طبقه‌بندی کرده‌اند: پاپیلیفروس (که در آن اپیتلیوم ادنتوژنیک به صورت برجستگی‌های پاپیلاری به داخل فضاهای کیستیک است)، ساده (که فولیکول‌های اپیتلیال پر از پاراکراتین یا ارتوکراتین را نشان می‌دهد و توسط سلول‌های شبه آملوبلاست دارای قطبیت معکوس احاطه می‌شوند)، ساده به همراه ویژگی‌های شبه ادنتوژنیک کراتوسیست (ویژگی‌های مشابه نوع ساده را نشان می‌دهد و علاوه بر این شامل ویژگی‌های ادنتوژنیک کراتوسیست معمولی است) و کمپلکس یا پیچیده (شامل فولیکول‌های اپیتلیال پر از پاراکراتین یا ارتوکراتین، بیرون‌زدگی توده‌های کراتین به داخل استرومای بافت همبند به شکل توده‌های شبیه پایانه‌های عصبی پاسینی با یا بدون واکنش جسم خارجی؛ همچنین ممکن است تشکیل بافت سخت شبیه سمان و استخوان نابالغ وجود داشته باشد)(12). بر طبق دسته‌بندی Whitt ضایعه ما در دسته سوم کراتوآملوبلاستوما قرار می‌گیرد.

تاکنون، تعداد کمی گزارش مورد از کراتوسیستیک ادنتوژنیک تومور و آملوبلاستوما ترکیبی (وقوع همزمان KCOT و آملوبلاستوما) گزارش شده است(14،13،11). سن موارد قبلی از 17 تا 45 سال است. آملوبلاستوما و KCOT ترکیبی معمولاً در طی دهه 4ام زندگی با متوسط سن موارد گزارش شده قبلی 33/5 سال تشخیص داده شده‌اند. سن مورد ما با این میانگین سنی مطابقت دارد. این ضایعات ترکیبی به‌طور مساوی بین زنان و مردان رخ داده است.

در میان موارد گزارش شده قبلی (6 مورد)، فک پایین (5 مورد) محل غالب درگیری بود. ناحیه خلفی فک بیش‌تر درگیر بود (4 مورد). ناحیه درگیری مورد ما (خلف فک پایین) با ناحیه غالب درگیری موارد قبلی سازگار بود. از موارد گزارش شده قبلی 2 مورد رادیولوسنسی چند حفره‌ای بود و یک مورد رادیولوسنسی تک حفره‌ای بود، یک مورد دارای نمای شیشه مات بود و دو مورد دیگر هیچ اطلاعاتی از نظر رادیوگرافی نداشتند. مورد ما به صورت رادیولوسنسی تک حفره‌ای بود.

روش‌های درمانی مورد استفاده از انوکلئیشن (برداشت کامل اضیعه) تا رزکسیون (برداشت همراه با بخشی از استخوان اطراف) و همچنین همی مندیبولکتومی (برداشت نیمی از مندیبول) متفاوت بود. به دلیل نادر بودن ترکیب کراتوسیستیک ادنتوژنیک تومور و آملوبلاستوما و عدم اطلاعات کافی در مورد پیگیری بیماران، تعیین میزان دقیق عود موارد امکان پذیر نیست. ترکیب کراتوسیستیک ادنتوژنیک تومور و بازال سل آملوبلاستوما یک وضعیت نادر است. بنابراین تشخیص دقیق مبتنی بر هیستوپاتولوژی در برنامه‌ریزی درمان مناسب جراحی مهم است. آسیب‌شناس دهان باید از چنین تومور ادنتوژنیک ترکیبی آگاه باشد. به دلیل کمبود موارد، پیش‌آگهی، رفتار بالینی و درمان مناسب چنین مواردی تا حد زیادی ناشناخته است.

References

1. Neville BW, Damm DD, Allen CM, Chi AC. Oral and maxillofacial pathology. 4th ed. St. Louis: Elsevier; 2016. p. 636-654.
2. Mustafa NS, Kashmoola MA, Subramaniam

[Downloaded from jmums.mazums.ac.ir on 2025-12-23]

[DOR: 20.1001.1.17359260.1400.31.198.6.8]

PK, AbdulQadir OA, Ahmad AR. Recurring peripheral ameloblastoma at mandibular premolar region: A case report. J Int Dent Med Res 2019; 12(1): 212-215.

3. Lacin N, Yalcýn M, Efeoglu BF, Tumen EC. Maxillary Unicystic Ameloblastoma: A Rare Case Report. J Int Dent Med Res 2018; 11(3): 1072-1075.
4. Anggraini S, Corputty JE, Sulistyani LD. A clinical evaluation of 20 patients with ameloblastoma following partial mandibular resection. J Int Dent Med Res 2017; 10(Special Issue): 434-440.
5. Sahni P, Patel KC, Patel RJ, Patel AR. Ameloblastoma with multiple histologic Variants: A case report with review of literature. Int J Oral Maxillofac Pathol 2014; 5(4): 40-47.
6. Raj V, Chandra S, Bedi RS, Dwivedi R. Keratoameloblastoma: Report of a rare variant with review of literature. Dent Res J 2014; 11(5): 610-614.
7. Sridhar M, Bhaskar Reddy LR, Kharat S, Mahesh BS, Gandi L, Mahendra A, et al. Basal cell ameloblastoma: a rare histological variant of an uncommon tumor.Niger J Surg 2015; 21(1): 66-69.
8. Adeyemi BF, Adisa AO, Fasola AO, Akang EE. Keratoameloblastoma of the mandible. J Oral Maxillofac Pathol 2010; 14(2): 77-79.
9. Palaskar SJ, Pawar RB, Nagpal DD, Patil SS, Kathuriya PT. Keratoameloblastoma a rare entity: a case report. J Clinic Diagn Res 2015; 9(3): ZD05-ZD07.
10. Koranne V, Mhapuskar A, Nisa SU, Saddiwal R. Keratoameloblastoma-a rare hybrid odontogenic tumor. J Int Dent Med Res 2016; 9(1): 89-92.
11. Neuman AN, Montague L, Cohen D, Islam N, Bhattacharyya I. Report of two cases of combined odontogenic tumors: ameloblastoma with odontogenic keratocyst and ameloblastic fibroma with calcifying odontogenic cyst. Head Neck Pathol 2015; 9(3): 417-420.
12. Whitt JC, Dunlap CL, Sheets JL, Thompson ML. Keratoameloblastoma: A tumor suigeneris or a chimera? Oral Surg Oral Med Oral Pathol Oral Radiol Endod 2007; 104(3): 368-376.
13. Siar CH, Ng KH. ‘Combined ameloblastoma and odontogenic keratocyst’ or ‘keratinizing ameloblastoma’. Br J Oral Maxillofac Surg 1993; 31(3):183-186.
14. Gamoh S, Akiyama H, Tominaga K, Nakajima M, Kakudo K, Tanaka A, et al. Simultaneous occurrence of keratocystic odontogenic tumor and ameloblastoma in the mandible: A case report. Oncol Lett 2015; 10(2):785-789.

[Downloaded from jmums.mazums.ac.ir on 2025-12-23]
[DOR: 20.1001.1.17359260.1400.31.198.6.8]