

## *Evaluation of Asparagus officinalis L. extract on hepatotoxicity induced by Senecio Vulgaris L. in Male Rats*

Fatemeh Moshtaghi<sup>1</sup>  
Mohammad Azadbakht<sup>2,3</sup>  
Soheil Azizi<sup>4</sup>  
Sobhan Sina<sup>5</sup>  
Fateme Alizade<sup>6</sup>

<sup>1</sup> PhD Biology, Faculty of Basic Sciences, Damghan Branch, Islamic Azad University, Damghan, Iran

<sup>2</sup> Professor, Department of Pharmacognosy, Faculty of Pharmacy, Mazandaran University of Medical Sciences, Sari, Iran

<sup>3</sup> Medicinal Plant Research Center, Mazandaran University of Medical Sciences, Sari, Iran

<sup>4</sup> Assistant Professor, Department of Laboratory Sciences, Faculty of Paramedicine, Mazandaran University of Medical Sciences, Sari, Iran

<sup>5</sup> Medical Student, Faculty of Medicine, Islamic Azad University, Sari, Iran

<sup>6</sup> PhD Student in of Traditional Pharmacy, Faculty of Pharmacy, Mazandaran University of Medical Sciences, Sari, Iran

(Received may 6, 2023 ; Accepted November 28, 2023)

### **Abstract**

**Background and purpose:** Liver disease is one of the global problems that are associated with high mortality. According to the WHO, about 500 million people are living with chronic hepatitis infection, which kills more than one million people a year. Medicinal plants are a vital resource, potentially used to prevent and treat liver disease. One of the plants used in traditional medicine to treat liver damage is Asparagus. It could be effective against pyrrolizidine alkaloids (PA) induced hepatotoxicity, which was investigated in this study.

**Materials and methods:** In this experimental study, 60 male Wister rats were divided into six groups, each having ten rats. One group was considered as the control group; the second group received carbon tetrachloride, and the other four groups received *Senecio vulgaris L.* extract for one week to induce liver toxicity. Among four which received *Senecio vulgaris* extract, one was the negative control, and the others received 100, 300, and 600 mg/kg of *Asparagus officinalis L.* extract orally for 14 days. Three weeks after the start of the study, aspartate transaminase (AST), alkaline phosphatase (ALP), and alanine transaminase (ALT) enzymes along with the serum concentration of total protein, albumin, and bilirubin were measured. Moreover, liver tissue was assessed in all the groups. The ANOVA test was utilized to analyze the data.

**Results:** Receiving oral *Senecio vulgaris* extract led to an increase in bilirubin, ALP, ALT, and AST levels and a decrease in total protein and albumin in the experimental groups compared to the control group. Moreover, *Asparagus officinalis* extract consumption helped these factors to become statistically closer to the control group. Histological studies indicated improvement in liver failure caused by *Senecio vulgaris* extract.

**Conclusion:** *Asparagus officinalis* extract has protective effects against liver failures caused by *Senecio vulgaris* extract.

**Keywords:** hepatotoxicity, *Asparagus officinalis*, hepatoprotective, aminotransferase, alkaline phosphatase

J Mazandaran Univ Med Sci 2023; 33 (227): 1-12 (Persian).

**Corresponding Author: Mohammad Azadbakht** - Faculty of Pharmacy, Mazandaran University of Medical Sciences, Sari, Iran. (E-mail: azadbakht110@gmail.com)

## ارزیابی اثر محافظتی عصاره مارچوبه بر سمیت کبدی ناشی از مواجهه با عصاره پیرگیاه در موش های صحرایی نر

فاطمه مشتاقی<sup>۱</sup>

محمد آزادبخت<sup>۳و۲</sup>

سهیل عزیزی<sup>۴</sup>

سبحان سیناء<sup>۵</sup>

فاطمه علیزاده<sup>۶</sup>

### چکیده

**سابقه و هدف:** بیماری کبدی یکی از مشکلات جهانی است که با مرگ و میر بالایی همراه می‌باشد. طبق گزارش WHO در حدود ۵۰۰ میلیون نفر در جهان مبتلا به هپاتیت مزمن هستند که باعث مرگ بیش از ۱ میلیون نفر آن‌ها می‌گردد. گیاهان دارویی به‌عنوان یک منبع حیاتی، به طور بالقوه برای پیشگیری و درمان بیماری‌های کبدی به کار می‌روند. یکی از گیاهانی که در طب سنتی جهت درمان آسیب‌های کبدی استفاده می‌شود مارچوبه است. بنابراین اثربخشی آن در برابر سمیت کبدی القا شده با پیرولیزیدین آلکالوئیدها (PA) در این مطالعه مورد بررسی قرار گرفت.

**مواد و روش‌ها:** در این مطالعه تجربی ۶۰ سر موش صحرایی نر آلبینو از نژاد ویستار به ۶ گروه ده تایی تقسیم شدند. یک گروه به‌عنوان کنترل نرمال سالیین در نظر گرفته شد و در گروه دوم با تتراکلرید کربن و در چهار گروه بعدی توسط عصاره پیر گیاه به مدت یک هفته، سمیت کبدی ایجاد شد. از این چهار گروه یک گروه به‌عنوان کنترل منفی و سه گروه دیگر روزانه به ترتیب ۳۰۰، ۱۰۰ و ۶۰۰ میلی‌گرم بر کیلوگرم عصاره مارچوبه به صورت خوراکی به مدت ۱۴ روز دریافت کردند. در گروه‌های ۱ و ۲ و ۳ در پایان هفته اول جهت بررسی ایجاد سمیت کبدی و بقیه گروه‌ها در پایان ۲۱ روز، آنزیم‌های آلانین آمینوترانسفراز (ALT) و آلکالین فسفاتاز (ALP)، آسپاراتات آمینوترانسفراز (AST)، هم‌چنین غلظت‌های سرمی پروتئین تام، آلبومین و بیلی‌روبین که از شاخص‌های آسیب‌های کبدی است، اندازه‌گیری و با استفاده از آزمون آماری ANOVA تجزیه و تحلیل گردید. هم‌چنین بررسی بافتی از کبد به عمل آمد.

**یافته‌ها:** دریافت خوراکی عصاره پیر گیاه باعث افزایش مقدار بیلی‌روبین، ALT، ALP و کاهش پروتئین تام و آلبومین در مقایسه با گروه کنترل شد. مصرف عصاره گیاه مارچوبه سبب شد این فاکتورها در بیش‌تر موارد به شکل معنی‌داری به گروه کنترل نزدیک گردد. بررسی‌های بافتی نشانگر بهبود نسبی آسیب‌های کبدی ناشی از پیر گیاه توسط عصاره مارچوبه بود.

**استنتاج:** نتایج حاصل از این مطالعه نشان می‌دهد عصاره گیاه مارچوبه در برابر آسیب‌های کبدی ایجاد شده توسط عصاره پیر گیاه دارای اثرات محافظتی است.

**واژه های کلیدی:** سمیت کبدی، مارچوبه، محافظت کبدی، آمینوترانسفرازها، آلکالین فسفاتاز

**مؤلف مسئول:** محمد آزادبخت - ساری: کیلومتر ۱۷ جاده فرح آباد، مجتمع دانشگاهی پیامبر اعظم (ص)، دانشکده داروسازی

E-mail: azadbakht110@gmail.com

۱. دکتری فیزیولوژی جانوری، دانشکده علوم پایه، دانشگاه آزاد اسلامی واحد دامغان، دامغان، ایران

۲. استاد، گروه فارماکوتوزی، دانشکده داروسازی، دانشگاه علوم پزشکی مازندران، ساری، ایران

۳. مرکز تحقیقات سلامت فرآورده‌های گیاهی و دامی، دانشگاه علوم پزشکی مازندران، ساری، ایران

۴. استادیار، گروه علوم آزمایشگاهی، دانشکده پیراپزشکی، دانشگاه علوم پزشکی مازندران، ساری، ایران

۵. دانشجوی پزشکی، دانشکده پزشکی، دانشگاه آزاد اسلامی واحد ساری، ساری، ایران

۶. دانشجوی دکتری داروسازی سنتی، دانشکده داروسازی، دانشگاه علوم پزشکی مازندران، ساری، ایران

✉ تاریخ دریافت: ۱۴۰۲/۱۶/۱۳ تاریخ ارجاع جهت اصلاحات: ۱۴۰۲/۳/۱۳ تاریخ تصویب: ۱۴۰۲/۹/۱۱

## مقدمه

نوکلئوفیل‌های سلولی مناسب مانند نوکلئیک اسید و پروتئین واکنش می‌دهند. با مکانیسم فوق Pas اختلالات عروقی ایجاد می‌کنند که شامل واسکولیت ریوی، آسیب به سلول‌های عضلات صاف عروق، پرولیفراسیون اندوتلیوم بافت پیوندی در کبد می‌شود که به دنبال این اختلالات عروقی، هایپرتانسیون ریوی و HSOS حاصل می‌شود (۱۰،۹). با وجود نوآوری‌های درمانی بسیار هنوز درمان مشخصی برای مسمومیت کبدی القا شده با این دسته ترکیبات وجود ندارد (۱۱).

تصویر شماره ۱: *Senecio vulgaris*

مارچوبه گیاهی با نام علمی *Asparagus officinalis L.* از تیره *Asparagaceae* می‌باشد (تصویر شماره ۲). اندام‌های دارویی گیاه یعنی ریشه و ریزوم آن حاوی ساپونین‌های استروئیدی آسپارگوزید و اسید آمینه آسپارتیک اسید است (۱۲). ترکیبات آنتی‌اکسیدان و ضد سرطان مانند آسپارژین، فرین، اینوزیتول، تانن، اسید گالیک، اسید سوکسینیک و فلاونوئیدها از دیگر ترکیبات این گیاه دارویی هستند (۱۳). برگ و جوانه‌های گیاه به عنوان ماده اولیه در سبب غذایی مردم جهان استفاده می‌شود در حالی که خواص دارویی و ترکیبات

بیماری کبدی یکی از مشکلات جهانی است که با مرگ و میر بالایی همراه است. طبق گزارش WHO در حدود ۵۰۰ میلیون نفر در جهان مبتلا به هپاتیت مزمن هستند که باعث مرگ بیش از ۱ میلیون نفر آن‌ها می‌گردد (۱). آلکالوئیدهای پیرولیزیدینی (PAS) که به عنوان سنسیو آلکالوئیدها نیز معروف هستند گروهی از مواد شیمیایی می‌باشند که در گونه‌های گیاهی متنوع در سراسر دنیا وجود دارند. این گونه‌ها عمدتاً در خانواده‌های *Orchidaceae*, *Leguminosa*, *Compositae* و *Boraginaceae* قرار دارند. این ترکیبات به عنوان آلودگی در مواد غذایی مانند گوشت، شیر، عسل و نان یافت می‌شوند (۲). از جمله گیاهان حاوی آلکالوئیدهای پیرولیزیدینی، پیر گیاه *Senecio vulgaris L.* (تصویر شماره ۱) می‌باشد (۴،۳). این گیاه از خانواده کاسنی است و در مزارع گندم استان مازندران به عنوان علف هرز برداشت می‌شود (۵). آلکالوئیدهای پیرولیزیدینی پیر گیاه که از پیکر رویشی آن به دست می‌آید، بیش از ۱۶ درصد است و شامل سنسیو ونسی فیلین و سنسیونین می‌باشد (۶). با مصرف این ترکیبات، فعال سازی متابولیک در کبد صورت گرفته و ترکیبات اولیه به الکتروفیل‌های واکنش پذیری تبدیل می‌شوند که توانایی واکنش با ماکرومولکول‌های سلولی را دارند و می‌توانند سمیت حاد یا مزمن ایجاد کنند (۷،۴). تماس با ترکیبات PAS یکی از دو عامل اصلی ابتلا به سندروم انسداد سینوزوئیدی کبد (HSOS) شناخته می‌شود (۸). سه مکانیسم اصلی شناخته شده برای سمیت کبدی PAS وجود دارد که شامل تولید بیش از حد گونه‌های فعال اکسیژن (ROS)، استرس اکسیداتیو سلولی و القای پایداری اسیدهای صفراوی می‌شود. تشکیل متابولیت‌های پیرول از Pas به وسیله اکسیداسیون میکروزومال کبدی توسط سیتوکروم P450 و Cross-linking نوارهای DNA با متابولیت‌های پیرول می‌باشد، به عبارتی متابولیت‌های پیرول که عوامل آلکیل‌کننده قوی هستند با

موثره عمدتاً در ریشه و ریزوم گیاه وجود دارند. از این اندام‌ها در طب سنتی و گیاهی اروپا و آسیا استفاده می‌شود. Commission E خواص دیورتیک و ضد سنگ‌های ادراری گیاه را تایید می‌کند (۱۲).



تصویر شماره ۲: *Asparagus officinalis*

مارچوبه غنی از امینو اسید آسپارژین است که نامش را از گیاه آسپاراگوس گرفته است. مواد ضد التهابی موجود در مارچوبه عبارتند از: ساپونین A (۱۴)، سارساساپوژنین، پروتودیوسین، دیوسژنین و فلاونوئیدهای کوئرستین (۱۵)، روتین، کامفرول، ایزورامنتین (۱۴). آنتی‌اکسیدان‌های موجود در مارچوبه عبارتند از: ویتامین C، بتاکاروتن و ویتامین E، روی، منیزیم و سلنیوم. مارچوبه هم‌چنین سرشار از گلوکوتایون می‌باشد و به نسبت سایر سبزیجات از آنتی‌اکسیدان‌های بیش‌تری تشکیل یافته است. این مقادیر بالای مواد آنتی‌اکسیدانی، رادیکال‌های آزاد را از بین می‌برد و منجر به خواص ضد سرطانی می‌شود (۱۶). مطالعات متعددی در رابطه با اثرات ضد سرطانی مارچوبه بر سرطان کبد صورت گرفته است و نشان داده شد که سرطان کبد به وسیله

مواد آنتی‌اکسیدانی فعال موجود در مارچوبه متوقف شده است (۱۷). در نهایت با توجه به مطالعات انجام شده در خصوص اثر محافظت کبدی گیاه مارچوبه و اشارات موجود در منابع طب سنتی مبنی بر اثر بخش بودن گیاه در درمان بیماری‌های کبدی، این مطالعه با هدف بررسی اثر گیاه مارچوبه بر سمیت کبدی حاصل از آلکالوئیدهای پیرولیزیدینی انجام گرفت.

## مواد و روش‌ها

کمیته اخلاقی دانشگاه علوم پزشکی مازندران این مطالعه تجربی را با کد IR.MAZUMS.REC.95.1962 تأیید کرد. کلیه اقدامات حیوانات مطابق با راهنمای ملی بهداشت برای مراقبت و استفاده از حیوانات آزمایشگاهی و تأیید کمیته اخلاق دانشگاه علوم پزشکی مازندران انجام شده است. در این آزمایش از موش‌های صحرایی نر از نژاد ویستار با محدوده وزنی ۲۰۰-۱۵۰ گرم که از مرکز تحقیقات حیوانات آزمایشگاهی دانشگاه علوم پزشکی مازندران تهیه شده گردید. همه موش‌ها در چند قفس در اتاق پرورش جانوران و در شرایط حرارت ۲۴ درجه سانتی‌گراد و رطوبت ۲۵ درصد و شرایط نوری ۱۲ ساعت روشنایی و ۱۲ ساعت تاریکی نگهداری شدند و دسترسی به آب و غذا به صورت آزاد به آن‌ها داده شد.

### الف) تهیه عصاره مارچوبه (*Asparagus officinalis*)

مارچوبه از مزارع شهرستان ساری واقع در استان مازندران در شمال ایران به دست آمد و به منظور عصاره‌گیری، ساقه و برگ جمع‌آوری شده شسته و به مدت دو هفته تحت سایه خشک شدند. نمونه‌های هرباریم در گروه فارماکوگنوزی دانشکده داروسازی دانشگاه علوم پزشکی مازندران، تحت کد E2-21-111 نگهداری شد. ساقه و برگ خشک شده با کمک آسیاب مناسب خرد شد. ۵۰۰ گرم ساقه و برگ گیاه خرد شده با استفاده از اتانول ۹۶ درصد به عنوان حلال

مقدار  $IC_{50}$  عصاره تعیین شد.  $IC_{50}$  بیانگر غلظتی از نمونه است که موجب ۵۰ درصد بازدارندگی در ظرفیت رادیکال‌ها می‌شود و مقدار آن از طریق رسم مقادیر مختلف RSA برحسب غلظت‌های مختلف نمونه و محاسبه معادله خط رگرسیون به دست می‌آید (۲۰).

#### طراحی کلی تحقیق

به منظور انجام آزمایش‌ها، ۶۰ رت نر به ۶ گروه ده‌تایی توزیع شده و هر گروه در قفس جداگانه نگهداری شدند (۲۱).

گروه اول (شاهد): به میزان ۱ cc/kg به مدت ۷ روز متوالی به روش درون صفاقی سرم فیزیولوژی دریافت کردند. گروه دوم: سمیت کبدی توسط تزریق روزانه داخل صفاقی محلول تتراکلرید کربن در روغن زیتون (۱:۱) با دوز ۱ میلی‌لیتر در کیلوگرم وزن حیوان در ۷ روز متوالی ایجاد شد (۲۲).

گروه سوم تا ششم: عصاره پیر گیاه به مدت یک هفته به ترتیب در گروه اول با غلظت ۱۰۰ mg/kg، روز دوم ۲۰۰ mg/kg، روز سوم ۳۰۰ mg/kg و روز چهارم ۴۰۰ mg/kg، روز پنجم و ششم ۵۰۰ mg/kg به طریق خوراکی (گاواژ) به موش‌ها خوراندند (۱۹).

در روز هفتم خونگیری از قلب گروه اول (نرمال سالین) و دوم (تتراکلرید کربن) و سوم (عصاره پیر گیاه) انجام شد و کبدهای موش‌های گروه‌های یک، دو و سه خارج شده، خون و کبد جهت بررسی سمیت کبدی (انجام آزمایشات تشخیصی و تهیه برش بافتی) به آزمایشگاه بیمارستان قلب ساری ارسال گردید.

از روز هفتم، گروه چهارم عصاره مارچوبه به میزان ۳۰۰ mg/kg، گروه پنجم مارچوبه به میزان ۱۰۰ mg/kg و گروه ششم عصاره مارچوبه به میزان ۶۰۰ mg/kg به مدت ۱۴ روز از طریق خوراکی دریافت کردند (۱۷). در روز ۲۱ خونگیری از گروه‌های ۴ تا ۶ انجام شد و کبد موش‌های گروه‌های چهار، پنج و شش خارج گردید و نمونه‌های تهیه شده در محلول ۱۰ درصد فرمالین جهت

خیسانده شد و به مدت ۵ روز با استفاده از شیکر و در دمای اتاق عصاره گیری انجام شد. عصاره با استفاده از دستگاه روتاری تغلیظ شده و در نهایت برای گاواژ به موش‌ها با دوزهای مورد نظر در آب مقطر حل شد (۱۸).

#### ب) تهیه عصاره پیر گیاه *Senecio vulgaris*

گیاه *S. vulgaris* از مزارع برنج شهرستان ساری جمع‌آوری شد و نمونه هرباریومی آن با نمونه موجود در هرباریوم دانشکده داروسازی دانشگاه علوم پزشکی مازندران با کد E1-392-11 مقایسه و جنس و گونه تایید گردید. گیاه پس از خشک شدن به اندازه مناسب خرد شد و سپس با استفاده از متانول به‌عنوان حلال و در دمای ۴۰ درجه عصاره‌گیری شد. عصاره به دست آمده با استفاده از دستگاه روتاری تغلیظ و در دمای ۵۰ درجه کاملاً خشک گردید. و در نهایت عصاره حاصله جهت تهیه غلظت‌های مورد نیاز برای گاواژ با آب مقطر به نسبت مناسب حل شد (۱۹).

#### بررسی اثرات آنتی‌اکسیدانی عصاره مارچوبه

جهت بررسی اثرات آنتی‌اکسیدانی عصاره مارچوبه، غلظت‌های مختلفی از آسکوربیک اسید (استاندارد) و عصاره گیاه در سه تکرار تهیه و به آن‌ها محلول DPPH (2,2-diphenyl-1-picrylhydrazyl) اضافه شد. برای تهیه محلول کنترل از متانول به جای عصاره استفاده شد. برای حذف رنگ عصاره‌ها از شاهد عصاره نیز استفاده شد. در انتها جذب محلول‌ها پس از ۳۰ دقیقه قرار گرفتن در محیط تاریک، توسط اسپکتروفتومتر UV در طول موج ۵۱۷ نانومتر اندازه‌گیری شد. درصد ظرفیت روبش به وسیله فرمول زیر محاسبه شد (RSA):

$$RSA (\%) = [1 - (S - SB) / C] \times 100$$

در این فرمول SB و S به ترتیب میزان جذب نمونه (عصاره + DPPH) و جذب شاهد (متانول + عصاره) و C میزان جذب کنترل (متانول + DPPH) می‌باشد. پس از به دست آوردن درصد ظرفیت روبش رادیکالی (RSA)

بررسی به بیمارستان قلب ساری فرستاده شد.

#### آماده سازی، رنگ آمیزی بافت ها

رنگ آمیزی طی مراحل مختلف انجام شد (۲۰):

تثبیت نمونه در فرمالدئید ۴ درصد به مدت ۲۴ ساعت در دمای اتاق انجام گرفت. با فرو بردن نمونه‌ها در اتانول ۷۰، ۹۰ و ۱۰۰ درصد به ترتیب به مدت ۱۵ دقیقه، ۳۰ و ۴۵ دقیقه آنگیزی انجام شد. سپس نمونه‌ها با قرار گرفتن در زایلول به مدت ۲۰، ۳۰ و ۴۵ دقیقه شفاف شدند. آغشته‌سازی با موم که مخلوطی از پارافین خالص و چند ماده افزودنی مانند انواع رزین‌ها هستند به مدت ۳۰، ۳۰ و ۴۵ دقیقه انجام شد. نمونه‌ها با قرار دادن با دقت و در جهت مناسب در قالب‌هایی که تا حدی از موم ذوب شده پر شده، قالبگیری شدند. در آخرین مرحله آماده سازی جهت رنگ آمیزی، نمونه توسط میکروتوم (DS8402) به شکل عرضی به ضخامت ۲ میکرومتر برش داده شد. پارافین موجود در اطراف بافت‌ها مانع از نفوذ رنگ به داخل برش‌های بافتی می‌شود. بنابراین برای زدودن پارافین، لام‌ها در سه ظرف زایلول فرو برده شدند که در هر ظرف به مدت چهار دقیقه باقی ماندند. در مرحله آبدهی با استفاده از الکل اتیلیک با درجات نزولی الکل مطلق، ۹۰، ۸۰ و ۷۰ عمل آبدهی صورت گرفت. لام‌ها در هر ظرف به مدت سه دقیقه قرار داده شدند. لام‌ها به مدت ۱۵ دقیقه در رنگ هماتوکیسین قرار گرفتند. پس از خارج کردن لام‌ها از ظرف حاوی هماتوکیسین، در آب جاری به مدت ۳-۵ دقیقه شستشو داده شدند. به منظور زدودن رنگ اضافی و تمایز، لام‌ها در اسید الکل به مدت ۳ ثانیه فرو برده شدند. سپس نمونه‌ها مجدداً در آب جاری به مدت ۳-۵ دقیقه شستشو داده شدند. برای ثابت کردن رنگ هسته، لام‌ها به مدت ۳ دقیقه در ظرف حاوی کربنات لیتیوم قرار گرفتند. سپس نمونه‌ها در آب جاری شسته شدند. نمونه‌ها در ظرف حاوی اتوزین به مدت ۱۰-۵ دقیقه قرار داده شده و سپس به مدت ۳-۲ دقیقه

در آب جاری شستشو داده شدند. در مرحله آنگیزی به منظور آنگیزی سبب حاوی لام‌ها در ظرف محتوی الکل اتیلیک با درجات صعودی (۷۰، ۸۰، ۹۰ درصد و الکل مطلق) و در هر کدام به مدت ۳ دقیقه قرار گرفتند. به وسیله زایلول بعد از خشک کردن، لام‌ها در سه ظرف زایلول و در هر کدام به مدت ۳ دقیقه جهت شفاف نمودن قرار داده شدند.

در مرحله آخر لام‌های رنگ آمیزی شده، از سبب خارج شده و پس از تمیز کردن اطراف نمونه، یک قطره چسب آنتلان روی لام قرار داده و یک لامل را با زاویه ۴۵ درجه به آرامی روی لام گذاشته تا هوای بین لام و لامل خارج گردد. سپس با یک پنس روی لامل اندکی فشار داده شد تا هوای بین لام و لامل کاملاً خارج شود. پس از خشک شدن لام، نمونه‌ها آماده مطالعه شدند. جهت اندازه گیری آنزیم‌های کبیدی، پروتیین و بیلی روبین از کیت‌های تشخیصی بیوشیمی آدیت در دستگاه آنالایزر هیتاچی ۹۱۲ استفاده شد.

#### آنالیز آماری

تمامی اطلاعات به دست آمده به کمک نرم افزار SPSS ورژن ۲۲ و آنالیز واریانس یک طرفه (One-way ANOVA) و به دنبال آن آزمون اندازه گیری تکراری (Repeated Measure) برای ارزیابی داده‌های حاصل از بررسی‌های هیستوپاتولوژیک انجام شد.  $P < 0.05$  به عنوان شاخص معنی داری در نظر گرفته شد.

## یافته ها

### تست استرس اکسیداتیو عصاره مارچوبه

در این آزمون با استفاده از نمودار استاندارد RSA برحسب غلظت‌های مختلف استاندارد ویتامین C، مقدار IC50 عصاره گیاه مارچوبه محاسبه گردید. طبق نتایج عصاره گیاه مارچوبه در غلظت ۲/۵۴۳ mg/ml می‌تواند ۵۰ درصد از ظرفیت رادیکال‌های آزاد DPPH را مهار کند.

بررسی سرمی

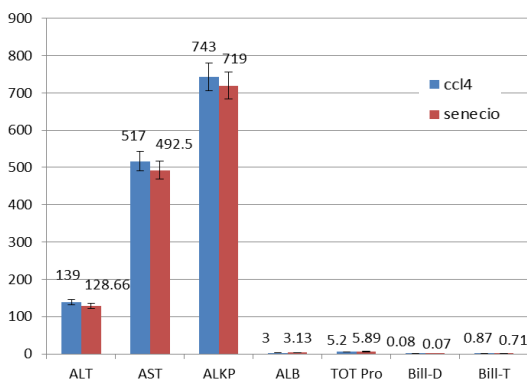
میزان آنزیم‌های کبدی آسپاراتات آمینوترانسفراز (AST)، آلانین آمینو ترانسفراز (ALT)، آلکالین فسفاتاز (ALP) و بیلی روبین مستقیم (Dbil)، بیلی روبین تام (Tbil)، در گروه‌های تیمار با عصاره پیر گیاه نسبت به گروه سرم فیزیولوژی (کنترل) افزایش و میزان آلبومین (Alb) و پروتئین تام (Tot Pro) کاهش داشت و به گروه تیمار با تتراکلرید کربن (CCl<sub>4</sub>) بسیار نزدیک بود. از تتراکلرید کربن جهت ایجاد سمیت کبدی در آزمایشگاه استفاده می‌شود.

مقایسه بین گروه دریافت کننده عصاره پیر گیاه (گروه سوم) و CCl<sub>4</sub> به عنوان عامل شناخته شده ایجاد سمیت کبدی در نمودار شماره ۱ و جدول شماره ۱ مشاهده می‌شود. طبق بررسی‌های آماری در متغیرهای مورد اندازه گیری سرمی اندازه گیری (ALT، AST، ALKP، ALB، Bill-T، Tot Pro، Bill-T) بین گروه ccl4 و senecio تفاوت معنی داری وجود ندارد. یعنی CCl<sub>4</sub> و عصاره پیر گیاه هر دو به یک اندازه موجب سمیت کبدی در موش‌های صحرایی شده‌اند (P>۰/۰۵).

در گروه‌های تیمار با مارچوبه، سمیت کبدی ناشی از پیرولیزیدین آلکالوئید عصاره پیر گیاه در اغلب موارد میزان آنزیم‌های کبدی و بیلی روبین به شکل وابسته به دوز کاهش یافت و به سطح آنزیم‌ها و بیلی روبین گروه کنترل نزدیک گردید. هم‌چنین سطح آلبومین و پروتئین تام سرم در بیش تر گروه‌ها افزایش

یافت. بیش تر موارد در گروه‌های تیمار اختلاف معنی داری با گروه کنترل نداشت، اما در دوزهای پایین تر در موارد اندکی دارای اختلاف معنی دار با گروه کنترل بود. نتایج در جدول شماره ۲ و نمودارهای شماره ۲ تا ۸ نشان داده شده است. جدول شماره ۲ نشان می‌دهد که در متغیرهای مورد اندازه گیری (ALT، AST، ALP، Alb، Tot Pro، DBil، TBil) بین گروه‌های تیمار با عصاره *Senecio vulgaris* تفاوت معنی داری با گروه کنترل (نرمال سالین) وجود دارد (P<۰/۰۵) اما پس از درمان با دوزهای عصاره مارچوبه این تفاوت کم تر شده و در دوزهای بالاتر تفاوت با گروه کنترل (نرمال سالین) معنی دار نیست (P>۰/۰۵).

این بدان معناست که مارچوبه موجب محافظت کبدی در موش‌های صحرایی شده است. عصاره مارچوبه با دوز ۶۰۰ میلی گرم بر کیلو گرم بیشترین تاثیر را داشته و به گروه کنترل بسیار نزدیک بود.



نمودار شماره ۱: مقایسه گروه‌های دریافت کننده CCl<sub>4</sub> و عصاره پیر گیاه

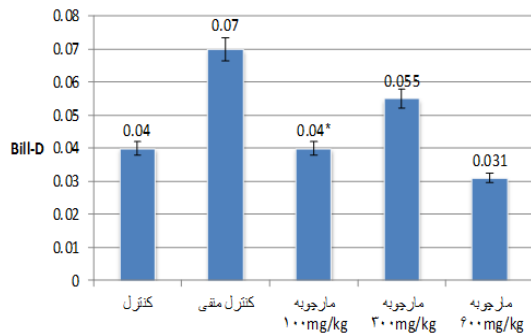
جدول شماره ۱: مقایسه گروه‌های تیمار با CCl<sub>4</sub> و عصاره *Senecio vulgaris*

گروه	نمونه	ALT	AST	ALP	Alb	Tot. Pro	Dbil	Tbil
ccl4	۶	۱۳۹±۱۴۱	۵۱۷±۱۷۸	۷۴۳±۱۸۹	۳/۹±۰/۸	۵/۳۳±۰/۲	۰/۰۸±۰/۰۶	۰/۷۷±۰/۰۲
عصاره پیر گیاه	۶	۱۲۸/۶±۲۹/۹	۴۹۲±۵۷/۱۲۷	۷۱۹±۱۶۲/۰۱	۳/۱۳±۰/۴	۵/۸±۰/۷۷	۰/۰۷±۰/۰۲	۰/۷۱±۰/۰۴

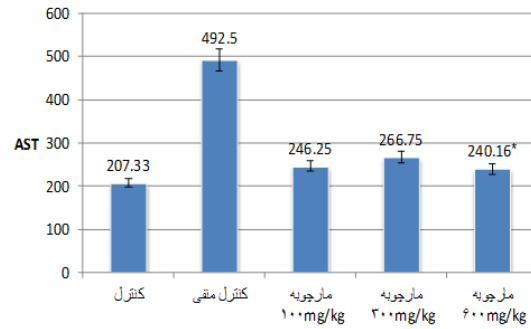
جدول شماره ۲: مقایسه مارک‌های کبدی گروه‌های تیمار با دوزهای ۱۰۰، ۳۰۰، ۶۰۰ mg/Kg عصاره مارچوبه با گروه‌های کنترل

گروه	نمونه	ALT (mg/dl)	AST (mg/dl)	ALP (mg/dl)	ALB (mg/dl)	Tot fro (mg/dl)	DBIL (mg/dl)	TBIL (mg/dl)
نرمال سالین (کنترل)	۶	۶۴/۵±۱۳/۷۸	۲۰/۷۳۳±۵۶/۱۸	۱۲۸/۳۳±۳۸/۲۰	۳/۷۵±۰/۳	۶/۸۸±۰/۷۱	۰/۰۴±۰/۰۱	۰/۳۴±۰/۰۱۲
عصاره پیر گیاه (کنترل منفی)	۶	۱۲۸/۶۶±۲۹/۹۳*	۴۹۲/۵۵±۱۱۷/۷۵*	۷۱۹/۰±۱۶۲/۱۴*	۳/۱۳±۰/۴*	۵/۸۹±۰/۷۷*	۰/۰۷±۰/۰۲*	۰/۷۱±۰/۰۴*
مارچوبه (100mg/kg)	۶	۱۲۷/۵±۶۲/۰۶*	۲۶۶/۲۵±۹۴/۵*	۳۹۱/۵±۱۰۷/۵۱*	۳/۶۲±۰/۲۸	۷/۴۴±۰/۶۳	۰/۰۴±۰/۰۲	۰/۴۴±۰/۰۴
مارچوبه (300mg/kg)	۶	۷۸/۲۵±۱۱/۲۹	۲۱۶/۷±۱۰/۳/۵	۱۳۷/۰±۱۱۴/۷۴	۳/۹۷±۰/۱۷	۸/۳±۰/۳۳	۰/۵۵±۰/۰۱	۰/۴۲±۰/۰۵
مارچوبه (600mg/kg)	۶	۷۶/۶۶±۱۲/۲۹	۲۱۴/۱۶±۷۲/۱۵	۱۳۰/۳۳±۱۰۶/۹۶	۳/۷۵±۰/۳۵	۷/۳۵±۱/۲۴	۰/۳۱±۰/۰۲	۰/۳۶±۰/۰۱۲

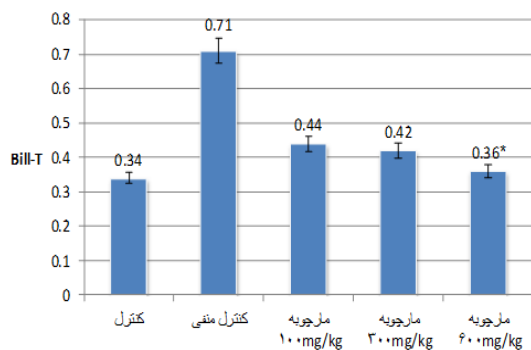
\* نشان دهنده اختلاف معنی دار بین گروه کنترل با گروه‌های تجربی است (P<۰/۰۵).



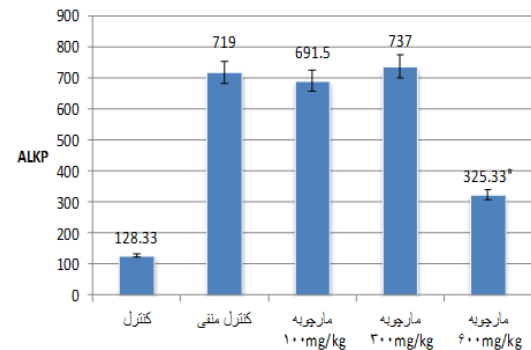
نمودار شماره ۷: میزان D-bill در گروه های مختلف در پایان مطالعه



نمودار شماره ۳: میزان AST در گروه های مختلف در پایان مطالعه



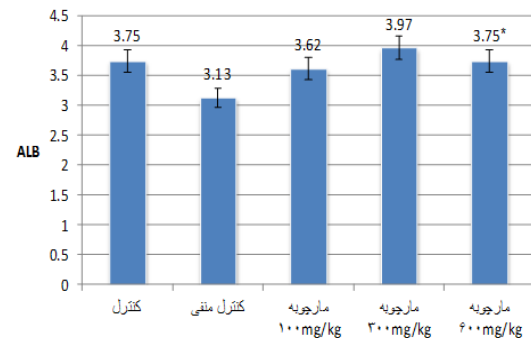
نمودار شماره ۸: میزان T-bill در گروه های مختلف در پایان مطالعه



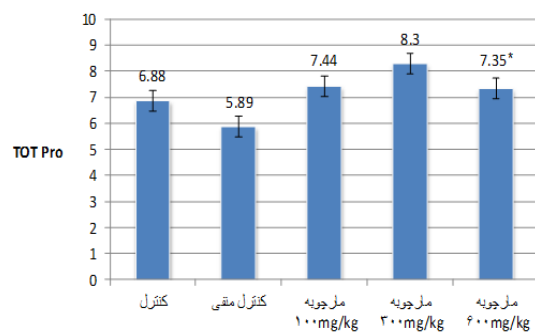
نمودار شماره ۴: میزان ALP در گروه های مختلف در پایان مطالعه

#### بررسی بافتی

در گروه تیمار شده با CCl<sub>4</sub> ساختار سلولی در کبد کاملاً به هم ریخته و در سینوزوئیدها مقدار زیادی خون جمع شد. سلول‌های التهابی و نکروز مشاهده گردید و هم‌چنین سلول‌ها تخریب شده و سیتوپلاسم آزاد شد. سلول‌های کوپفر فعال شده و سلول‌ها چربی‌دار، بادکنکی و متورم شدند (تصویر شماره ۳B). در تیمار با عصاره پیر گیاه سلول‌های کوپفر به شدت فعال شدند. در هیپاتوسیت‌ها تغییرات چربی مشاهده شد اما نسبت به CCl<sub>4</sub> شدت کم‌تر بود. معماری سلول‌های کبدی به هم ریخته ولی به شدت CCl<sub>4</sub> نبود. سلول‌های التهابی مشاهده گردید. نکروز هیپاتوسیت‌ها ایجاد شد. سلول‌ها، بالونی یا متورم شدند (تصویر شماره ۳C). مارچوبه تغییر معماری سلولی هیپاتوسیت‌ها را کاملاً بهبود بخشید. در دوز ۱۰۰ در سینوزوئیدها خون مشاهده شده اما در دوز ۳۰۰ کم‌تر شده و در دوز ۴۰۰ بهبود یافت. سلول‌های



نمودار شماره ۵: میزان Alb در گروه های مختلف در پایان مطالعه



نمودار شماره ۶: میزان Tot. pro در گروه‌های مختلف در پایان مطالعه

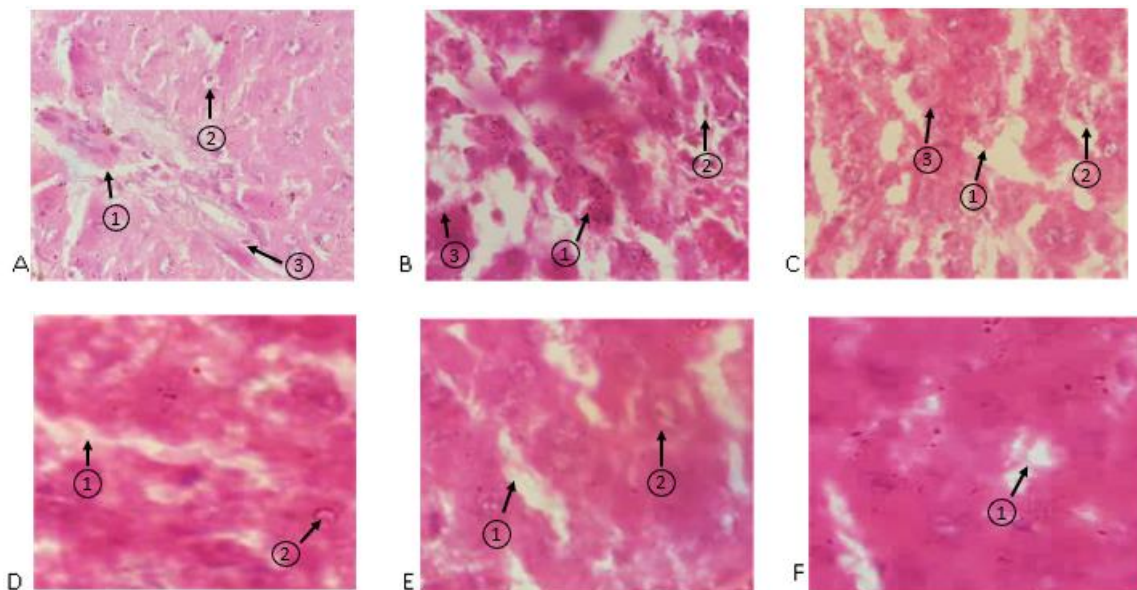
به صورت جداگانه فعالیت آنتی اکسیدانتی عصاره مارچوبه با استفاده از تست DPPH بررسی شد که نتیجه در مقایسه با استاندارد اسید آسکوربیک قابل توجه بود. با وجود مقدار قابل توجه ترکیبات آنتی اکسیدان در عصاره گیاه این نتیجه دور از انتظار نیست. در بررسی حیوانی نیز، پس از القای سمیت کبدی توسط عصاره گیاه *S. vulgaris* و تیمار با عصاره مارچوبه، کاهش میزان فاکتورهای سرمی مربوط به سمیت کبدی مشاهده شد.

افزایش سطح ALP، ALT و AST سرم مربوط به آسیب دیدن تمامیت ساختاری کبد است، زیرا این آنزیمها از لحاظ مکانی سیتوپلاسمیک هستند و بعد از آسیب سلولی به گردش خون رها می شوند (۲۳) و نشانگر از دست دادن یکپارچگی عملکردی غشای سلولی در

التهابی تعدادشان نسبت به گروه ۲ بسیار کاهش یافت و در دوز ۶۰۰ تقریباً دیده نشد. نکرروز هیاتوسیت هادر تیمار با دوزهای ۳۰۰ و ۱۰۰ کاهش یافته و در تیمار با دوز ۶۰۰ بهبود یافت و سلولهای نکرروتیک دیده نشد. رسوب چربی در سلولهای کبدی در تمامی گروههای تیمار، بهبود یافت. بالونی شدن سلولها در گروههای تیمار کاهش قابل ملاحظه‌ای داشت و در دوز ۶۰۰ تقریباً بهبود یافت (تصویر شماره ۳D,E,F).

## بحث

در این مطالعه اثرات محافظت کبدی گیاه مارچوبه بر سمیت کبدی القا شده با آلکالوئیدهای پیرولیزیدینی گیاه *Senecio vulgaris* مورد بررسی قرار گرفت. ابتدا



**تصویر شماره ۳:** بررسی بافتی کبد در گروه‌های آزمایشی [۱۰۰×]؛ **A:** برش بافتی کبد موش صحرایی تیمار شده با نرمال سالین: سینوزوئیدها طبیعی و فاقد خون (شماره ۱)، هیاتوسیت‌ها کاملاً طبیعی (شماره ۲)، سلول کوپفر (سلول‌هایی با هسته دوکی شکل) که تعداد آن اندک است (شماره ۳). **B:** برش بافتی کبد موش صحرایی تیمار شده با تتراکلرید کربن: هیاتوسیت‌ها کاملاً به هم ریخته و غیر طبیعی، سینوزوئیدها محتقن و حاوی خون (شماره ۱)، سلول‌های کوپفر که به تعداد بیش‌تری دیده می‌شود (شماره ۲) و سلول‌ها آلوئولی یا بادکنکی شده‌اند (شماره ۳). **C:** برش بافتی کبد موش صحرایی تیمار شده با عصاره پیر گیاه: هیاتوسیت‌ها کاملاً به هم ریخته و غیر طبیعی است (شماره ۱)، سینوزوئیدها محتقن و حاوی خون (شماره ۲)، سلول کوپفر که به تعداد بیشتری دیده می‌شود (شماره ۳) و سلول‌ها آلوئولی یا بادکنکی شده‌اند. **D:** برش بافتی کبد موش صحرایی تیمار شده با مارچوبه ۱۰۰ mg/kg: تغییر معماری سلولی هیاتوسیت‌ها را تقریباً بهبود بخشیده (شماره ۱)، سینوزوئیدها طبیعی و فاقد خون (شماره ۲)، سلول‌های بادکنکی و سلول‌های کوپفر کاهش یافته است. **E:** برش بافتی کبد موش صحرایی تیمار شده با مارچوبه ۳۰۰ mg/kg: تغییر معماری سلولی هیاتوسیت‌ها را تقریباً بهبود بخشیده (شماره ۱)، سینوزوئیدها طبیعی و فاقد خون (شماره ۲) و سلول‌های بادکنکی و سلول‌های کوپفر کاهش یافت. **F:** برش بافتی کبد موش صحرایی تیمار شده با مارچوبه ۶۰۰ mg/kg: تغییر معماری سلولی هیاتوسیت‌ها را کاملاً بهبود بخشید (شماره ۱)، سینوزوئیدها طبیعی و فاقد خون و سلول‌های بادکنکی و کوپفر به شدت کاهش یافت.

در اغلب موارد شد. نتایج حاصل از درمان با مارچوبه با غلظت ۶۰۰ میلی گرم/کیلوگرم بسیار نزدیک به گروه کنترل بود، بنابراین درمان با عصاره گیاه مارچوبه باعث کاهش قابل توجه مارکرهای کبدی شده است که این دلیل خوبی بر اثرات محافظتی ترکیبات این گیاه در برابر آسیب‌های کبدی ناشی از مواجهه با عصاره پیر گیاه است. این نتیجه با مطالعه پورموسوی و همکاران که اساس محافظت کبدی عصاره گیاه مارچوبه را اثبات کردند، همخوانی دارد (۲۱). نتایج هیستوپاتولوژیک نیز ترمیم بافت کبدی در تجویز همزمان عصاره مارچوبه را تایید می‌کند.

### سپاسگزاری

این مقاله بر اساس پایان نامه دکتری نگارش شده است. از مساعدت تمامی افرادی که در مراحل مختلف اجرای پروتکل تحقیق همکاری نموده‌اند، به ویژه از از زحمات اساتید راهنما و مشاور تشکر می‌گردد و نیز از دانشگاه علوم پزشکی مازندران بابت انجام مطالعه در این مرکز علمی صمیمانه قدردانی می‌شود.

کبد است (۲۴). آلکالین فسفات اولین آنزیمی است که تغییرات پاتولوژیک در جریان صفراوی را نشان می‌دهد که این افزایش با سطح بالای محتوای بیلی‌روبین در ارتباط است (۲۵). سطح بیلی‌روبین در بیماری‌های هپاتوسیت، انسداد دفع صفراوی و نقص جذب کبد و بیماری ژیلبرت افزایش می‌یابد (۱). در این مطالعه مواجهه با آلکالوئیدهای پیرولیزیدینی گیاه *S. vulgaris* باعث افزایش فعالیت آمینوترانسفرازهای کبدی و بیلی‌روبین تام در خون می‌شود که این پیامد نشانگر آسیب جدی به غشاء هپاتوسیت‌ها و نشت سلولی است (۲۶). هم‌چنین این افزایش در بیومارکرهای کبدی در گروه دریافت‌کننده عصاره پیر گیاه می‌تواند یافته‌های هیستوپاتولوژیک مانند تورم سلولی و افزایش تعداد سلول‌های کوپفر را تایید کند.

تجویز عصاره مارچوبه در غلظت‌های ۱۰۰، ۳۰۰ و ۶۰۰ میلی گرم بر کیلوگرم به مدت ۱۴ روز منجر به کاهش قابل توجهی از افزایش نشانگرهای آنزیمی سرم ناشی از عصاره پیر گیاه و افزایش پروتئین کل و آلبومین

### References

1. Fasalu R, Rupesh K, Tamizh M, Mohamed Niyas K. A review of hepatoprotective natural products. *Int J Pharm Sci Rev Res* 2011; 8(1): 80-84.
2. Xu J, Wang W, Yang X, Xiong A, Yang L, Wang Z. Pyrrolizidine alkaloids: An update on their metabolism and hepatotoxicity mechanism. *Liver Research* 2019; 3(3-4): 176-184.
3. Stegelmeier B, Edgar J, Colegate S, Gardner D, Schoch T, Coulombe R, et al. Pyrrolizidine alkaloid plants, metabolism and toxicity. *Journal of Natural Toxins* 1999;8(1):95-116.
4. Zhu L, Wang Z, Wong L, He Y, Zhao Z, Ye Y, et al. Contamination of hepatotoxic pyrrolizidine alkaloids in retail honey in China. *Food Control* 2018; 85: 484-494.
5. Azadbakht M, Talavaki M. Qualitative and quantitative determination of pyrrolizidine alkaloids of wheat and flour contaminated with Senecio in Mazandaran Province farms. *Iranian Journal of Pharmaceutical Research* 2010; 2(3): 179-183.
6. Li TS. Medicinal plants: culture, utilization and phytopharmacology: CRC press; 2000.
7. Kowalczyk E, Kwiatek K. Pyrrolizidine alkaloids in honey: determination with liquid chromatography-mass spectrometry method. *J Vet Res* 2018; 62(2): 173-181.
8. Willmot F, Robertson G. Senecio disease, or cirrhosis of the liver due to Senecio poisoning. *The Lancet* 1920; 196(5069): 848-849.

9. Shokrzadeh M, Azadbkht M, Abadean S, Abotorabi MA. The effect of Diospyros lotus on liver glutathione level in mice administered by Senecio vulgaris extract. J Mazandaran Univ Med Sci 2013; 22(98): 200-206 (Persian).
10. Durringer JM. Metabolism of toxic plant alkaloids in livestock: comparative studies on the hepatic metabolism of pyrrolizidine alkaloids in sheep and cattle and of ergot alkaloids in an endophyte-resistant mouse model. 2003.
11. Wang Z, Han H, Wang C, Zheng Q, Chen H, Zhang X, et al. Hepatotoxicity of Pyrrolizidine Alkaloid Compound Intermedine: Comparison with Other Pyrrolizidine Alkaloids and Its Toxicological Mechanism. Toxins 2021; 13(12): 849.
12. Healthcare T. PDR for herbal medicines. by Thomson PDR, Montvale. 2004. p. 877-878.
13. Abedi H, Jahromi H, Sadeghi N, Amjadi S, Jahromi Z. Evaluating the effect of aqueous extract of the roots of native edible asparagus in Iran (*Asparagus officinalis* L) on the concentration of liver factors in male rats treated with cadmium chloride. Journal of Fundamental and Applied Sciences 2016; 8(4): 2008-2022.
14. Negi J, Singh P, Joshi G, Rawat M, Bisht V. Chemical constituents of Asparagus. Pharmacogn Rev 2010; 4(8): 215-220.
15. Saxena V, Chourasia S. A new isoflavone from the roots of *Asparagus racemosus*. Fitoterapia 2001; 72(3): 307-309.
16. Sekine T, FukasaWA N, Kashiwagi Y, Ruangrunsi N, Murakoshi I. Structure of asparagamine A, a novel polycyclic alkaloid from *Asparagus racemosus*. Chemical and Pharmaceutical Bulletin 1994; 42(6): 1360-1362.
17. Tang GY, Meng X, Li Y, Zhao CN, Liu Q, Li HB. Effects of vegetables on cardiovascular diseases and related mechanisms. Nutrients 2017; 9(8): 857.
18. Al Mamun A, Hossain M, Uddin MS, Islam MT, Hossain S, Hossain MS, et al. Comparison of the Hypoglycemic, Hypolipidemic and Hepatoprotective Effects of *Asparagus racemosus* Linn. in Combination with Gliclazide and Pioglitazone on Alloxan-Induced Diabetic Rats. Pharmacology & Pharmacy 2017; 8(2): 52-74.
19. Shokrzadeh M, Azadbkht M, Abadean S, Abotorabi MA. The effect of *Diospyros lotus* on liver glutathione level in mice administered by *Senecio vulgaris* extract. J Mazandaran Univ Med Sci 2013; 23(98): 200-206 (Persian).
20. Salem MZ, Ali HM, El-Shanhorey NA, Abdel-Megeed A. Evaluation of extracts and essential oil from *Callistemon viminalis* leaves: Antibacterial and antioxidant activities, total phenolic and flavonoid contents. Asian Pac J Trop Med 2013; 6(10): 785-791.
21. Poormoosavi SM, Najafzadehvarzi H, Behmanesh MA, Amirgholami R. Protective effects of *Asparagus officinalis* extract against Bisphenol A-induced toxicity in Wistar rats. Toxicology Reports 2018; 5: 427-433.
22. Ihedioha TE, Odo RI, Onoja US, Nwagu CA, Ihedioha JI. Hepatoprotective properties of methanol leaf extract of *Pterocarpus mildbraedii* Harms on carbon tetrachloride-induced hepatotoxicity in albino rats (*Rattus norvegicus*). Journal of Complementary Medicine Research 2019; 10(4): 162-169.
23. Surapaneni KM, Venkataramana G. Status of lipid peroxidation, glutathione, ascorbic acid, vitamin E and antioxidant enzymes in patients with osteoarthritis. Indian J Med Sci

- 2007; 61(1): 9-14.
24. Kumar CH, Ramesh A, Kumar JS, Ishaq BM. A review on hepatoprotective activity of medicinal plants. International Journal of Pharmaceutical Sciences and Research 2011; 2(3): 501-515.
25. Elakkiya P, Prasanna G. Study on phytochemical screening and invitro antioxidant activity Of Calotropis gigantea L. International Journal of Pharm Tech Research 2012; 4(4): 1428-1431.
26. Drotman R, Lawhorn G. Serum enzymes as indicators of chemically induced liver damage. Drug and Chemical Toxicology 1978; 1(2): 163-171.