

## *Ocular Manifestation in a Rare Case of Mucopolysaccharidosis VI*

Leila Rezaei<sup>1</sup>,  
Naser Aghaei<sup>2</sup>

<sup>1</sup> Associate Professor, Department of Ophthalmology, Clinical Research Development Center Imam Khomeini, Mohamad Kermanshahi and Farabi Hospitals, Kermanshah University of Medical Sciences, Kermanshah, Iran

<sup>2</sup> Ophthalmologist, Clinical Research Development Center Imam Khomeini, Mohamad Kermanshahi and Farabi Hospitals, Kermanshah University of Medical Sciences, Kermanshah, Iran

(Received February 3, 2021 ; Accepted June 26, 2021)

### ***Abstract***

Mucopolysaccharidosis VI is an inherited autosomal recessive disease that causes glycosaminoglycan deposition in different tissues due to arylsulfatase deficiency that can cause various systemic and ocular manifestations. The disease is rarely reported. This paper presents the case of a five-year-old girl with low vision and discusses ocular manifestations of Mucopolysaccharidosis VI. The patient was referred to Kermanshah Imam Khomeini Hospital due to low vision. On examination, she was found with multiple systemic and ocular symptoms. Laboratory results showed arylsulfatase B deficiency. According to the clinical manifestations and laboratory results, she was diagnosed with mucopolysaccharidosis type VI and treated with Naglazyme. Awareness of ocular symptoms in these patients could be of great help in making proper diagnosis and choosing the best treatment that could improve the quality of life in these patients.

***Keywords:*** Mucopolysaccharidosis VI, low vision, ocular complications

**J Mazandaran Univ Med Sci 2021; 31 (200): 161-166 (Persian).**

\* **Corresponding Author: Leila Rezaei** - Clinical Research Development Center Imam Khomeini, Mohamad Kermanshahi and Farabi Hospitals, Kermanshah University of Medical Sciences, Kermanshah, Iran (E-mail: leyla\_rezaei60@yahoo.com)

## گزارش تظاهرات چشمی در بیمار مبتلا به موکوپلی ساکاریدوز 6

لیلا رضایی<sup>1</sup>ناصر آقایی<sup>2</sup>

## چکیده

موکوپلی ساکاریدوز تیپ 6 یک بیماری ارثی اتوزوم مغلوب است که به علت نقص آنزیم آریل سولفاتاز سبب رسوب گلیکوز آمینو گلیکان در بافت‌های مختلف می‌شود و می‌تواند علائم سیستمیک و چشمی مختلفی ایجاد کند. با توجه به نادر بودن این بیماری بر آن شدیم تظاهرات چشمی این بیماری را معرفی کنیم. بیمار دختر بچه 5 ساله به علت کاهش بینایی به بیمارستان امام خمینی (ره) کرمانشاه ارجاع داده شده بود، در معاینه درگیری‌های سیستمیک و چشمی متعدد داشت، نتایج آزمایشگاهی نقص آنزیم آریل سولفاتاز را نشان داد، در نهایت با توجه به علائم بالینی و نتایج آزمایشگاهی با تشخیص موکوپلی ساکاریدوز تیپ 6 تحت درمان با ناگلایزیم (Naglzyme) قرار گرفت. براساس نتایج این گزارش مورد، شناخت کامل علائم چشمی در این بیماران و توجه به علائم سیستمیک بیماران چشمی می‌تواند به برنامه ریزی مناسب برای تشخیص و درمان بیماری و بهبود کیفیت زندگی در این افراد کمک کند.

**واژه های کلیدی:** موکوپلی ساکاریدوز تیپ 6، کاهش بینایی، عوارض چشمی

## مقدمه

مغلوب منتقل می‌شوند و جایگاه ژنی آن 5q11-q13 می‌باشد (1). در سال 1963 بیماری موکوپلی ساکاریدوز تیپ 6 (سندروم Maroteaux-Lamy) توصیف شد که شباهت‌های زیادی به موکوپلی ساکاریدوز تیپ 1 (سندروم Hurler) داشت، با این تفاوت که عملکرد ذهنی در این بیماران برخلاف سندروم Hurler نرمال بود (1). این سندروم می‌تواند تظاهراتی مثل درگیری سر و گردن، دفرمیت‌های اندام و ستون فقرات، هیپاتو اسپلنومگالی، اختلال قلبی، اختلال چشم و گوش، آسیب مغزی و هیدروسفالی ایجاد کند.

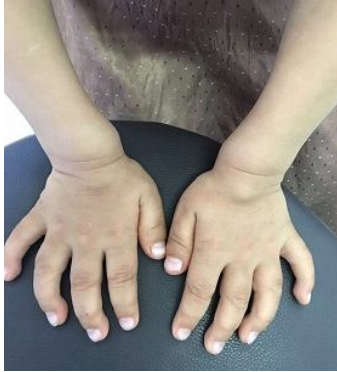موکوپلی ساکاریدوزها بیماری‌های ارثی هستند که به واسطه نقص آنزیمی لیزوزومال سبب علائم سیستمیک و چشمی می‌شوند، این آنزیم‌ها سبب تبدیل گلیکوز آمینو گلیکان‌ها به متابولیت‌های بعدی می‌شود، بنابراین نقص در این آنزیم‌ها سبب تجمع این مواد در لیزوزوم بافت‌ها و نسوج مختلف شده و سبب اختلالات عملکردی و ساختاری در این بافت‌ها می‌شود. تیپ‌های مختلف موکوپلی ساکاریدوزها بسته به نقص آنزیمی و تجمع گلیکوز آمینو گلیکان‌های مختلف، تظاهرات متفاوتی دارند. نوع 6 این بیماری به صورت اتوزوم

**مؤلف مسئول:** لیلا رضایی - کرمانشاه: خیابان نعلیه، مرکز توسعه تحقیقات بالینی بیمارستان های امام خمینی، فارابی و محمد کرمانشاهی E-mail: leyla\_rezaei60@yahoo.com

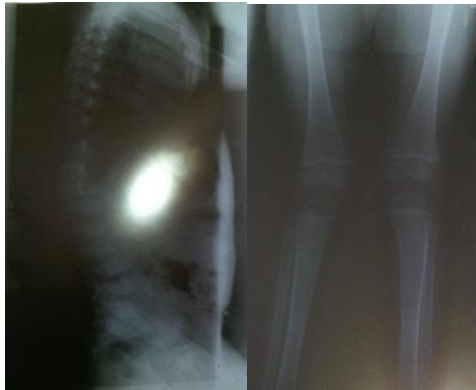1. دانشیار، گروه چشم پزشکی، دانشکده پزشکی، مرکز توسعه تحقیقات بالینی بیمارستان های امام خمینی، فارابی و محمد کرمانشاهی، دانشگاه علوم پزشکی کرمانشاه، کرمانشاه، ایران

2. چشم پزشک، بیمارستان امام خمینی، مرکز توسعه تحقیقات بالینی بیمارستان های امام خمینی، فارابی و محمد کرمانشاهی، دانشگاه علوم پزشکی کرمانشاه، کرمانشاه، ایران

تاریخ دریافت: 1399/11/15 تاریخ ارجاع جهت اصلاحات: 1399/11/27 تاریخ تصویب: 1400/4/5



تصویر شماره 2: در این تصویر دست چنگکی و انحنای در انگشتان مشخص است.



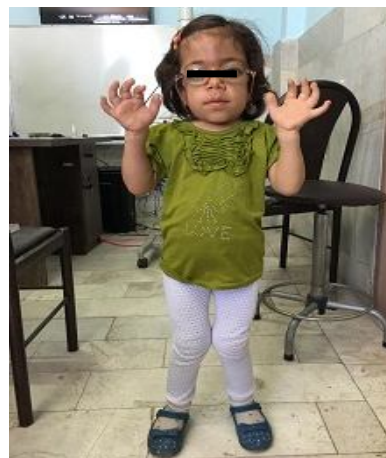تصویر شماره 3: در گرافی انجام شده genu valgum و انحراف غیر طبیعی ستون فقرات دیده می شود

در سونوگرافی شکم کبد و طحال بزرگ تر از نرمال بود و در بررسی قلب، یک سوفل سیستولیک 2/6 به همراه mild LVH و mild MR and MVP و تغییرات میکروماتوئید در بچه های قلبی گزارش شد. از نظر ذهنی بیمار عملکرد مناسبی داشت. در معاینات چشمی هر دو چشم هیپروپ +6 دیوپتر، دید اصلاح شده چشم راست 5/10 و دید چشم چپ 6/10 بود. در معاینه با اسلیت لامپ Diffuse ground glass corneal clouding در هر دو چشم رویت شد. فشار هر دو چشم 12 میلی متر جیوه بود و در معاینه رتین و عصب اپتیک نکته پاتولوژیکی رویت نشد. برای بیمار، Macular OCT انجام شد که widening of foveal depression ناشی از straightening of Henle layer مشهود بود (تصویر

مبتلایان اغلب در اوایل زندگی علامتی ندارند(بسته به شدت بیماری) و علائم بعد از 2 یا 3 سالگی ایجاد و بسته به شدت بیماری پیشرفت می کند و در موارد شدید منجر به مرگ بیمار شود(2). شیوع این بیماری 0/36 در هر 100000 تولد زنده است. روش های درمانی از جمله gene therapy در موکوپلی ساکاریدوزها در دست مطالعه می باشد(3). در این گزارش مورد، تظاهرات سیستمیک و چشمی یک دختر 5 ساله بررسی می شود.

## معرفی بیمار

بیمار، دختر 5 ساله ای بود که به علت کاهش بینایی در سال 1398 به بیمارستان امام خمینی(ره) کرمانشاه ارجاع شد. بیمار فرزند اول خانواده بود و پدر و مادر رابطه فامیلی نداشتند و هر دو سالم و بدون بیماری زمینه ای بودند. بیمار قامت کوتاه نسبت به سن، سر بزرگ و گردن کوتاه، صورت خشن، قوس ابرو و فک برجسته، ماکرو گلوسی و دندان های نامنظم داشت (تصویر شماره 1). دفرمیت دست ها به صورت دست چنگکی (Claw hand) (تصویر شماره 2) و انحراف زانوها (Genu valgus) و انحنای غیر طبیعی ستون فقرات (تصویر شماره 3) و همچنین محدودیت حرکت مفصل هیپ به سمت بالا داشت.

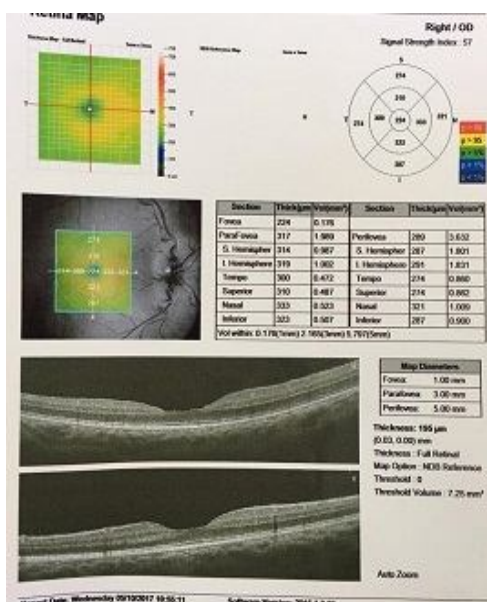
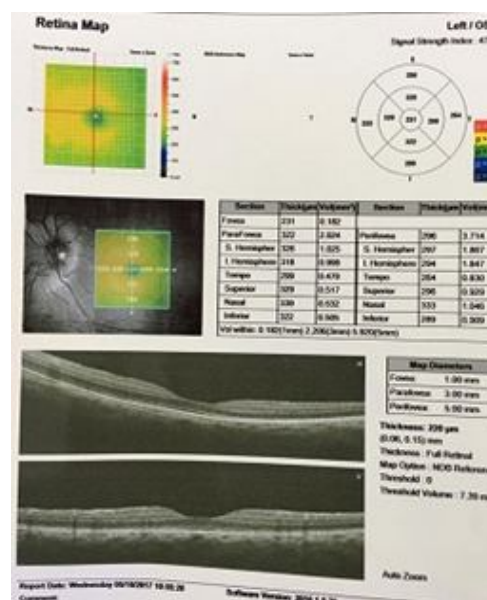


تصویر شماره 1: سر بزرگ، گردن کوتاه، بینی پهن، دست های چنگکی و انحراف زانوها

## بحث

موکوپلی ساکاریدوز تیپ 6 (سندروم Maroteaux-Lamy)، یک بیماری اتوزومال مغلوب با نقص در آنزیم آریل سولفاتاز B (N-استیل گالاکتوز آمین 4\_سولفاتاز) است که جایگاه ژنتیکی این آنزیم روی بازوی بلند کروموزوم 5 و در جایگاه q11-q13 است. برخی از بیماری‌ها از جمله موکوپلی ساکاریدوزها را می‌توان در دوره پره ناتال هم تشخیص داد، در این موارد می‌توان با استفاده از الکتروفورز دو بعدی، گلیکوز آمینوگلیکان‌های مایع آمینوتیک را مورد مطالعه قرار داد و به تشخیص قبل از تولد دست یافت. حتی با بررسی فلورومتريک نمونه تهیه شده از ویلی‌های کوریونیک هم می‌توان 3 تا 4 هفته قبل از تست مایع آمینوتیک به تشخیص پره‌ناتال دست یافت (5,4). این بیماری دو زیرگروه دارد، نوع A که فرم شدیدتر بیماری، با علائم شدیدتر و طول عمر کم‌تر (متوسط کم‌تر از 30 سال) و نوع B که فرم خفیف‌تری از بیماری ایجاد می‌کند، البته در هر دو بیماری نقص در عملکرد آنزیم آریل سولفاتاز B است. نقص آنزیم آریل سولفاتاز B سبب تجمع گلیکوز آمینوگلیکان در ماتان سولفات در داخل و خارج سلول می‌شود. علائم سیستمیک به صورت قامت کوتاه، صورت خشن، سر بزرگ، گردن کوتاه، اختلالات رشد، دفرمته‌های اندام‌ها و ستون فقرات، دست چنگکی، خشکی مفاصل و محدودیت حرکات است. از علائم دیگر این بیماری درگیری احشایی به صورت هپاتواسپلنومگالی، انواع فتق‌های بافتی، کارپال تونل سندروم، اختلالات گوش میانی و کری حسی عصبی، پوسیدگی و آبه‌های دندانی، انسداد مجاری هوایی فوقانی و آبه خواب، اختلالات قلبی و دریچه‌ای، اختلالات عصبی و میلوپاتی و هیدروسفالوس، تظاهرات چشمی می‌باشد که به تفصیل در ادامه توضیح داده می‌شود (7,6). در این بیماران تجمع در ماتان سولفات در کراتوسیت‌ها، اندوتلیوم و اپی تلیوم و رسوب خارج

شماره 4). برای بیمار مشاوره اطفال انجام شد که آزمایشات، مطرح‌کننده کاهش فعالیت آنزیم آریل سولفاتاز B بود، که تاییدکننده بیماری موکوپلی ساکاریدوز 6 بود و درمان با Naglazyme هر هفته دو ویال شروع شد.



تصویر شماره 4: Macular OCT انجام شده از بیمار که widening of Henle layer و straightening of foveal depression ناشی از

مشخص است.

کورونید و افزایش ضخامت اسکلارا دیده شده، که بیان می‌کند به علت رسوب گلیکوز آمینو گلیکان در اسکلارا، ضخامت اسکلارا افزایش یافته و همین علت باعث کاهش ضخامت کورونید و رسوبات در شبکیه شده است (11). در بیمار ما با وجود این که رتین به نظر نرمال می‌رسید، ولی OCT در widening of foveal depression ناشی از straightening of Henle layer مشخص است. اقدامات درمانی در این بیماران در راستای افزایش طول عمر و کاهش عوارض سیستمیک و چشمی به منظور افزایش کیفیت زندگی صورت می‌گیرد، از جمله این درمان‌ها Gene therapy است که در حال بررسی تحقیقاتی می‌باشد و همچنین Enzyme replace therapy و پیوند مغز استخوان است، از جمله اقدامات درمانی دریافت هفتگی Galsulfase (Brand names: Naglazyme) است، همان‌طور که برای بیمار ما هم و یال به صورت دو و یال Galsulfase در هفته تزریق می‌شود (12، 13). لذا توصیه می‌شود بیماران هر 6 ماه یک بار تحت معاینه چشمی قرار گیرند تا در صورت بروز علائم چشمی تحت درمان قرار گیرند، در صورت بروز کدورت قرنیه انواع جراحی‌های کراتوپلاستی با توجه به شرایط قرنیه قابل انجام است، البته احتمال رسوب مجدد مواد در قرنیه دهنده نیز وجود دارد (14). درمان‌های متداول گلوکوم نیز در این بیماران توصیه شده است ولی احتمال موفقیت جراحی‌های فیلترینگ به علت احتمال رسوب گلیکوز آمینو گلیکان در ملتحمه پایین تر است.

با توجه به درگیری سیستمیک و چشمی متنوع که در این بیماری رخ می‌دهد توصیه می‌شود در بیماران چشمی به علائم سیستمیک بیماران نیز توجه شود و در جهت افزایش طول عمر و بهبود کیفیت زندگی، معاینات دوره‌ای توسط متخصصین مرتبط صورت گیرد تا در صورت نیاز، اقداماتی جهت کاهش عوارض چشمی و سیستمیک بیماری صورت گیرد.

سلولی در استروما سبب کدورت قرنیه می‌شود، در نوع A بیماری شدیدتر و درگیری قرنیه معمولا در مراحل اولیه صورت می‌گیرد (8).

رسوب درماتان سولفات در اسکار قرنیه، رد پیوند قرنیه، دیستروفی ماکولار قرنیه و موکوپلی ساکاریدوز 6 دیده می‌شود. اگر تجمع این مواد در قرنیه باعث شود که فاصله بین لاملاهای قرنیه به بیش تر از 200 نانومتر برسد، سبب کدورت قرنیه می‌شود. یک علت دیگر کدورت قرنیه آسیب به اندوتلیوم به دلیل رسوب گلیکوز آمینو گلیکان و گلوکوم است که سبب ادم قرنیه می‌شود (9).

یکی دیگر از تظاهرات چشمی این بیماری گلوکوم است، اگر چه رابطه مستقیمی بین این بیماری و گلوکوم شناخته نشده، با این وجود احتمال می‌رود که علت گلوکوم زاویه بسته در این بیماران رسوب گلیکوز آمینو گلیکان در محیط قرنیه در نزدیکی لیمبوس است که سبب بسته شدن زاویه بدون بلوک مردمک می‌شود (10)، در مواردی هم این بیماری با گلوکوم زاویه باز همراه است که علت افزایش فشار چشم، رسوب این مواد در ترابیکولار مشورک ذکر شده، بدون این که اختلالی در گونیوسکوپیی ایجاد کند (10)، لذا توجه به فشار داخل چشمی و گونیوسکوپیی دوره‌ای و بررسی زاویه اتاق قدامی جهت تشخیص و درمان زودرس گلوکوم در این بیماری حیاتی است.

در این بیماران ادم پایی به علت هیدروسفالی و همچنین آتروفی عصب اپتیک به علت افزایش فشار داخل جمجمه گزارش شده است. در مطالعات انجام شده ارتباطی بین درگیری رتین با این بیماری به اثبات نرسیده، اگر چه در مطالعه‌ای عنوان شده است که در حدود نصف بیماران با موکوپلی ساکاریدوز 6 اختلال اپی تلیوم پیگمانته شبکیه (RPE) رخ می‌دهد (11).

در یک مطالعه دیگر ضایعات پچی پراکنده در ناحیه ماکولا بدون الگوی خاصی در رتین، کاهش ضخامت

## References

1. Goldberg MF, Scott CI, McKusick VA. Hydrocephalus and papilledema in the Maroteaux-Lamy syndrome (mucopolysaccharidosis type VI). *Am J Ophthalmol* 1970; 69(6): 969-975.
2. Wraith JE, Rogers JG, Danks DM. The mucopolysaccharidoses. *Aust Paediatr J* 1987; 23(6): 329-334.
3. Ellinwood NM, Vite CH, Haskins ME. Gene therapy for lysosomal storage diseases: the lessons and promise of animal models. *J Gene Med* 2004; 6(5): 481-506.
4. Kosaryan M, Rabiei Kh. Prenatal diagnosis in Islamic countries: A narrative review in 2013. *J Pediatr Rev* 2014; 2(1): 47-54.
5. A About Nasr, E Fateen. Prenatal diagnosis of mucopolysaccharidoses (MPS): the first Egyptian experience. *Bratisl Lek Listy* 2004; 105(9): 310-314.
6. Laver NM, Friedlander MH, McLean IW. Mild form of Maroteaux-Lamy syndrome: corneal histopathology and ultrastructure. *Cornea* 1998; 17(6): 664-668.
7. Pilz H, von Figura K, Goebel HH. Deficiency of arylsulfatase B in 2 brothers aged 40 and 38 years (Maroteaux-Lamy syndrome, type B). *Ann Neurol* 1979; 6(4): 315-325.
8. Suveges I. Histochemical and ultrastructural studies of the cornea in Maroteaux-Lamy syndrome. *Albrecht Von Graefes Arch Klin Exp Ophthalmol* 1979; 212(1): 29-39.
9. Kenyon KR, Topping TM, Green WR. Ocular pathology of the Maroteaux-Lamy syndrome (systemic mucopolysaccharidosis type VI). Histologic and ultrastructural report of two cases. *Am J Ophthalmol* 1972; 73(5): 718-741.
10. Cantor LB, Disseler JA, Wilson FM. Glaucoma in the Maroteaux-Lamy Syndrome. *Am J Ophthalmol* 1989; 108(4): 426-430.
11. Magalhães A, Meira J, Cunha MA, Moreira JR, Leão-Teles E, Falcão M, et al. A Fundoscopic Changes in Maroteaux-Lamy Syndrome. *Case Reports in Ophthalmological Medicine* 2019; ID 4692859.
12. Villas-Boas FS, Fernandes Filho DJ, Acosta AX. Ocular finding in patient with mucopolysaccharidosis. *Arq Bras Oftalmol* 2011; 74(6): 430-4.
13. Hershkovitz E, Young E, Rainer J, Hall C M, Lidchi V, Chong K, et al. Bone marrow transplantation for Maroteaux-Lamy syndrome (MPS VI): Long-term follow-up. *J Inherit Metab Dis* 1999; 22(1): 50-62.
14. Uc akhan OO, Brodie SE, Desnick R, Willner J, Asbell PA. Long-term follow-up of corneal graft survival following bone marrow transplantation in the Maroteaux-Lamy syndrome. *CLAO J* 2001; 27(4): 234-237.