گزارش مورد

مجله دانشگاه علوم پزشکی مازندران
دوره شانزدهم شماره ۵۵ آذر و دی سال ۱۳۸۵ (۱۷۰-۱۶۶)

گزارش یک مورد
میکرولیتیازیس بیضه و کریپتورکدیسم

عبدالرسول علائی (M.D.) *+ **زینت میابی** (M.D.)**

چکیده

سنگ‌های بسیار ریز یا میکرولیتیازیس(microlithiasis) بیضه، حالت ناشایعی است که عمدتا به طور اتفاقی با استفاده از امواج ماوراصوت (ultrasound) تشخیص داده می‌شود. بیماری در سال ۱۹۷۰ توسط گارت، پرایب (Priebe,Garret) گزارش شد. میزان شیوع در افرادی که با شکایت درد کیسه بیضه تحت بررسی با امواج ماوراصوت قرار گرفته‌اند، حدود ۰/۶ درصد است. میکرولیتیازیس بیضه، ناشی از ویژگی آهکی شدن (snow storm testis) ریز و منتشر در نسج بیضه‌ها است که در امواج ماوراصوت به صورت کانون‌های پر پژواک، منقوط و متعدد و بدون سایه صوتی خلفی مشخص می‌شود. همراهی آن با بیماری‌های مختلف از جمله نهان بیضگی (Cryptorchidism)، بدخیمی‌ها و بیمارهای غیر بدخیم ذکر شده است. در میکرولیتیازیس بیضه، خطر بروز بدخیمی ۲۱ برابر می‌گردد. به علت همراهی میکرولیتیازیس بیضه با بدخیمی بیضه، این بیماری مدنظر محققان قرار گرفته است. لذا در بیماران مبتلا به میکرولیتیازیس بیضه آموزش معاینه کیسه بیضه توسط خود فرد و بررسی سالانه با امواج ماوراصوت جهت بیماریابی پیشنهاد می‌گردد. در این گزارش پسر بچه‌ای ۱۴ ساله با میکرولیتیازیس بیضه چپ معرفی می گردد که سابقه عمل جراحی تثبیت (orchiopexy) بیضه راست ناشی از نهان بیضگی داشته است.

واژه های کلیدی : میکرولیتیازیس بیضه، کریپتورکدیسم، بدخیمی، اولتراسونوگرافی

مقدمه

میکرولیتیازیس بیضه، ناشایع بوده وعموماً یافته اتفاقی است و در ۰/۶درصد بیماران علامت را که جهت بررسی کیسه بیضه با امواج ماوراصوت مراجعه می‌نمایند، دیده می‌شود(۱) میکرولیتیازیس بیضه، به آهکی شدن ریز، متعدد و منتشر بیضه‌ها که به نظر ناشی از زوال سلول‌های لوله‌های تولید کننده منی (seminifer) است، اطلاق می‌گردد(۲تا۶). میکرولیتیازیس بیضه در افرادطبیعی و نیز در بیماری‌های خوش‌خیم و بدخیم دیده می‌شود(۵).

تشخیص میکرولیتیازیس قبلا با نمونه‌برداری ازبیضه یا نمونه‌های حاصل از درآوردن بیضه (orchidectomy) انجام می‌شد و امروزه با استفاده از امواج، ماوراصوت

* متخصص رادیولوژی اطفال، عضو هیئت علمی (استادیار) دانشگاه علوم پزشکی مازندران + ساری : مرکز آموزشی درمانی امام خمینی
** متخصص رادیولوژی اطفال، عضو هیئت علمی (دانشیار) دانشگاه علوم پزشکی تبریز

تاریخ دریافت : ۸۵/۲/۱۹ تاریخ تصویب: ۸۵/۶/۱۰

www.SID.ir
[Downloaded from jmums.mazums.ac.ir on 2025-11-11]

صورت می‌گیرد (۱تا۱۱). میکرولیتیازیس بیضه می‌تواند نشانهٔ اختلال زمینه‌ای بافتی بیضه‌ها باشد و محققان پیش‌ساز (Precursor) بودن آن را در بروز بدخیمی بیضه‌ها مدنظر دارند(۱۲ تا ۱۶).

معرفی بیمار

بیمار پسر بچهٔ۱۴ ساله‌ای است که جهت بررسی سلامت بیضه‌ها به بخش اولتراسونوگرافی بیمارستان معرفی شده بود.

نوجوان سابقه عمل جراحی تثبیت (orchiopexy) بیضه راست را به علت نهان بیضگی در ۲ سالگی می‌داد. در اولتراسونوگرافی، بیضه راست در کیسه بیضه قرار داشته و اندازه آن ۱۰×۶ میلی متر و کوچک‌تر از حد طبیعی بود (تصویر شماره ۱).

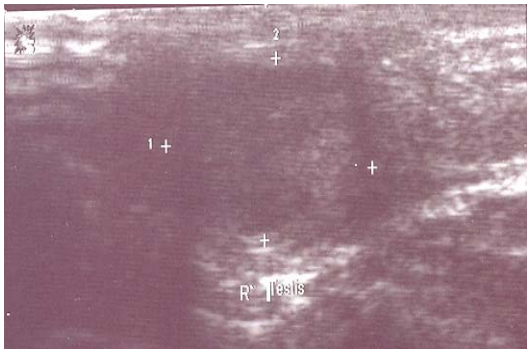

تصویر شماره ۱ : بیضه راست بعد از عمل تثبیت بیضه

اندازه بیضهٔ چپ ۲۷×۱۳ میلی‌متر بوده و کانون‌های تولیدکننده پژواک (Echogen) منقوط ولی بدون سایه صوتی خلفی که به طور یکنواخت در سرتاسر بیضه گسترده بوده، مشاهده گردید(تصویر شماره ۲). سابقه فامیلی بیماری‌های عمومی و بیماری‌های بیضه را ذکر نمی‌کرد. معاینه فیزیکی سر، تنه و اندام‌ها طبیعی بود.

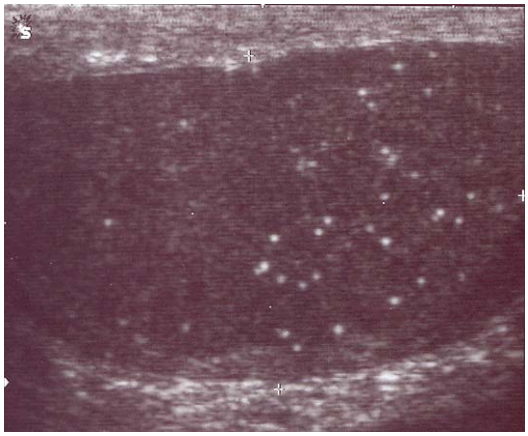

تصویر شماره ۲ : میکرولیتیازیس بیضه چپ

بحث

میکرولیتیازیس بیضه نخستین بار در سال ۱۹۷۰ توسط گارت، پرایب (Priebe , Garret) در پسر بچه‌ای ۴ ساله سالم گزارش گردید(۱۲). در سال ۱۹۸۷ با افزایش گزارش‌های این بیماری، داهرتی[1] علائم آن را بطور مشروحی مورد بررسی قرار داد(۱۳). در مقالات متعدد، شیوع میکرولیتیازیس بیضه را حدود ۰/۶ درصد ذکر کرده‌اند(۱). محدودهٔ سنی بروز آن از ۱۰ ماهگی تا ۷۰ سالگی گزارش شده است(۵،۲). در میکرولیتیازیس بیضه خطر بروز بدخیمی ۲۱ برابر می‌گردد. سن متوسط بروز میکرولیتیازیس بیضه وتومور بیضه همزمان حدود ۳۱ سالگی می‌باشد(۵). با این وصف به نظر می‌رسد که احتمال بروز بدخیمی بیضه درمواردی که میکرولیتیازیس در سنین بالاتر مشخص شود، کم‌تر است(۵) میکرولیتیازیس بیضه به طور مشخص با کانون‌های پر پژواک، کوچک، بدون سایه صوتی خلفی به قطر ۱ تا ۳ میلی‌متر تظاهر می‌نماید. نواحی بسیار کوچک آهکی در نسج بیضه‌ها ایجاد می‌شود و ممکن است به طور محیطی یا وصله‌ای گسترش یابد. بیماری معمولا دو طرفه است ولی گاهی یک بیضه را درگیر می‌نماید(۱۰،۸،۶). ویژگی

1. Doherty

Archive of SID

[Downloaded from jmums.mazums.ac.ir on 2025-11-11]

www.SID.ir

خاص میکرولیتیازیس آنرا از اسکار التهابی-گرانولوماها و مناطق دچار سکته (Infarct) افتراق می‌دهد.

میکرولیتیازیس بیضه در افراد طبیعی، در تومورها چون تومور سلول زاینده داخل لوله‌ای، تومور بدخیم بیضه (Seminoma) و ناهنجاری‌های تکاملی بیضه و بیماری‌های خوش‌خیم چون نهان بیضگی، سندرم‌کلاین فلتر، سندرم پوتز جگرز، عمل جراحی تثبیت بیضه‌ها، سکته بیضه، گرانولوم‌ها، کم کاری غدد جنسی، نازایی، کالسینوز توموری فامیلی، سندرم مک کان آلبرایت، دو جنسی کاذب مذکر، سندرم داون، میکرولیتیازیس آلوئولر ریوی، پسودوگزانتوما الاستیکوم، سندرم× شکننده و پرتودرمانی گزارش شده است(۱۳،۳ تا ۱۶). بیش‌ترین همراهی را با بدخیمی‌های بیضه گزارش کرده‌اند. این حالت یک ارتباط قوی را با بروز بدخیمی در بیضه‌ها مطرح می‌نماید. در هر حال یک همراهی صرف یا وجود ارتباط علت و معلول نیاز به بررسی‌های بیش‌تری دارد. در واقع میکرولیتیازیس بیضه ممکن است به عنوان یک نشانه غیرطبیعی بودن بافت بیضه‌ها ناشی از روند غیرمعمول بیماری از جمله بدخیمی‌های بیضه باشد.

هر چند محققان میکرولیتیاز بیضه را حالتی خوش خیم در نظر می‌گیرند، پی‌گیری بعضی بیماران سیر تخریبی را در همان بیضه مشخص کرده است. (pathotologic TM). در ضمن گزارش‌های متعددی رابطه نزدیکی را بین میکرولیتیازیس بیضه و بدخیمی‌های بیضه مطرح کرده‌اند. از جمله همراهی بین تومور سلول زاینده داخل لوله‌ای و میکرولیتیازیس ذکر شده است؛ به‌طوری که در کالبد شکافی (autopsy) شیوع نئوپلازی سلول زاینده داخل لوله‌ای در جمعیت عمومی تقریباً ۰/۸ درصد ولی در نمونه‌های بیضه سمت مقابل در بیمارانی که سابقه تومور بیضه داشته‌اند حدود ۴/۵ درصد می‌باشد. بدخیمی سلول زاینده داخل لوله‌ای ممکن است در ۵۰ درصد موارد به سمت کارسینوم پیشرفت نماید (۱۸ تا ۲۰).

مدت هاست که ارتباط بین نهان بیضگی با بروز بدخیمی بیضه مشخص شده است. در صورت سابقه نهان بیضگی و میکرولیتیازیس احتمال بروز بدخیمی افزایش می‌یابد(۱۶ و ۲۰تا ۲۲).

البته همراهی میکرولیتیازیس بیضه با بروزتومورهای سایر احشاء بدن چون پستان، تومور سلول زاینده داخل شکمی و قفسه سینه‌ای گزارش شده است(۳ و ۲۳). بروز کارسینوم مجاری پستان‌ها با جنسیت مبهم خارجی که توأم با میکرولیتیازیس بیضه و موزایسم $45x/46xy$ بود، گزارش کرده‌اند که در مطالعه هورمونی، افزایش FSH ، LH و کاهش تستوسترون ملاحظه گردیده بود (۲۳) ضمناً سه علت اصلی ناتوانی جنسی مردان، کاهش حجم بیضه، واریکوسل و میکرولیتیازیس بیضه می‌باشد. هرچند میکرولیتیازیس مستقیماً به ناتوانی جنسی مرتبط نیست، زمینه ساز بروز سایرتغییرات بافتی و عملکرد بیضه‌ها می‌باشد(۲۴). علت میکرولیتیازیس بیضه مشخص نشده است. در آسیب شناسی این سنگ‌های بسیار ریز، سلول‌های داخل لوله‌ای تخریب شده‌ای با هسته آهکی هستند که با ترکیباتی از فیبرهای کلاژنی احاطه شده‌اند. به نظر می‌رسد آن‌ها ناشی از اختلال در عملکرد بیگانه خواری سلول‌های لوله‌ای توسط سلول‌های سرتولی باشند(۱۷). این سوال مطرح است که آیا وجود این سنگ‌های بسیار ریز دال بر اپی تلیوم لوله ای غیر طبیعی و نقص عملکرد سلول سرتولی است یا ناشی از تغییرات تحریکی اپی تلیالی می باشد.

اگرچه این یافته ها دقیقاً ارتباط علت و معلولی بین میکرولیتیازیس بیضه و بدخیمی ها را ثابت نمی کند ولی این موضوع مطرح می گردد که میکرولیتیازیس بیضه ممکن است علامت درگیری زمینه ای بیضه بوده و ممکن‌است یک نشانهٔ غیرمستقیم محکم دال بر بدخیمی

Archive of SID

[Downloaded from jmums.mazums.ac.ir on 2025-11-11]

www.SID.ir

سلول زاینده داخل لوله‌ای باشد.

به علت همراهی این بیماری با اختلالات کروموزومی و هورمونی، مطالعات تحقیقاتی چون کاریوتایپ، مطالعه غدد مترشحه جنسی مبتلایان و بررسی شیوع احتمالی درمنسوبین و باتوجه به خطر بروز بدخیمی و بی‌علامت بودن بیماری،آموزش جهت معاینه توسط خود فرد، بررسی زیست- هورمونی و پی‌گیری سالانه با امواج ماوراصوت در بیضه‌ها پیشنهاد می‌گردد.

فهرست منابع

1. Hobarth K, Susani M,Szabo N, Kratzik C. Incidence of testicular microlithiasis. ***Urology*** 1992; 40: 464-467.
2. Backus ML, Mack LA, Middleton WD, King BF, Winter TC III, True LD. Testicular microlithiasis: imaging appearances and pathologic correlation. ***Radiology*** 1994; 192:781-785.
3. Janzen DL, Mathieson JR, Marsh JI. Testicular microlithiasis: sonographic and clinical features. ***AJR*** 1992; 158: 1057-1060.
4. Patel MD, Olcott EW, Kerschmann RL, Callen PW, Gooding GAW. Sonographically detected testicular microlithiasis and testicular carcinoma. ***J Clin Ultrasound*** 1993; 21: 447-452.
5. Miller RL, Wissman R, White S, Ragosin R. Testicular microlithiasis: a benign condition with a malignant association. ***J Clin Ultrasound*** 1996; 24: 197-202.
6. Parra BL, Venable DD, Gonzalez E, Eastham JA. Testicular microlithiasis as a predictor of intratubular germ cell neoplasia. ***Urology*** 1996; 48: 797-799.
7. McEniff N, Doherty F, Katz J, Schrager CA, Klauber G. Yolk sac tumor discovered on a routine annual sonogram in a boy with testicular microlithiasis. ***AJR*** 1995; 164: 971-972.
8. Frush DP, Kliewer MA, Madden JF. Testicular microlithiasis and subsequent development of metastatic germ cell tumor. ***AJR*** 1996; 167: 889-890.
9. Roberts ISD, Loughran CF. Case report: the ultrasound appearances of testicular microlithiasis ("snoww storm" testis): a case complicated by testicular seminoma. ***Clin Radiol*** 1993; 47: 67.
10. Kragel PJ, Delvecchio D, Orlando R, Garvin DF. Ultrasonographic findings of testicular microlithiasis associated with intratubular germ cell neoplasia. ***Urology*** 1991; 37: 66-68.
11. Song FL, Middleton WD, Winter TC III, Swanson PE, Mack LA. Association between intratubular germ cell neoplasia and testicular microlithiasis. ***Radiology*** 1990; 189(p): 156.
12. Priebe CJ Jr, Garret R. Testicular calcification in a 4- year-old. ***Pediatrics*** 1970; 46: 785-786.

Archive of SID

[Downloaded from jmums.mazums.ac.ir on 2025-11-11]

www.SID.ir

13. Doherty FL, Mullins TL, Sant GR, Drinkwater MA, Ucci AA Jr. Testicular microlithiasis: a unique sonographic appearance. ***J Ultrasound Med*** 1987; 6: 389-392.
14. Hobarth K, Szabo N, Klingler HC, Kratzik C. Sonographic appearance of testicular microlithiasis. ***Eur Urol*** 1993; 24: 221 -255.
15. Coetzee T. Pulmonary alveolar microlithiasis with involvement of the sympathetic nervous system and gonads. ***Thorax*** 1970; 25: 637-642.
16. Nistal M, Paniagua R, Diez-Pardo JA. Testicular microlithiasis in 2 children with bilateral cryptorchidism. ***J Urol*** 1979; 121: 535-537.
17. Vegni-Talluri M, Bigliardi E, Vanni MG, Tota G.TOTA G.Testicular microliths: thir origin and structure. ***J Urol*** 1980; 124: 105-107.
18. Giwercman A, Muller J, Shakkebaek NE. Prevalence of carcinoma in situ and other histopathological abnormalities in testes from 399 men who died suddenly and unexpectedly. ***J Urol*** 1991; 145: 77-80.
19. Loy V, Dieckmann KP. Prevalence of contralateral testicular intraepithelial neoplasia (carcinoma in situ) in patients with testicular germ cell tumour. ***Eur Urol*** 1993; 23: 120-122.
20. Skakkebaek NE, Berthelsen JG, Muller J. Carcinoma in situ of the undescended testis. ***Urol Clin North Am*** 1982; 9: 377-385.
21. Husman DA, relation between testicular microlithiasis, cryptorchidism and Testicular Tumors. ***Urology.*** 2005 Aug; 66(2): 424-6.
22. Hoei-Hansen, Sommer P, Meytes ER. A rare diagnosis: testicular dysgenesis with carcinoma in situ detected in a patient with ultrasonic testicular microlithiasis. ***Asian J Androl*** 2005 Dec; 7(4): 445-7.
23. Franceschini G, D'Albap, Costantini M, et al. Synchronous bilateral breast carcinoma in a 50- year-old man with 45x/46xy mosaic karyotype. Report a case. ***Surg Today.*** 2006; 36(1): 71-5.
24. Stojanvic S, Govorcin M, Nikolic O. The value of ultrasound in diagnosis of male infertility. ***Med pregl.*** 2004 Nou-Dec; 51(11-12): 551-5.

Archive of SID

[Downloaded from jmums.mazums.ac.ir on 2025-11-11]

www.SID.ir